ULUSLARARASI
AĞIZ KANSERLERİ KONGRESİ
"Tanıdan Tedaviye Güncel Yaklaşımlar"

INTERNATIONAL
CONGRESS OF ORAL CANCER
'FROM DIAGNOSIS TO TREATMENT'

BİLDİRİ KİTABI
ABSTRACT BOOK

4-6 MART MARCH 2020

Eskişehir Osmangazi Üniversitesi
Kongre ve Kültür Merkezi, **ESKİŞEHİR**

www.uakk2020.org

ULUSLARARASI

AĞIZ KANSERLERİ KONGRESİ

"Tanıdan Tedaviye Güncel Yaklaşımlar"

INTERNATIONAL

CONGRESS OF ORAL CANCER

'FROM DIAGNOSIS TO TREATMENT'

BİLDİRİ KİTABI

ABSTRACT BOOK

4-6 MART MARCH 2020

Eskişehir Osmangazi Üniversitesi
Kongre ve Kültür Merkezi, **ESKİŞEHİR**

www.uakk2020.org

DAVET

Değerli Meslektaşlarım,

Eskişehir Osmangazi Üniversitesi Diş Hekimliği Fakültesi olarak düzenleyeceğimiz Uluslararası Ağız Kanserleri Kongresi'nde bir arada olacak olmanın heyecanı içerisindeyim. Uluslararası Ağız Kanserleri Kongresi 4-6 Mart 2020 tarihleri arasında, Eskişehir Osmangazi Üniversitesi Kongre ve Kültür Merkezi'nde gerçekleştirilecektir. Küresel çapta önemli bir sağlık problemi olan ağız kanserlerini ülkemizden ve dünyanın çeşitli bölgelerinden katılacak olan saygın bilim insanlarının katkılarıyla tüm yönleriyle değerlendireceğimiz uluslararası kongremizin bilimsel kurul başkanı Prof. Dr. Peruze Çelenk ve Kongre Bilimsel Kurulu üyelerimiz başarılı bir program hazırladılar. Kongremiz ''Ağız Kanserlerinde Tanıdan Tedaviye Güncel Yaklaşımlar'' temasıyla çok değerli duayen hocalarımızı bir araya getirecektir. Programda temel konuların yanı sıra güncel konulara ve yeni gelişmelere de yer ayrılacaktır. Kongre programımız içerisinde "Maksillofasiyal Ultrasonografi Kursu" da gerçekleştirilecektir. Ayrıca son çıkan yönetmelikler dikkate alınarak kongremizde katılımcıların sunumları tam metinli olarak kabul edilerek, süreli yayın yapan ve ULAKBİM'de kayıtlı bir ulusal dergide yayınlanacaktır. Kongremizde ayrıca şehrimize gelen misafirlerimizin bilim, kültür ve sanatla yoğrulmuş modern bir kentin güzelliklerini bu vesile ile görüp yaşamalarını ve hatıralarına kazımalarını istiyoruz. Bu sebeple yoğun bilimsel programımızın yanında katılımcılarımızın Eskişehir'i tanımaları maksadıyla çok güzel bir sosyal programımız da olacaktır.

Güzel bir kongrede hep birlikte olmak dileğiyle,
Saygılarımla…

Prof. Dr. Şule BAYRAK
Kongre Başkanı

Değerli Meslektaşlarım,

Eskişehir Osmangazi Üniversitesi'nin ev sahipliğinde 4-6 Mart 2020 tarihinde düzenlenecek olan Uluslararası Ağız Kanserleri Kongresi'nde branşlarında uzman çok değerli akademisyenlerle bir araya gelecek olmanın heyecanı içerisindeyiz. Ağız kanserlerinin teşhis ve tedavisinde multidisipliner bir süreçte rol alan tüm hekimlerimizi bir arada dinlemek ve konuları tartışmak çok faydalı olacaktır. Kongrenin düzenlenmesinde Diş hekimliği ve Tıp bilimlerinin pekçok dalından hocalarımız bizi kırmadılar, en güncel bilgileriyle bizlere destek verdiler, hepsine şükranlarımızı sunuyoruz. Oral Diagnoz ve Maksillofasiyal Radyoloji Derneğimiz, Diş hekimliğinin her alanıyla ve Tıp bilim dallarıyla belki de en yakından ilişkili olan branşımızda teşhis ve tedavi planlamasına bakış açımızı genişletmek için, multidisipliner çalışmalara önem vermektedir. 2019 yılı Nisan ayında düzenlediğimiz 3. Uluslararası Oral Diagnoz ve Maksillofasiyal Radyoloji kongremizde baş-boyun radyolojisi ve oral patoloji konularında Tıp Fakültesi hocalarımızın değerli konferanslarına da yer verdik. İlgiyle izlenen ve son derece başarılı geçen kongremizin ardından Derneğimiz, Eskişehir'de düzenlenecek Uluslararası Ağız Kanserleri Kongresi'nde ve önümüzdeki yıllarda düzenleyeceğimiz kongrelerde Diş hekimliği ve Tıp bilimlerinden çok sayıda akademisyeni ve hekimleri bir araya getirerek bilgi paylaşımını artırmayı hedeflemektedir. İlginiz ve desteğiniz için teşekkür eder, saygılarımı sunarım.

Prof. Dr. Cemile Özlem ÜÇOK
Kongre 2. Başkanı

DAVET

Değerli Meslektaşlarım;

Eskişehir Osmangazi Üniversitesi Diş Hekimliği Fakültesi tarafından düzenlenen Birinci Uluslararası Ağız Kanserleri Kongresi, 4-6 Mart 2020 tarihleri arasında Eskişehir Osmangazi Üniversitesi Kongre ve Kültür Merkezinde yapılacaktır.

Kongre bilimsel programını hazırlarken ağız kanserleriyle ilgili güncel bilimsel bilgileri ve en son teknolojik gelişmeleri farklı disiplinlerin penceresinden geniş bir perspektifle ele almayı amaçladık. Bu doğrultuda, yurt içinden ve yurt dışından kendi alanında tanınmış ve deneyimli konuşmacılar davet edildi. Değerli kongre üyeleri tarafından sunulacak bildirilerin de bilimsel programa ayrı bir zenginlik katacağını düşünüyoruz.

Kongremizde sunulan bildiriler arasında derece alanlara Oral Diagnoz ve Maksillofasiyal Radyoloji Derneği tarafından hazırlanan ödüller verilecektir. Kongremiz bilimsel programında sunumların yanı sıra "Maksillofasiyal Ultrasonografi Kursu"nun da yer aldığını bildirmek isterim.

Kongremizdeki konuşmaların ve posterlerin özet metinleri ile sözlü sunumların tam metinleri ULAKBİM tarafından taranan bir dergide yayımlanacaktır.

Bilimsel Komite adına sizleri kongremize davet etmekten büyük bir onur ve mutluluk duyarım. Mart 2020'de Eskişehir'de buluşmak dileğiyle…

Prof. Dr. Peruze ÇELENK
Bilimsel Komite Başkanı

Değerli Meslektaşlarımız,

Toplumumuzda artan insidansını da göz önüne aldığımızda Oral kanserler ile ilgili bir kongre düzenleme fikrimizi, farklı bilim dallarını da katarak daha geniş çaplı ve multidisipliner bir kongre olarak hayata geçirmenin heyecanı içerisindeyiz. Uluslararası Ağız Kanserleri Kongresi: Tanıdan tedaviye güncel yaklaşımlar kongremizi sizin katkılarınız ile 4-6 Mart 2020 tarihleri arasında Eskişehir'de Osmangazi Üniversitesi Kongre Merkezi'nde düzenleyeceğiz. Bu kongrede Patoloji, KBB, Maksillofasiyal Cerrahi, Onkoloji gibi disiplinlerin Oral kanserlere yaklaşımları ve kanserlerin ülkemizdeki etiyolojisi, tanı, tedavisi üstüne oturumlar ve USG ile bir Hands-on kursumuz olacaktır. Amerika, Japonya ve Avrupa'dan yabancı konuşmacıların da olacağı kongremizde, Oral Diagnoz ve Maksillofasiyal Radyoloji derneği tarafından en iyi poster ve sözlü sunum ödülleri verilecektir. Ayrıca son çıkan yönetmelikler dikkate alınarak kongremizde isteyen katılımcıların sunumları tam metinli olarak kabul edilecek, süreli yayın yapan ve ULAKBİM'de kayıtlı bir ulusal dergide yayınlanacaktır.

Kentin konaklama olanaklarına bağlı olarak katılımcılar çok sayıda otele yerleştirileceği ve oteller ile kongre merkezi arasında ulaşım belirli bir zaman gerektireceği için bilimsel aktiviteleri 09:00- 17:00 saatleri arasında sınırlama kararı aldık. Bu durumun, katılımcıların kentin güzelliklerini yaşamalarına da olanak vereceğini düşünmekteyiz. Ayrıca kongrenin son günü Eşkişehir içinde bir gezi de düzenlenecektir.

Osmangazi Üniversitesi Yönetimi yanı sıra tüm Eskişehir'liler bu tür bilimsel ve sosyal aktiviteleri yürekten desteklemekte, bizlere sevgiyle kucak açmaktadırlar. Bu geleneksel Anadolu misafirperverliğine yanıt vermek üzere hepinizi kongremizde aramızda görmeyi diliyoruz.

Saygılarımla,

Prof. Dr. Kaan ORHAN
Organizasyon Komitesi Başkanı

KURULLAR

Kongre Onursal Başkanı

Prof. Dr. Kemal ŞENOCAK - Eskişehir Osmangazi Üniversitesi Rektörü

Kongre Başkanı

Prof. Dr. Şule BAYRAK - Eskişehir Osmangazi Üniversitesi Diş Hekimliği Fakültesi Dekanı

Kongre 2. Başkanı

Prof. Dr. Özlem ÜÇOK - Oral Diagnoz ve Maksillofasiyal Radyoloji Derneği Başkanı
Gazi Üniversitesi Diş Hekimliği Fakültesi Ağız, Diş ve Çene Radyolojisi AD

Genel Sekreter

Doç. Dr. Nuray TÜLOĞLU - Eskişehir Osmangazi Üniversitesi Diş Hekimliği Fakültesi Pedodonti AD

Üyeler

Prof. Dr. Batu Can YAMAN - Eskişehir Osmangazi Üniversitesi Diş Hekimliği Fakültesi Restoratif Diş Tedavisi AD
Doç. Dr. İlhan Metin DAĞSUYU - Eskişehir Osmangazi Üniversitesi Diş Hekimliği Fakültesi Ortodonti AD

Bilimsel Komite

Başkan

Prof. Dr. Peruze ÇELENK - Ondokuz Mayıs Üniversitesi Diş Hekimliği Fakültesi Ağız, Diş ve Çene Radyolojisi AD

Üyeler

Prof. Dr. Abubekir HARORLI (Emekli) - Atatürk Üniversitesi Diş Hekimliği Fakültesi Ağız, Diş ve Çene Radyolojisi AD
Prof. Dr. Adnan ÖZTÜRK - Erciyes Üniversitesi Diş Hekimliği Fakültesi Ağız, Diş ve Çene Cerrahisi AD
Prof. Dr. Ahmet Berhan YILMAZ - Atatürk Üniversitesi Diş Hekimliği Fakültesi Ağız, Diş ve Çene Radyolojisi AD
Prof. Dr. Ahmet Ural - Bolu Abant İzzet Baysal Üniversitesi Tıp Fakültesi Kulak, Burun, Boğaz Hastalıkları AD
Prof. Dr. Armağan Ş. İNCESULU - Eskişehir Osmangazi Üniversitesi Tıp Fakültesi Kulak, Burun, Boğaz Hastalıkları AD
Prof. Dr. Ayşe GÜLŞAHI - Başkent Üniversitesi Diş Hekimliği Fakültesi Ağız, Diş ve Çene Radyolojisi AD
Prof. Dr. Ayşegül Mine TÜZÜNER - Ankara Üniversitesi Diş Hekimliği Fakültesi Ağız, Diş ve Çene Cerrahisi AD
Prof. Dr. Cahit ÜÇOK - Ankara Üniversitesi Diş Hekimliği Fakültesi Ağız, Diş ve Çene Cerrahisi AD
Prof. Dr. Durmuş ETİZ - Eskişehir Osmangazi Üniversitesi Tıp Fakültesi Radyasyon Onkolojisi AD
Prof. Dr. Esin ALPÖZ - Ege Üniversitesi Diş Hekimliği Fakültesi Ağız, Diş ve Çene Radyolojisi AD
Prof. Dr. Erdem KILIÇ - Bezm-i Alem Üniversitesi Diş Hekimliği Fakültesi Ağız, Diş ve Çene Cerrahisi AD
Prof. Dr. Erkan Niyazi ÖZÜDOĞRU - Eskişehir Osmangazi Üniversitesi Tıp Fakültesi Kulak, Burun, Boğaz Hastalıkları AD
Prof. Dr. Ertunç DAYI - Binali Yıldırım Üniversitesi Diş Hekimliği Fakültesi Ağız, Diş ve Çene Cerrahisi AD
Prof. Dr. Fatma ÇAĞLAYAN - Atatürk Üniversitesi Diş Hekimliği Fakültesi Ağız, Diş ve Çene Radyolojisi AD
Prof. Dr. Hamdi ÇAKLI - Eskişehir Osmangazi Üniversitesi Tıp Fakültesi Kulak, Burun, Boğaz Hastalıkları AD
Prof. Dr. Hayati Murat AKGÜL - Pamukkale Üniversitesi Diş Hekimliği Fakültesi Ağız, Diş ve Çene Radyolojisi AD
Prof. Dr. Ingrid RÓŻYŁO-KALINOWSKA - Lublin Üniversitesi Tıp Fakültesi Dentomaxillofacial Radyoloji AD
Prof. Dr. İlknur ÖZCAN - İstanbul Üniversitesi Diş Hekimliği Fakültesi Ağız, Diş ve Çene Radyolojisi AD
Prof. Dr. Kaan ORHAN - Ankara Üniversitesi / KU Leuven Üniversitesi Diş Hekimliği Fakültesi Ağız, Diş ve Çene Radyolojisi AD
Prof. Dr. Marcel E. NOUJEIM - Texas Üniversitesi Diş Hekimliği Fakültesi Oral Medicine ve Radyoloji AD (USA)
Prof. Dr. Mustafa Fuat AÇIKALIN - Eskişehir Osmangazi Üniversitesi Tıp Fakültesi Tıbbi Patoloji AD
Prof. Dr. Nihal AVCU - Hacettepe Üniversitesi Diş Hekimliği Fakültesi Ağız, Diş ve Çene Radyolojisi AD
Prof. Dr. Osman Murat BİLGE - Erzincan Binali Yıldırım Üniversitesi Diş Hekimliği Fakültesi Ağız, Diş ve Çene Radyolojisi AD
Prof. Dr. Shumei MURAKAMİ - Osaka Üniversitesi Diş Hekimliği Fakültesi Ağız, Diş ve Çene Radyolojisi AD
Prof. Dr. Tamer Lütfi ERDEM - Beykent Üniversitesi Diş Hekimliği Fakültesi Ağız, Diş ve Çene Radyolojisi AD
Prof. Dr. Zeynep YEŞİL DUYMUŞ - Recep Tayyip Erdoğan Üniversitesi Diş Hekimliği Fakültesi Protetik Diş Tedavisi AD
Prof. Dr. Zuhal KIRZIOĞLU - Süleyman Demirel Üniversitesi Diş Hekimliği Fakültesi Pedodonti AD
Doç. Dr. Alper SİNDEL - Akdeniz Üniversitesi Diş Hekimliği Fakültesi Ağız, Diş ve Çene Cerrahisi AD
Doç. Dr. Cemil İŞLER - İstanbul Üniversitesi Diş Hekimliği Fakültesi Ağız, Diş ve Çene Cerrahisi AD
Doç. Dr. Emre MUMCU - Eskişehir Osmangazi Üniversitesi Diş Hekimliği Fakültesi Protetik Diş Tedavisi AD
Doç. Dr. Ercan KAYA - Eskişehir Osmangazi Üniversitesi Tıp Fakültesi Kulak, Burun, Boğaz Hastalıkları AD
Doç. Dr. Hakan EREN - Ankara Üniversitesi Diş Hekimliği Fakültesi Ağız, Diş ve Çene Radyolojisi AD
Doç. Dr. Hakan ÖZDEMİR - Eskişehir Osmangazi Üniversitesi Diş Hekimliği Fakültesi Periodontoloji AD
Doç. Dr. Lütfiye DEMİR - Eskişehir Osmangazi Üniversitesi Tıp Fakültesi Medikal Onkoloji AD
Doç. Dr. Ömür DERECİ - Eskişehir Osmangazi Üniversitesi Diş Hekimliği Fakültesi Ağız, Diş ve Çene Cerrahisi AD
Doç. Dr. Seçil AKSOY - Yakın Doğu Üniversitesi Diş Hekimliği Fakültesi, Ağız, Diş ve Çene Radyolojisi AD
Doç. Dr. Serdar UYSAL - Hacettepe Üniversitesi Diş Hekimliği Fakültesi Ağız, Diş ve Çene Radyolojisi AD
Doç. Dr. Sırmahan ÇAKARER - İstanbul Üniversitesi Diş Hekimliği Fakültesi Ağız, Diş ve Çene Cerrahisi AD
Dr. Fredrik LANDSTROM - Örebro Üniversitesi Tıp Fakültesi Kulak, Burun, Boğaz Hastalıkları AD
Dr. Mohammad DAVUDOV - Azerbaycan Tıp Üniversitesi Ağız, Yüz ve Çene Cerrahisi AD
Dr. Sohaib SHUJAAT - KU Leuven Üniversitesi Oral ve Maksillofasiyal Cerrahi

Danışma Kurulu

Prof. Dr. Nuri YAZICIOĞLU - Yeniyüzyıl Üniversitesi Diş Hekimliği Fakültesi Ağız, Diş ve Çene Radyolojisi AD
Prof. Dr. Semih ÖZBAYRAK - Altınbaş Üniversitesi Diş Hekimliği Fakültesi Ağız, Diş ve Çene Radyolojisi AD
Prof. Dr. Pelin GÜNERİ - Ege Üniversitesi Diş Hekimliği Fakültesi Ağız, Diş ve Çene Radyolojisi AD
Prof. Dr. Kaan ORHAN - Ankara Üniversitesi / KU Leuven Üniversitesi Diş Hekimliği Fakültesi Ağız, Diş ve Çene Radyolojisi AD
Doç. Dr. Kıvanç BEKTAŞ KAYHAN - İstanbul Üniversitesi Diş Hekimliği Fakültesi Ağız, Diş ve Çene Cerrahisi AD
Doç. Dr. Merva SOLUK TEKKEŞİN - İstanbul Üniversitesi Onkoloji Enstitüsü Tümör Patolojisi AD
Dr. Ali Rıza İlker CEBECİ - TDB Eski Başkanı -Ağız, Diş ve Çene Radyolojisi Uzmanı

Organizasyon Komitesi

Başkan

Prof. Dr. Kaan ORHAN - Ankara Üniversitesi

Üyeler

Doç. Dr. Erinç ÖNEM - Ege Üniversitesi Diş Hekimliği Fakültesi Ağız, Diş ve Çene Radyolojisi AD
Doç. Dr. İbrahim Şevki BAYRAKDAR - Eskişehir Osmangazi Üniversitesi Diş Hekimliği Fakültesi Ağız, Diş ve Çene Radyolojisi AD
Dr. Öğr. Üyesi Elif BİLGİR - Eskişehir Osmangazi Üniversitesi Diş Hekimliği Fakültesi Ağız, Diş ve Çene Radyolojisi AD
Dr. Öğr. Üyesi Nesrin SARUHAN - Eskişehir Osmangazi Üniversitesi Diş Hekimliği Fakültesi Ağız, Diş ve Çene Cerrahisi AD
Doç. Dr. Rıdvan OKŞAYAN - Eskişehir Osmangazi Üniversitesi Diş Hekimliği Fakültesi Ortodonti AD
Dr. Öğr. Üyesi Sevda KURT BAYRAKDAR - Eskişehir Osmangazi Üniversitesi Diş Hekimliği Fakültesi Periodontoloji AD
Dr. Öğr. Üyesi Mehmet UĞURLU- Eskişehir Osmangazi Üniversitesi Diş Hekimliği Fakültesi Ortodonti AD
Dr. Öğr. Üyesi Gökçen AYÇİÇEK - Hacettepe Üniversitesi Diş Hekimliği Fakültesi Ağız, Diş ve Çene Radyolojisi AD
Dr. Öğr. Üyesi Sinan HORASAN - Girne Üniversitesi Diş Hekimliği Fakültesi Ağız, Diş ve Çene Radyolojisi AD
Dr. Öğr. Üyesi Kaan ORHAN - Başkent Üniversitesi Diş Hekimliği Fakültesi Ağız, Diş ve Çene Radyolojisi AD

Teknik Komite

Dr. Öğr. Üyesi Kerem APAYDIN - Pamukkale Üniversitesi Diş Hekimliği Fakültesi Ağız, Diş ve Çene Radyolojisi AD
Dr. Öğr. Üyesi Hami HAKİKİ - Kütahya Sağlık Bilimleri Üniversitesi Diş Hekimliği Fakültesi Ağız, Diş ve Çene Cerrahisi AD
Dr. Öğr. Üyesi Melih ÖZDEDE - Pamukkale Üniversitesi Diş Hekimliği Fakültesi Ağız, Diş ve Çene Radyolojisi AD
Dr. Fatih KAHRAMAN - Ortodonti Uzmanı
Op. Dr. Hasan Yıldırım - KBB Uzmanı

Kayıt Komitesi

Dr. Öğr. Üyesi Esra YEŞİLOVA - Eskişehir Osmangazi Üniversitesi Diş Hekimliği Fakültesi Ağız, Diş ve Çene Radyolojisi AD
Dr. Öğr. Üyesi Betül GÜNEŞ - Eskişehir Osmangazi Üniversitesi Diş Hekimliği Fakültesi Endodonti AD
Dr. Öğr. Üyesi Başak ŞEKER - Eskişehir Osmangazi Üniversitesi Diş Hekimliği Fakültesi Periodontoloji AD
Dr. Öğr. Üyesi Gülsün AKAY - Gazi Üniversitesi Diş Hekimliği Fakültesi Ağız, Diş ve Çene Radyolojisi AD

Sosyal Komite

Doç. Dr. Mehmet BÜLBÜL - Lokman Hekim Üniversitesi Diş Hekimliği Fakültesi Protetik Diş Tedavisi AD
Doç. Dr. Canan AKAY - Eskişehir Osmangazi Üniversitesi Diş Hekimliği Fakültesi Protetik Diş Tedavisi AD
Dr. Öğr. Üyesi Mehmet UĞURLU- Eskişehir Osmangazi Üniversitesi Diş Hekimliği Fakültesi Ortodonti AD
Dr. Öğr. Üyesi Seçil ÇALIŞKAN - Eskişehir Osmangazi Üniversitesi Diş Hekimliği Fakültesi Pedodonti AD
Dr. Öğr. Üyesi Kübra YEŞİLDAL YETER - Eskişehir Osmangazi Üniversitesi Diş Hekimliği Fakültesi Endodonti AD

Finans Komitesi

Doç. Dr. Arzu BEKLEN - Eskişehir Osmangazi Üniversitesi Diş Hekimliği Fakültesi Periodontoloji AD
Dr. Öğr. Üyesi Elif BİLGİR - Eskişehir Osmangazi Üniversitesi Diş Hekimliği Fakültesi Ağız, Diş ve Çene Radyolojisi AD
Dr. Öğr. Üyesi Sevda KURT BAYRAKDAR - Eskişehir Osmangazi Üniversitesi Diş Hekimliği Fakültesi Periodontoloji AD

KONUŞMACILAR

4 Mart 2020, Çarşamba

SALON A

08:00-09:00 Kayıt

09:00-09:30 Açılış

09:30-10:00 Ağız Kanseri Görülen Dokuların Anatomisi
Oturum Başkanı: Prof. Dr. Nuri Yazıcıoğlu
Doç. Dr. Burak Bilecenoğlu - *Ankara Üniversitesi*

10:00-10:30 Ağız Kanserlerinde Epidemiyoloji, Etiyoloji ve Risk Faktörleri
Oturum Başkanı: Prof. Dr. Özlem Üçok
Prof. Dr. İlkay Peker - *Gazi Üniversitesi*

10:30-11:00 Kahve Arası

11:00-11:30 Oral Mukozanın Malignite Potansiyeline Sahip Lezyonları: Klinik Yaklaşım
Oturum Başkanları: Prof. Dr. Ahmet Berhan Yılmaz, Prof. Dr. İlknur Özcan
Doç. Dr. Alper Sinanoğlu - *Kocaeli Üniversitesi*

11:30-12:00 Oral Kanser ve Öncü Lezyonlarında HPV'nin Yeri
Oturum Başkanı: Prof. Dr. Hayati Murat Akgül
Prof. Dr. Sibel Elif Gültekin - *Gazi Üniversitesi*

12:00-12:45 Klinikte Ağız Kanserlerini Erken Tanıma Yöntemleri-Olgularla Değerlendirme
Oturum Başkanı: Prof. Dr. Semih Özbayrak
Prof. Dr. Filiz Namdar Pekiner - *Marmara Üniversitesi*
Prof. Dr. Pelin Güneri - *Ege Üniversitesi*

SALON B

11:00-12:45 Sözel Bildiri Oturumu - 1
Oturum Başkanı: Doç. Dr. Defne Yalçın Yeler

SALON C

11:00-12:45 Sözel Bildiri Oturumu - 2
Oturum Başkanı: Doç. Dr. Nilüfer Ersan

12:45-13:45 Öğle Yemeği

4 Mart 2020, Çarşamba

SALON A

14:00-14:30 Ağız Kanserleri Tanısında Potansiyel Biyomarkerlar
Oturum Başkanları: Prof. Dr. Candan Semra Paksoy, Prof. Dr. Rana Nalçacı
Doç. Dr. Betül Karaca - *Ege Üniversitesi*

14:30-15:00 Ağızın Potansiyel Malign Lezyonların Histopatolojik Derecelemesi ve Benzerlik Gösteren Reaktif Lezyonları
Oturum Başkanı: Prof. Dr. Peruze Çelenk
Prof. Dr. Ömer Günhan - *TOBB Ekonomi Üniversitesi*

15:00-15:30 Ağız ve Maksiller Sinüsün Klasik Skuamöz Hücreli Karsinom Dışı Yeni Tanımlanan Maligniteleri
Oturum Başkanı: Prof. Dr. Ömer Günhan
Doç. Dr. Merva Soluk Tekkeşin - *İstanbul Üniversitesi*

SALON B

14:00-15:30 Sözel Bildiri Oturumu - 3
Oturum Başkanı: Doç. Dr. Emin Murat Canger

SALON C

14:00-15:30 Sözel Bildiri Oturumu - 4
Oturum Başkanı: Prof. Dr. Işıl Sönmez

15:30-16:00 Kahve Arası

SALON A

16:00-16:30 Ağız Kanserlerinde Tedavi Öncesi, Tedavi Sırası ve Tedavi Sonrasında Oral-Dental Tedavi
Oturum Başkanı: Prof. Dr. Hakkı Tanyeri
Doç. Dr. Kıvanç Bektaş Kayhan - *İstanbul Üniversitesi*

16:30-17:00 Ağız Kanserlerinde Yutkunma ve Konuşma Rehabilitasyonu
Oturum Başkanları: Prof. Dr. Sevgi Özcan, Prof. Dr. Fatma Çağlayan
Doç. Dr. Müzeyyen Çiyiltepe – *İstinye Üniversitesi*

17:00-17:30 Diş Hekimliği Pratiğinde Oral Kanserlerin Klinik Ayırıcı Tanısı
Oturum Başkanı: Prof. Dr. Ayşegül Mine Tüzüner
Doç. Dr. Ömür Dereci – *Eskişehir Osmangazi Üniversitesi*

ULUSLARARASI
AĞIZ KANSERLERİ KONGRESİ
"Tanıdan Tedaviye Güncel Yaklaşımlar"

INTERNATIONAL
CONGRESS OF ORAL CANCER
"FROM DIAGNOSIS TO TREATMENT"

4 Mart 2020, Çarşamba

SALON B

16:00-17:30 Sözel Bildiri Oturumu – 5
(Sözel Bildiri Ödül Oturumu)
Oturum Başkanları: Prof. Dr. Sema Dural, Prof. Dr. Nihal Avcu

SALON C

16:00-17:30 Sözel Bildiri Oturumu - 6
Oturum Başkanı: Doç. Dr. Hakan Özdemir

20:00 GALA YEMEĞİ - GAGA RESTAURANT

5 Mart 2020, Perşembe

POSTER ALANI

09:00-10:30 Ödüle Aday Poster Bildiri Sunumları

SALON A

09:00-09:45 Oral Kanserlerde Görüntüleme-Vaka Tartışmaları
Oturum Başkanı: Prof. Dr. Esin Alpöz
Prof. Dr. Kaan Orhan- *Ankara Üniversitesi/KU Leuven Üniversitesi*
Prof. Dr. Ingrid Różyło-Kalinowska - *Lublin Üniversitesi*

09:45-10:30 Maksillofasiyal Radyoloji Pratiğinde Oral Kanserlerin Tesadüfi Tespiti
Oturum Başkanı: Prof. Dr. Kaan Orhan
Prof. Dr. Marcel E. Noujeim - *Texas Üniversitesi*

SALON B

09:00-10:30 Sözel Bildiri Oturumu - 7
Oturum Başkanı: Doç. Dr. Yasin Yaşa

SALON C

09:00-10:30 Sözel Bildiri Oturumu - 8
Oturum Başkanı: Doç. Dr. Numan Dedeoğlu

10:30-10:45 Kahve Arası

5 Mart 2020, Perşembe

SALON A

10:45-11:30 Oral Kavite Kanserlerinde Elektro-Kemoterapi Uygulaması
Oturum Başkanı: Prof. Dr. Cahit Üçok
Dr. Fredrik Landstrom - *Örebro Üniversitesi*

11:30-12:00 Oral Kavite Kanserlerinde Cerrahi Tedavi Prensipleri ve Zorlukları
Oturum Başkanı: Prof. Dr. Armağan İncesulu
Doç. Dr. Melek Kezban Gürbüz - *Eskişehir Osmangazi Üniversitesi*

12:00- 12:45 Dil Kanserleri için Güncel İnterstisyel Brakiterapi Uygulaması
Oturum Başkanı: Prof. Dr. Mustafa Sancar Ataç
Prof. Dr. Shumei Murakami - *Osaka Üniversitesi*

SALON B

10:45-12:45 Sözel Bildiri Oturumu - 9
Oturum Başkanı: Doç. Dr. Mehmet Hakan Kurt

SALON C

10:45-12:45 Sözel Bildiri Oturumu - 10
Oturum Başkanı: Doç. Dr. Mehmet Eray Kolsuz

12:45-13:45 Öğle Yemeği

SALON A

14:00-14:30 İleri Ağız Kanserleri için Güncel Tedavi Stratejisi: Ağız Kanserlerinde Kemoterapi ve Radyoterapi
Oturum Başkanı: Prof. Dr. Durmuş Etiz
Prof. Dr. Kaan Oysul - *Medicana International Ankara*

14:30-15:00 Mandibula Kanserlerinde Üç Boyutlu Modelleme ile Rekonstrüksiyon
Oturum Başkanı: Prof. Dr. Alper Alkan
Prof. Dr. Kürşat Gökcan - *Ankara Üniversitesi*

5 Mart 2020, Perşembe

SALON B

14:00-15:00 Sözel Bildiri Oturumu - 11
Oturum Başkanı: Doç. Dr. Seçil Aksoy

SALON C

14:00-15:00 Sözel Bildiri Oturumu - 12
Oturum Başkanı: Doç. Dr. Ayşe Zeynep Zengin

15:00 - 15:15 Kahve Arası

SALON A

15:15-15:45 Oral Bölgedeki Malign ve Agresif Lezyonlara Tanı ve Tedavi Yaklaşımları
Oturum Başkanı: Prof. Dr. Ertunç Dayı
Prof. Dr. Ümit Ertaş - *Atatürk Üniversitesi*

15:45-16:15 Dudak Kanserlerinde Rekonstrüksiyon
Oturum Başkanı: Prof. Dr. Ahmet Ural
Doç. Dr. Burak Kaya - *Ankara Üniversitesi*

16:15-17:00 Infratemporal Bölgede Görülen Snovyal Sarkomlara Cerrahi Yaklaşımlar
Oturum Başkanı: Prof. Dr. Çağrı Delilbaşı
Prof. Dr. Mustafa Sancar Ataç - Gazi Üniversitesi

17:00-17:30 Ağız Kanserlerinde Nütrisyonel Destek
Oturum Başkanı: Prof. Dr. Zuhal Kırzıoğlu
Dr. Öğr. Üyesi Birsen Demirel – *Bilgi Üniversitesi*

17:30-18:00 Oral Kanserli Hastalarda Yaşam Kalitesi
Oturum Başkanı: Prof. Dr. Zeynep Yeşil Duymuş
Dr. Mohammad Davudov – *Azerbaycan Tıp Üniversitesi*

21:30 ASİSTAN PARTİSİ

DESTEKLEYENLER

DESTEKLEYEN KURUMLAR

TÜRK-JAPON ÜNİVERSİTELİLER DERNEĞİ • 1992

ESKİŞEHİR TEPEBAŞI BELEDİYESİ

DESTEKLEYEN FİRMALAR
GÜMÜŞ SPONSORLAR

ÜNALDI MEDİKAL 1972

FUJIFILM

KUZEY TIBBİ GÖRÜNTÜLEME SİSTEMLERİ

SPONSORLAR

PENTA ELEKTRONİK MEDİKAL SİSTEMLER A.Ş.

BTECH INNOVATION BY DESIGN

NucleOSS™

VAROL DİŞ DEPOSU

esaote TÜRKİYE 25 yıl

digiMED Digital Healtcare Solutions

mindray healthcare within reach

DGMed TECHNOLOGY FOR HEALTH

KONUŞMA ÖZETLERİ

ORAL KANSERLERDE EPİDEMİYOLOJİ, ETİYOLOJİ VE RİSK FAKTÖRLERİ

İlkay PEKER

2018 yılı verilerine göre; dünya çapında yaklaşık 355.000 yeni oral kanser vakası bildirilmiştir. Vakaların toplam 177.00'i ölümle sonuçlanmıştır ve bu ölümlerin %70'den fazlası Asya ülkelerinde meydana gelmiştir. Oral kanserlerin %90'dan fazlasını skuamoz hücreli karsinomlar oluşturur. Oral kanserler, erkeklerde ve 50 yaş üzerinde daha fazla görülmekle birlikte, son yıllarda 15-49 yaşlarındaki kadınlarda dikkate değer bir artış göstermiştir. Oral skuamoz hücreli karsinomların etiyolojisinde birçok faktör etkilidir. Tütün, alkol, ultraviyole ışığı, immunsupresyon, çeşitli virüsler, kronik travma, kötü ağız hijyeni, genetik ve beslenme gibi etkenlerin yanı sıra, son yıllarda oral bakteriyel mikroflora, oksidatif stres ve epigenetik değişiklikler gibi birçok faktörün oral kanserlerin meydana gelmesinde etkili olduğu düşünülmektedir. Oral kanserler için sigara ve alkol birincil risk faktörleri olmakla birlikte, oral bakteriyel mikroflora ve ağız hijyeni de önemli ölçüde etkilidir. Güneş ışığı ultraviyole ışınlarının kümülatif etkilerinden dolayı dudak kanseri için risk faktörüdür. Bu nedenle oral kanserler Dünya Sağlık Örgütü tarafından 'önlenebilir kanserler' olarak tanımlanmıştır. Oral kanser etiyolojisi ve risk faktörlerinin bilinmesi lezyonların erken teşhisini ve dolayısıyla hastaların sağ kalım ve yaşam kalitesi düzeyini önemli ölçüde etkiler.

Anahtar Kelimeler: Oral kanser, epidemiyoloji, etiyoloji, risk faktörleri

EPIDEMIOLOGY, ETIOLOGY AND RISK FACTORS IN ORAL CANCERS

ABSTRACT

According to 2018 data; Around 355,000 new cases of oral cancer have been reported worldwide. A total of 177.00 of the cases resulted in death, and more than 70% of these deaths occurred in Asian countries. More than 90% of oral cancers constitute of squamous cell carcinomas. Oral cancers are more common in men and over 50 years of age, but in recent years it has increased significantly in women aged 15-49. Many factors are effective in the etiology of oral squamous cell carcinomas. In addition to factors such as tobacco, alcohol, ultraviolet light, immunosuppression, various viruses, chronic trauma, poor oral hygiene, genetics and nutrition, several factors, including oral bacterial microflora, oxidative stress and epigenetic changes, have been thought to be effective in the formation of oral cancers in recent years. Smoking and alcohol are the primary risk factors for oral cancers, but oral bacterial microflora and oral hygiene are also significantly effective. Sunlight is a risk factor for lip cancer due to the cumulative effects of ultraviolet rays. Therefore oral cancers are defined as 'preventable cancers' by the World Health Organization. Knowing the etiology and risk factors of oral cancer significantly affects the early diagnosis of the lesions and thus the survival and quality of life of the patients.

Keywords: Oral cancer, epidemiology, etiology, risk factors

ORAL MUKOZANIN MALİGNİTE POTANSİYELİNE SAHİP LEZYONLARI: KLİNİK YAKLAŞIM

Alper SİNANOĞLU

Oral mukozanın malignite potansiyeline sahip lezyonları, oral kavitede kanser gelişimi riski taşıyan klinik oluşumlar olarak tanımlanmıştır. Bu lezyonların diğerlerinden ayırt edilmesi, sebep olan faktörlerin kaldırılmasını içeren doğru klinik yaklaşımla tedavilerinin gerçekleştirilmesi ve düzenli takipleri, kişinin ağız kanserinden korunmasının başarılı olmasını sağlamaktadır.

Dünya Sağlık Örgütü, 2017 yılında yayınladığı baş ve boyun tümörleri sınıflamasında lökoplaki, eritroplaki, eritrolökoplaki, submuköz fibrozis, diskeratozis konjenita, dumansız tütün kullanımına bağlı keratoz, tersten sigara içimine bağlı palatal lezyonlar, kronik kandidiazis, liken planus, diskoid tip lupus eritematozus, sifilitik glossitis, aktinik chelitis lezyonlarını malignite potansiyeline sahip olarak listelemiştir. Eritroplaki yüksek malign transformasyon potansiyeline sahip olmakla beraber nadir gözüken bir lezyon olarak rapor edilmiştir. Lökoplaki ise daha sık karşılaşılan, klinik ve histopatolojik olarak herhangi bir hastalık grubuna ait olmayan ve mutlaka biyopsi yapılması gereken beyaz lezyon olarak kabul edilmektedir. Histopatolojik olarak oral epitelyal displazi varlığı ve derecesi, malign transformasyon riski değerlendirilmesinde halen en önemli prognostik faktör olarak yerini korumaktadır. Öte yandan, lökoplakinin dinamik yapısına bağlı olarak farklı klinik özellikler sergileyebilmesi ve malign transformasyon süreci mekanizmalarının halen tam olarak anlaşılamaması, tedavi yaklaşımı sürecini zorlaştırmaktadır. Cerrahi yaklaşıma ek olarak kemoprevensiyon seçenekleri henüz tam yeterli olmamakla beraber, bazı olgularda hayati önem taşıyabilmektedir.

Bu sunumda oral mukozanın malignite potansiyeline sahip lezyonlarına için tedavi yaklaşımı ve karar sürecini etkileyen risk faktörleri ele alınacak, klinik olgular eşliğinde güncel görüşler ile tartışılacaktır.

Anahtar Kelimeler: Malign transformasyon, Ağız kanseri, Lökoplaki, Klinik Yaklaşım

POTENTIALLY MALIGNANT LESIONS OF THE ORAL MUCOSA: CLINICAL MANAGEMENT

Potentially malignant lesions of the oral mucosa are defined as clinical presentations that carry a risk of cancer development in the oral cavity. Differentiation of such lesions, their proper management strategies with avoidance of causative factors and their close follow-up contribute to successful prevention of oral cancer.

World Health Organization listed lesions of erythroplakia, erythroleukoplakia, leukoplakia, oral submucous fibrosis, dyskeratosis congenital, smokeless tobacco keratosis, palatal lesions associated with reverse smoking, chronic candidiasis, lichen planus, discoid lupus erythematosus, syphilitic glossitis, actinic keratosis of lip as potentially malignant in their classification of head and neck tumors in 2017. Erythroplakia is reported to be a rare lesion with high malignant transformation rate. As the more commonly encountered lesion, leukoplakia refers to white patch or plaque that cannot be characterized clinically or histologically as any other disease which requires biopsy. Presence of oral epithelial dysplasia is still the most important prognostic factor for malignant transformation from the histopathological perspective. On the other hand, management of leukoplakia is still challenging due to its behavior to present different clinical manifestations regarding to its dynamic nature and due to the fact that full comprehension of the mechanisms of its malignant transformation has not been accomplished. In addition to surgical management, chemopreventive approach strategies may become crucial in some cases.

In this presentation, the clinical management strategies of potentially malignant lesions of the oral mucosa and the risk factors that influence decision making process will be discussed with recent literature and clinical cases.

Keywords: Malignant transformation, Oral cancer, Leukoplakia, Clinical management

ORAL KANSER VE ÖNCÜ LEZYONLARINDA HPV'NIN YERİ

Sibel Elif GÜLTEKİN

Özet

Oral kanser ve orofarinks kanserlerinin içinde bulunduğu baş boyun kanserleri tüm kanserlerin yaklaşık % 5-8 'ini oluşturmaktadır. Etyolojisinde birden fazla risk faktörünün yer aldığı bu kanserlerde Human papillomavirus (HPV) etyolojik ajan olarak rol almaktadır. Günümüzde 200 denfazla farklı tipinin tanımlandığı Human papillomavirus (HPV) , özellikle yüksek riskli HPV tipleri , HPV 16 'nın başta rahim ağzı ve orofarniks kanserleri olmak üzere pek çok malignitenin etyolojisinde yer almaktadır. Son 20 yıldır özellikle HPV 16'nın orofarinks kanserinin özel bir alt tipini oluşturduğu ortaya konmuştur ancak oral kavite kanserleri için konu açıklığa kavuşmamıştır. Bu konuşmada oral kanser ve orofarinks kanserleri ve öncü lezyonlarında HPV varlığı güncel bilgiler ışığında tartışılacaktır.

THE ROLE OF HPV IN ORAL CANCER AND ORL PREMALIGNANT LESIONS

Abstract

Head and neck cancers (HNC) which comprises oral(OC) and orophrangeal cancer (OPC)account for 5-8 % of cancers. Although there are many potantial risk factors , Human papillomavirus (HPV), plays an important role as an etiologic agent in OC –OPC. Over 200 types of HPV have been reported; however, only high-risk HPV types are associated with etiology of the majority of cervical cancer and OPC cases. In recent 2 decades , HPV 16 associated OPC has been classified as the special subtype of HNC. However, The role of HPV 16 in oral premalignant and OC is still under debate.

KLİNİKTE AĞIZ KANSERLERİNİ ERKEN TANIMAYA YARDIMCI YÖNTEMLER VE OLGU SUNUMLARI

Pelin GÜNERİ[1], Filiz NAMDAR PEKİNER[2]

[1]Ege Üniversitesi Diş Hekimliği Fakültesi, Ağız, Diş ve Çene Radyolojisi Anabilim Dalı

[2]Marmara Üniversitesi Diş Hekimliği Fakültesi, Ağız, Diş ve Çene Radyolojisi Anabilim Dalı

Kanser, otonom gelişme karakteri olan, aşırı ve anormal çoğalarak üzerinde geliştiği doku ile koordineli çalışmayan malign karakterli lezyonlardır. Dünya Sağlık Örgütü tarafından oldukça yüksek morbidite ve mortalite oranına sahip olduğu bildirilen ağız kanserleri en ölümcül sekiz kanser türü içinde yer almaktadır.

Ağız kanserlerinde de diğer kanser türlerinde olduğu gibi iyi prognoz ancak erken tanı ve buna bağlı erken tedavi oranının artmasıyla sağlanabilir. Ağız, perioral ve oro-farengeal bölge kanserlerinin büyük çoğunluğunun epitel kaynaklı olmasına rağmen rastlanan ağız kanserlerinin tanısının genellikle ileri evrelerde konulması, hastaların muayeneleri sırasında kansere bağlı değişikliklerin fark edilebilmesinin önemini göstermektedir. Detaylı anamnez, klinik, radyolojik, laboratuvar ve histopatolojik değerlendirmelerin dikkatli ve sistematik bir yaklaşım ile uygulanması ağız kanserinin erken tanısında çok önemlidir.

Günümüzde meydana gelen teknolojik gelişmeler, kanserin tedavisinde ilerlemelere neden olduğu kadar, erken evrede tanısında da yardımcı olmaktadır.

Sunumda, klinikte ağız kanserlerini erken tanıma amacıyla kullanılan yöntemler/cihazlara ilişkin en son bilgiler sergilenecek ve tipik/atipik klinik bulguları olan ağız kanseri olguları değerlendirilecektir.

Anahtar Kelimeler: Ağız kanseri, erken tanı yöntemi, olgu sunumu

ORAL CANCER EARLY DETECTION ADJUNCT METHODS AND CASE PRESENTATİONS

Cancer is a lesion with malignant character that has the autonomic growth ability to proliferate excessively and abnormally and is not in coordination with the tissue from which it is originated. World Health Organizaton has declared that oral cancer has significantly high morbidity and mortality and it is observed among the most deadly eight cancer types.

Similar to the other cancers, a good prognosis of oral cancer is strongly related to the early diagnosis and consequently, early treatment. Even though most of the oral, perioral and pharyngeal cancers are originated from the epithelium, these lesions are generally diagnosed at an advanced stage, and this finding reveals the vitality of recognition of cancer related changes during patient examinations. Detailed patient interview and a meticulous and systematic assessment of clinical, radiological, laboratory and histopathological findings are very important for early detection of oral cancer.

Current technological developments not only improve the treatment outcomes of cancer, but also assist in detection of cancer in early stages. This presentation provides latest information about the adjunct methods/devices that are in clinical use, and also presents oral cancer cases with typical/atypical clinical findings.

Keywords: Oral cancer, early detection methods, case presentation

AĞIZ KANSERİ TANISINDA POTANSİYEL BİYOMARKERLAR

Betül KARACA

Ege Üniversitesi, Dişhekimliği Fakültesi Ağız Diş ve Çene Radyolojisi Anabilim Dalı

Ağız kanseri, patogenezinde çok sayıda moleküler sürecin rol oynadığı multifaktöriyel bir hastalıktır. Sağlıklı oral mukozanın kanserli dokuya dönüşmesinde somatik mutasyonlar, gen ifade değişiklikleri, epigenetik modifikasyonlar ve hücresel yolağlarındaki (*pathways*) genleri etkileyen genetik varyantlar yer almaktadır. Bu süreçlerin kümülatif etkisi DNA hasarı, hücre proliferasyonu, apoptozisin inhibisyonu, anjiogenezis, çevre dokulara invasyon ve metastaza yol açarak kanser gelişimine neden olmaktadır. Günümüzde moleküler teknolojilerdeki hızlı gelişmeler ağız kanserinin moleküler patogenezine dair anlayışımızı değiştirmiş ve tanı, tedavi etkinliği ve rekürrens riskinin belirlenmesinde kullanılabilecek çok sayıda aday moleküler biyomarkerın keşfini sağlamıştır. Biyomarkerlar kan, vücut sıvıları veya diğer dokularda bulunan, biyolojik ve patojenik süreçler ile farmakolojik yanıtları objektif şekilde ölçen ve değerlendiren belirteçler olarak tanımlanmaktadır. Biyomarkerlar protein, nükleik asit, antikor ve peptit yapıda olabilecekleri gibi, gen ifadesi farklılıkları ile proteomik ve metabolik değişimlerin bir araya gelmesiyle ortaya çıkan süreçleri de ifade edebilirler. Klinisyenler ağız kanserinin erken tanısı ve tedavi seyrinin izlenmesinde biyomarkerlardan faydalanmak ve bu amaçla hedefli araştırmalar planlamak amacıyla bazı hücre içi genetik süreçlere ve bu süreçlerde rol oynayan moleküllere yönelik bilgi sahibi olmalıdırlar.

Sunumda, genel olarak kanser ön tanı ve tanısında kullanılan moleküler biyomarkerlar, ağız kanserine yönelik biyomarker araştırmaları ve biyomarker keşfinde kullanılan teknolojik yöntemlere yönelik güncel bilgiler sergilenecektir.

Anahtar kelimeler: Ağız kanseri, biyomarker, erken tanı

POTENTIAL BIOMARKERS IN ORAL CANCER

Oral cancer is a multifactorial disease with several molecular processes driving the pathogenesis. Somatic mutations, deregulated gene expression, epigenetic modifications and genomic variants influencing genes in the cellular pathways are implied in malign transformation of healthy oral mucosa. The cumulative effect of these processes results in DNA damage, excessive cell proliferation, inhibition of apoptosis, angiogenesis, invasion into the surrounding tissues and distant metastasis which leads to cancer development. The rapid developments in molecular technologies increased our understanding of molecular pathogenesis of oral cancer and led to the discovery of several molecular biomarkers that may be used for diagnosis, to determine treatment efficiency and risk of recurrence. Biomarkers are defined as molecules found in blood, other body fluids or tissues that can objectively measure and evaluate normal or abnormal processes and pharmacological responses. A biomarker can be protein, nucleic acid, antibody and peptide, as well as a collection of gene expression, proteomic and metabolic alterations. In order to utilize biomarkers for early diagnosis and prognosis of oral cancer and to conduct more targeted research in this field, clinicians must have the knowledge of certain genetic intracellular processes and molecules that play a vital role during these events.

The presentation will provide updated information on molecular biomarkers for cancer diagnosis, current research on biomarkers for oral cancer and technological methods that are utilized in biomarker discovery.

Keywords: Oral cancer, biomarker, early diagnosis

AĞIZ VE MAKSİLLER SİNÜSÜN 'KLASİK SKUAMÖZ HÜCRELİ KARSİNOM DIŞI' YENİ TANIMLANAN MALİGNİTELERİ

Merva SOLUK TEKKEŞİN

İstanbul Üniversitesi, Onkoloji Enstitüsü, Tümör Patolojisi Bilim Dalı, Türkiye

Baş ve boyun bölgesi, birçok farklı malignitenin gelişmesine sebep olabilecek çok sayıda özelleşmiş dokuya sahiptir. Son yıllarda, moleküler ve histolojik özelliklerin tanınmasıyla, bu bölgede yeni kanser türleri ve alt tipleri tanımlanmıştır. Bazıları klinik belirtileri, sonuç ve tedavideki farklılıkları nedeniyle Dünya Sağlık Örgütü, Baş ve Boyun Tümörleri son sınıflanmasında resmi olarak kabul edilmiş; bazıları ise 'gelişmekte olan antiteler' olarak belirtilmiş ve ayırıcı tanılarda yer verilmiştir. Bu tarz çeşitlilik özellikle tükürük bezi, sinonazal bölge ve orofarenksin maligniteleri için geçerlidir. Bunlar arasında sinonazal bölge, çeşitli neoplazileri gösterme potansiyeli ile birinci sıradadır.

Bu sunumda, ağız boşluğu ve sinonazal sistemi içeren tümörlerin en son Dünya Sağlık Örgütü, Baş ve Boyun Tümörleri sınıflandırma sistemindeki değişikliklerini tartışacağız. Özellikle, NUT karsinomu, bifenotipik sinonazal sarkom, adenoid kistik karsinom benzeri alanlar içeren HPV-ilişkili karsinom, SMARCB1 eksikliği olan karsinom ve sinonasal renal hücre-benzeri adenokarsinom antitelerinin klinik ve histopatolojik özellikleri, prognozları ve hedefe yönelik tedavi perspektifleri de içeren tedavi seçenekleri açısından tartışılacaktır.

Anahtar Kelimeler: Ağız kanseri, sinonasal karsinomlar, NUT karsinomu, bifenotipik sinonasal sarkom

MALIGNANCIES OF THE ORAL AND MAXILLARY SINUS 'EXCEPT CLASSICAL SQUAMOUS CELL CARCINOMA': NEWLY DEFINED ENTITIES

The head and neck region has numerous specialized tissues of all lineages leading to a plenty of different malignancies. In recent years, new types and subtypes of cancer has been described in this region due to the recognition of their molecular and histological characteristics. Some have been formally accepted in the latest classification of the World Health Organization, Head and Neck Tumors due to characteristics in clinical presentation, outcome, and treatment; some have been explained as 'emerging entities' and mentioned in the differential diagnosis. This diversity particularly applies to malignancies of the salivary gland, sinonasal tract, and oropharynx. Among them, the sinonasal tract remains an epicenter of a variety of neoplasia.

In this presentation, we will discuss the latest changes in the World Health Organization classification system of Head and Neck Tumors involving oral cavity and sinonasal tract. In particular, NUT carcinoma, biphenotypic sinonasal sarcoma, HPV-related carcinoma with adenoid cystic features, SMARCB1-deficient carcinoma, and sinonasal renal cell-like adenocarcinoma are discussed in terms of histopathological and clinical characteristics, prognosis, and treatment options including perspectives for targeted therapies.

Keywords: Oral cancer, sinonasal carcinomas, NUT carcinoma, biphenotypic sinonasal sarcoma

DUDAK KANSERLERİNDE REKONSTRÜKSİYON

Burak KAYA

GİRİŞ

Dudak pek çok kültürde kişisel güzelliğin ve cazibenin ölçütü olarak kabul edilir ve alt yüz bölgesinin en önemli anatomik, estetik komponentidir. Dudaklar oral kompetansın sağlanması ve devamında fonksiyon görürler. Bu hijyen ve beslenme için çok önemlidir. Rekonstrüksiyon bu fonksiyonları oluşturmak için önemli olduğu kadar sosyal gülümsemenin yeniden sağlanabilmesi açısında da hayati öneme sahiptir. Üst ve alt dudak beraberce musküler halkayı oluşturur ve dudağın hassas hareketlerinin gerçekleştirmesini sağlar. Dudağın estetik ve fonksiyonel rolleri minimal bir sorunun bile hastanın günlük yaşama oldukça olumsuz etkiler yapması rekonstrüktif dudak operasyonlarını cerrahlar için ciddi bir "meydan okuma" haline getirmektedir.

ETİYOLOJİ

Doğumsal anomaliler ve travmalar (yanık da dahil) çok önemli dudak defekti oluşumunda etiyolojik nedenler olsalar da en sık etiyolojik neden malignitelerdir. Bunlardan başka vasküler anomaliler, nevüsler, enfeksiyonlar dudak defekti oluşumuna neden olabilirler.

Dudakta en sık karşımıza çıkan tümörler SCC, BCC, Malign Melanom, Minör Tükrük Bezi Tümörleri ve Merkel Hücreli Karsinom'dur. Yassı hücreli kanserler (SCC) dudağın en sık kanseridir. Dudağın dış kısmınında içi yüzüne oranla 40 kat daha fazla kanser gelişir ki bunun nedeni güneşe maruziyettir ve UV'ye maruziyet açısı nedeniyle alt dudak 12 kat daha fazla etkilenir. Alt dudakta görülen malignitelerin %90'undan fazlası SCC'dir. BCC ise üst dudakta ve kadınlarda daha sık görülür.

PRENSİPLER

Rekonstrüksiyon için yanak dokusu veya uzak dokular kullanılabilir ancak en başarılı rekonstrüksiyonlar ancak geride kalan dudağın kullanıldığı onarımlardır.

Mukoza ile sınırlı lezyonlar vermilyonektomi ("lip save"-dudak tıraşlama) ve mukozal ilerletme ile tedavi edilebilir. Bu lezyonlar aktinik cheilitis, lökoplaki gibi premalign lezyonlar ve in-situ SCC'dir. Ancak bunlar dışındaki tümörlerde tam kat eksizyonlar cerrahinin temelini oluştururlar ve bunlar için oldukça komplike rekonstrüksiyonlar gerekebilir.

Dudaklardaki 1/3'den küçük defektler genel olarak kama (wedge) eksizyon sonrası mevcut dudak dokularının ilerletilmesiyle çok tabakalı onarımla primer olarak rekonstrükte edilebilir. Üst dudak için bu %25, alt dudak için %30'dur. Bu rakamlar genel bir kılavuz oluşturmakla birlikte, bireyler arasındaki doku laksisitesi farklılıkları nedeniyle değişebilir.

Alt dudakta eksizyon alt dudakta klasik kama şeklinde yapılabileceği gibi pentagon şeklinde veya "W-plasty" şeklinde yapılabilir. Bu eksizyon paternleri yaklaştırma için gerekli vertikal uzunluğu kısaltarak insizyon hattının mental krizi geçmesini engelleyebilir.

Yine alt dudakta mentolabial oluk ve labiomandibuler çizgi boyunca ilerletme yapılmasına engel olan dokunun çıkartılmasını içeren tek veya çift taraflı barrel (single barrel/ double barrel) eksizyonlar ile cilt laksisitesi fazla olmayan hastalarda başka flep kullanmadan onarıma izin verir.

Daha büyük defektlerde intakt dudaktan hazırlanan lokal flepler kullanılabilir. Bu flepler "lip-switch" flepleri olarak adlandırılır. Pediküllerini fasiyal arterin defekt içermeyen dudaktaki labial dalı yani ya inferior ya da süperior labial arter kullanılır. İsim olarak Abbe ve Estlander flepleri ile adlandırılan bu fleplerle dudaktaki 1/3-2/3 arasındaki defektler onarılabilir. Komissürü içeren defektlerde Estlander flebi, tek aşamalı bir operasyondur; komissürü içermeyen defektlerde Abbe flebi kullanılır ki iki aşamalı bir operasyondur. Sağlam dudakta da horizontal uzunlukta kısalmaya yol açmalarının yanı sıra Abbe flebinde en az 2-3 hafta süreyle hastanın ağzını açamaması gibi ciddi dezavantajı vardır.

Üst dudak için bir diğer seçenek de perialar kresentik eksizyondur. Burun lateralinden yapılan eksizyonlar sayesinde geride kalan dudak dokusu kolaylıkla ilerletilebilir. Orta hat yerleşimli tümörler için daha kolay uygulanabilir olmakla birlikte, lateral yerleşimli defektler için de kullanılabilir.

Daha büyük defektler (dudak 1/2 ile 2/3'ünü kaplayan) komşu yanaktan daha büyük miktarda dokuyu dudağa taşıyabilen rotasyon ve ilerletme flepleri ile kapatılabilir. Tarihsel süreçte birçok flep ve modifikasyon tanımlanmıştır, Gillies fan flep gibi, McGregor flep gibi … Bu rotasyon/ilerletme flepleri arasında belki de en kullanışlı olanı bilateral Karapandzic flebidir.

Karapandzic orbicularis oris kasına giden fasiyal sinir dallarının korunduğu nörovasküler bir fleptir. Bu sayede kas fonksiyon görerek oral kompetansa katkı sağlar. Ancak Karapandzic ve diğer rotasyon/ilerletme flepleri mikrostomiye yol açabilir. Bu durumda sekonder komissüroplasti ameliyatları gerekebilir.

Total dudak rekonstrüksiyonunda en iyi seçenek serbest fleplerle onarımdır. Ancak serbest fleple onarım mikocerrahi yöntemlerle yapılan uzun prosedürler oldukları için bazı hastaların genel durumları bu uzun, meşakkatli ameliyatlar için uygun olmayabilir. Yeterli yanak dokusu varlığında hem kozmetik hem de fonksiyonel olarak serbest flepler kadar iyi sonuçlara ulaşmak mümkün olmasa da hem üst dudak hem de alt dudak için bazı lokal alternatifler mevcuttur. Total üst dudak rekonstrüksiyonu için bilateral nazolabial transpozisyon uygulanabilir, alt dudak içinse Webster-von Burrow-Bernard operasyon yapılabilir. Bu yöntemde dudak çift taraflı yanaklardan hazırlanan ilerletme fleplerinin orta hatta birleştirilmesiyle rekonstrüksiyon sağlanır. İlerletmenin yapılabilmesi için süperior ve inferior marjinlerden Burrow üçgenleri çıkartılır. Vermilyonu oluşturmak içinse bukkal mukozal flep ya da dil flebi kullanılabilir. Bu yöntem adinamik bir onarımdır; hem kozmetik sonuçları başarılı değildir hem de hastalarda salya kaçağı görülür.

Total dudak rekonstrüksiyonunda için en sık kullanılan serbest flep, radiyal ön kol flebidir. Flep ikiye katlanarak hem iç yüz hem de dış yüz onarımı yapılır. Flebe palmaris longus tendonunun dahil edilmesi ve tendonun çift taraflı olarak maksillaya asılması güçlü bir destek sağlar. Literatürde serbest radiyal ön kol flebi dışında pek çok başka serbest flep kullanılmıştır, bunlardan biri de obturatör sinirin fasiyal sinire koapte edilerek kompetansa katkı sağlayacak kontraktilite elde edilen serbest grasilis kas flebidir. Ancak bu flep kullanıldığında iç ve dış yüzün deri grefti ile örtülmesi gerekir.

AĞIZ KANSERLERİNDE YUTMA VE KONUŞMA REHABİLİTASYONU

Müge Müzeyyen ÇİYİLTEPE

Oral kanserler, malign neoplazmlar arasında yer alan önemli morbidite ve mortalite nedenlerinden biridir. Oral kanserlerin dünyada en sık izlenen altıncı kanser olduğu bilinmektedir. Dünyadaki tüm kanser olgularının yaklaşık %5 ini oluşturan oral kanserler, her yıl 405 bin kişide tanımlanmaktadır (Resim 1). Ülkemizde de ağız boşluğu ve farenks kanseri nedeniyle ölüm oranı 1996 yılından bu yana giderek artmaktadır. Ağız kanserleri dudaklar, yanak, diş eti, ağız tabanı, yumuşak ve sert damak, bademcikler, mandibula, maksilla ve tükrük bezleri yapılarını kapsar. %90 ı squamous cell karsinomu olup; ağız kanserleri erkeklerde kadınlara oranla iki kat daha sıktır; ancak bu oran tükrük bezi tutlumunda tam tersidir. Hastaların sağ kalım oranı 1yıl içinde %84 tür; bu oran %59 a düşer ilk 5 yıl için ve %48 10 yıl içindir.

Tanı ve tedavi ekibi	
Cerrah	Fizyoterapist
Radrasyon Onkolojisi	Dil ve Konuşma Bozuklukları Uzmanı
Tıbbi Onkolog	Ergoterapist
Diş Hekimi	Diyetisyen
Sosyal Hizmet Uzmanı	Solunum Fizyoterapisi
Hemşire	

Resim -1 Parsiyel glossektomili olgu görüntüsü.

Yutma:

Yutma; ağız, farinks, larinks ve yemek borusunun koordinasyonlu bir şekilde çalışmasını içeren karmaşık bir eylemdir. Yutma bozukluğu, ağızdan mideye kadar olan pasajda herhangi bir nedenden dolayı engelin oluşmasına bağlı olarak gelişen bir belirtidir. Yutma bozukluğu, başlı başına bir hastalık olmayıp herhangi bir motor, duyusal veya yapısal değişim sonrası meydana gelebilir (Cunningham vd., 1991, s. 11).

Yutma bozukluğu; yutma sırasında tıkanma ve öksürme, yutmayı başlatmada zorluk, yiyeceğin boğaza takılması, salya akıntısı, beklenmedik kilo kaybı, beslenme alışkanlıklarında değişiklikler, sık tekrarlayan pnömoni, seste ve konuşmada değişiklikler, genze yiyecek veya sıvı kaçması (nazal regurgitation), yiyeceğin göğüste takılması hissi, gıdaların ağza veya boğaza geri gelmesi gibi sempromlarla kendini göstermektedir (Denk-Linnert, 2012).

Bilinmesi gerekenler:

Penatrasyon Aspirasyon

Aspirasyon pnömonisi

Gizli Aspirasyon

Yutma eylemi, oral hazırlık fazı, oral faz, faringeal faz ve özofageal olmak üzere dört fazdan oluşmaktadır (Ryan ve Hummel, 2013, Denk-Linmert, 2012; Seikel, King ve Drumright, 2009). Bazı araştırmacılar (a) ve (b) fazlarını ortak alır ve 3 faz olarak değerlendirir (Cunninghan vd. ,1991; Groher ve Crary, 2010, s. 20). Ancak her iki fazın ayrı faz olarak değerlendirilmesi, özellikle oral hazırlık fazında bolusun yutma için hazırlanması olarak çiğnemenin de göz önüne alınması gerekir (Şekil-1).

Oral Hazırlık Fazı Oral Faz Farengeal Faz

Şekil-1: Yutma fazları (a-d). (https://player.slideplayer.com/68/11926886/slides/slide_3.jpg). Oral hazırlık fazında besinin (bolus=lokma+saliva) ağız boşluğuna girmesi, Çiğneme ve bolus formatına dönüşüm; Oral faz bolusun anterio-posterior palpasyon; Farengeal faz dilin yükselmesi, ve bolusu farenkse sevk etmesi, yumuşak damağın yükselerek nazofarensi kapatması, hyoid ve larenksin yukarı-ileri hareket etmesi, farenksin kısaltması aşamalarını içerir; Özefageal faz da ise üst özefageal sifinkterin gevşemesi, bolusun özefagus a geçmesi, peristaltik dalga ile alt özefageal sifinkterin açılması ve bolusun mideye ulaşması.

Görev alan sinirlere bakıldığında kraniyofasiyel sinirlerin motor ve sensöriyel inervasyonlarındaistemli ve refleksif aşamalardan oluşan karmaşık bir işleyiş gözlenir. Trigeminal sinir (CN V) yüzün genel duyusal işleyişinden ve çiğneme için görev yapan ana kasların motor hareketini, fasiyel sinir (CN VII) dudakların hareketlerini ve dilin ön 2/3' ünün tat alma duyusunu yönetirken glossofaringeal sinir (CN IX) faringeal konstrüktör kasların hareketinden ve dilin arka 1/3'ünün duyusal işleyişinden sorumludur. Vagus siniri (CN X) yumuşak damak, farinks, larinks ve özofagusun motor hareketleriyle larinksin duyusal işleyişini yürütür. Ayrıca yutma refleksinin tetiklenmesinde de görev almaktadır. Hipoglossal sinir (CN XII) de dilin hareketinde görev alan iç ve dış kasların (palatoglossus kası hariç) hareketinden sorumludur (Groher ve Crary, 2010, s. 22, 24). Palatoglossus kasının inervasyonu aksesoryus siniri (CN XI) ile CN X sinirinin faringeal sinirağı tarafından kontrol edilmektedir (Groher ve Crary, 2010; Seikel, King ve Drumright, 2009).

Problemler yutma fonksiyonundan önce:

- ✓ Dil fonksiyonunda hasar (motor sebep)
- ✓ Yutma refleksinin gecikmesi/yokluğu (duysal sebep)

Yutma Sırasında:

- ✓ Azalmış larengeal kapanma

Yutma Sonrasında:

- ✓ Azalmış farengeal peristalsis

nedenlerden olur.

Baş-boyun tümörlerinde problemlerin nedenleri üç nedenden oluşur: 1. Cerrahinin etkileri,2. Radyo terapinin (RT) etkileri ve 3. Cerrahi ve RT etkileri kökenlidir. Cerrahi kökenli yutma problemleri:

- ✓ Oro-farengeal transit zamanında uzama
- ✓ Ağız ve dil kökü kuvveti, enduransı ve hareketinde azalma
- ✓ Farengeal kasılmada azalma
- ✓ Farengeal rezidüde artış
- ✓ Hiyolarengeal harekette bozukluk
- ✓ Oro-farengeal yutma etkenliğinde azalma
- ✓ Aspirasyon

olarak listelenebilir. Ağız tabanı rezeksiyonları genellikle

- ✓ Hiyolarengeal elevasyonda bozulma
- ✓ Farengeal rezidü ve yutma sonrasında aspirasyonuna neden olur,

Mandibula rezeksiyonu etkilerine bakıldığında rezeke mandibula ile normal mandibula fonksiyonu arasında anlamlı fark bulunmamakla beraber bireysel farklılıklar mevcuttur. Rekonstrüksiyon yapılmamış segmental mandibula rezeksiyonunda özellikle çiğnemede ve yutma fonksiyonunda problemler gözlenir (Pauloski et al., 1993, Hamlet et al.; 1991; Jacobson et al., 1995; Civantos, Burkey and Lu, 1997).

Radyo terapi etkileri farklılıklar gösterse de belli başlıcaları:

- ✓ Yutma komplikasyonlarının oranını belirleyen faktörler:

- ✓ Total radyasyon dozu
- ✓ Fraksiyon dozu ve sayısı
- ✓ Işınlanan hacim
- ✓ Fraksiyonlar arasındaki süre
- ✓ Tedavi teknikleri
- ✓ 3 boyutlu konformal radyoterapi ve yoğunluk ayarlı radyoterapi (IMRT) kullanımı
- ✓ Primer tümörün yeri ve büyüklüğü
- ✓ Hastanın RT sırasında ve sonrasında sigara içmesi
- ✓ Servikal ve farengeal fibrozis
- ✓ Larengeal disfonksiyon
- ✓ Radyasyona bağlı kserostomi (kuruluk); lokmanın nemlendirilmesinde azalma ve oral- transit zamanında artış

olarak listelenebilir. Genel olarak bakıldığında hastaların %50.6 sında oro-farengeal faz disfaji, genellikle katıları almada güçlük (%72.4); Total glossektomi de bu oran çok daha yüksek; ve alternatif nütrisyon desteği mutlaka sağlanmalı. Genel olarak hastaların %57.1 i nutrisyonel destek gerektirmekte; %20.3 ü malnütrisyon tanısı almakta. En önemli faktör de %51 inde yaşam kalitesinin azalmasının rapor edilmesidir. ***Disfaji ve aspirasyon pnömonisi gözden kaçmamalıdır*** (Resim 2).

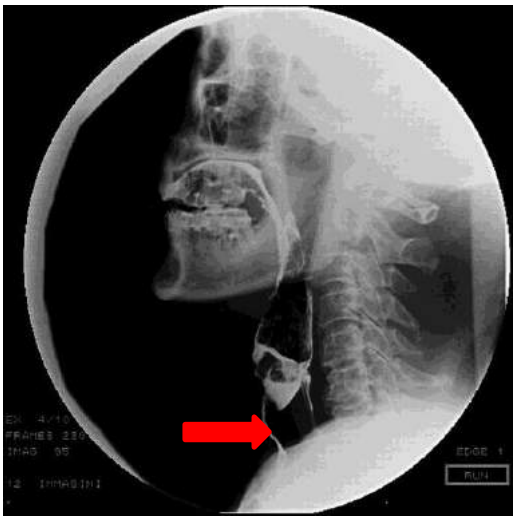

Resim 2. Göllenme sonrası baryumun akciğere akışı gözlenmekte.

Konuşma:
Kavramlara bakıldığında,

Dil, belli kurallara dayalı semboller sistemidir. Dilin öğrenilmesi ve kullanılması zihinsel süreçlere bağlıdır.
İletişim, insanlar arasındaki duygu, düşünce ve yaşantıların sözlü-sözsüz ifade edilme yöntemidir.

Konuşma, insanlar arasında dili kullanarak sözlü iletişim kurma yöntemi olup seslerin akustik sinyaller haline getirilmesidir. Konuşmanın anlaşılır ve doğru olabilmesi, konuşmanın bazı özellikler taşımasını gerektirir. Artikülasyon Testi ve Frenchey Dizartri Testi ile değerlendirilip çıkarılamayan sesler çalışılır. (Resim 3a ve 3b). Bu nitelikler;

- ➢ Açıklık, söylenmek istenenin açık ve sade bir dille anlatımıdır.
- ➢ Artikülasyon, konuşma seslerini düzgün çıkarmadır.
- ➢ Dil, dilin dil bilgisi kurallarına göre üretilir.
- ➢ Sürat, konuşan kişinin konuşma esnasındaki hızıdır. Akıcı ve anlaşılır bir konuşmada normal sürat, dakikada 90–100 kelime konuşmaktır.
- ➢ Duraklama, konuşma esnasında noktalama işaretlerine uygun duraklamalara dikkat edilmesi gerekir.

İnsan sesinin üç özelliği vardır; ses perdesi, yüksekliği ve kalitesi. Bu üç özellikteki bozukluklar konuşan ve dinleyen için estetik açıdan rahatsız edicidir ve iletişime engel olur. Kişinin sesi perde bakımından yaşına ve cinsiyetine göre olması gerekenden daha alçak (pes) ya da yüksek (tiz) olursa toplumsal açıdan engellemelerle karşılaşır ve iletişimi zayıflar. Normal konuşmada yüksek ve alçak tonlar arasında yumuşak geçişler vardır. Bu perde geçişleri vurgulamayı sağlar ve konuşmayı monotonluktan kurtarır. Ses yüksekliğinin çok zayıf ya da fazla yumuşatılmış bir ses belli uzaklıktan ve gürültülü ortamlarda anlaşılmayı güçleştirir. Çok yüksek ses ise, özellikle hoş olmayan bir ses niteliği varsa, dinleyici açısından rahatsız edici olmaktadır. Ses kalitesini tanımlamada genizsizlik (nazality) ve boğukluk (hoarseness) özellikleri dikkate alınır. Genizsizlik, burun boşluğundan geçen havanın miktarı ve tınlama (rezonans) için burun boşluğunun ne ölçüde kullanıldığıyla ilgilidir.

- Ses Tonu ve Doğru Nefes Alma: Ses tonu sesin yükselip alçalması, azalıp çoğalmasıdır. Ses tonları kullanmak konuşmayı anlaşılır ve ilgi çekici yapar. Ayrıca konuşma esnasında duraklamalarda düzgün ve yeterli nefes almak konuşmanın akışı ve anlaşılırlığı için önemli bir noktadır.
- Ses Gücü: Konuşan kişinin konuşmasının karşısındaki kişilerin duyabileceği şekilde olması gerekir.

Bu kavramlardan açıklık, artikülasyon, sürat, ton ve nefes ve ses gücü etkilendiği için konuşmanın anlaşılırlığı etkilenir. Total & Parsiyel Glossektomili olgularda dil kökünün ne kadar tutulduğu oral alımı ve konuşma anlaşılırlığını etkiler (Tablo-1) (Dennis Fuller protokolü). Dil hareketleri de hem bolus formasyonu hem de anlaşılırlık açısından önemlidir (Resim 4: Yılmaz, Başaran, basımda). Türkçe seslerin yapısı ve çıkış yerleri tersapinin planlanmasında önemlidir (Tablo 2).



Resim 3a. Türkçe geçerlik/güvenirlik. Çiyiltepe & Karaman, 2019.

Resim 3b. SST. Topbaş, 2017.

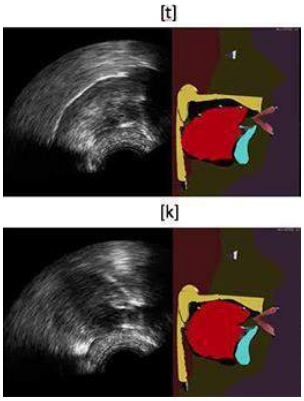

Resim 4. /t/ ve /k/ sesi artikülasyonu sırasında dil hareketi.

Tablo 1: Dil değerlendirme ana hattı.

İstirahat pozisyonu	Yapma (Ranj)	Tekrar	Sınırlılık
1. Düz dışarı/sağ-sol			
2. Üst dişleri tarama			
3. Damağa deyme			
4. Kıvrılmış			
5. Yana llaştırma			
6. Eleve			
7. Deprese			

Tablo 2. Türkçe seslerin özellikleri aşağıdaki tabloda gösterilmektedir.

ÜNLÜLER						
Çene Açısının Durumu		*Dudakların Biçimi*		*Dilin Devinimi*		
Geniş	*Dar*	*Düz*	*Yuvarlak*	*Arkadil*	*Öndil*	
/a/,/e/,/o/,/ö/	/ı/,/i/,/u/,/ü/	/ı/,/i/,/a/,/e/	/o/,/ö/,/u/,/ü/	/ı/,/a/,/o/,/u/	/i/,/e/,/ö/,/ü/	
					Yuvarlak	*Düz*
					/o/,/ü/	/e/,/i/

ÜNSÜZLER				
Çıkış biçimleri				
Patlamalı	*Geniz*	*Çarpmalı*	*Yan Daralma*	*Sürtünücü*
/b/,/d/,/g/,/p/,/t/,/k/	/m/,/n/	/r/	/l/	/c/,/ç/,/f/,/h/,/s/,/ş/,/v/,/y/,/z/

Çıkış yerleri							
Çift-dudak	*Dudak-diş*	*Dilucu-dişardı*	*Dilucu-dişeti*	*Dil-öndamak*	*Dilucu-öndamak*	*Dil-artdamak*	*Gırtlak*
/b/,/p/,/m/	/f/,/v/	/d/,/t/	/n/,/r/,/s/,/z/	/c/,/ç/,/j/,/ş/,/y/	/l/	/k/,/g/	/h/

Ses tellerinin titreşimi	
Ötümlü	*Ötümsüz*
/b/,/c/,/d/,/g/,/j/,/l/,/m/,/n/,/r/,/v/,/y/,/z/	/ç/,/f/,/h/,/k/,/p/,/s/,/ş/,/t/

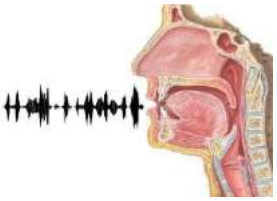

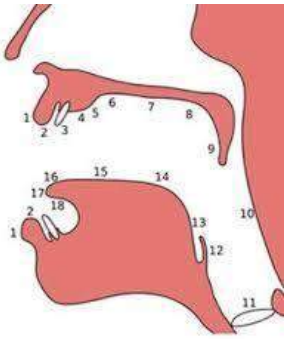

Ayrıca dil özellikleri açısından:

Tad alma etkilendiğinden iştah takip edilmeli I&O periodik olarak ölçülmeli. Serbest Flep: 1-2 hafta içinde

NG desteği

Flepsiz: ASAP

Egzersiz: Terapist öngördüğünce, CN tutulumuna göre ROM planlanır. Ağrı negatif etkendir.

Yutma programı bireyselleştirilmiş olup aşağıda iki egzersiz örneği gösterilmektedir. Şekil II Eforlu yutma ve Şekil III K-Point uyarılarak yutma refleksi uyarma.

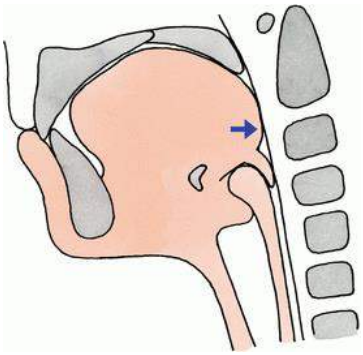

Şekil II. Eforlu yutma egzersizi:

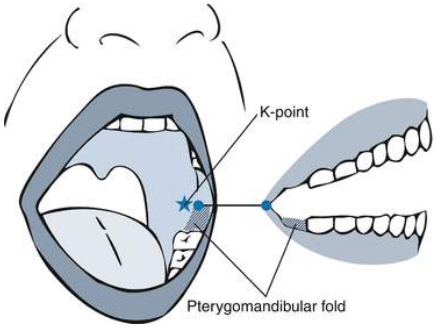

Şekil III. K-Point uyarılarak yutma refleksi uyarma:

Son olarak koku rehabilitasyonu yapılmalı ve bireylerin yaşam kaliteleri arttırılmalıdır (Resim 5).

Resim 5. AÜ-Mavi Hastane Yerleşkesi, Ayaktan Tedavi Kliniğinde total larenjektomili bir hastada koku rehabilitasyonu çalışılması.

Sınırlı Alanyazın:

- Pauloski et al.; Speech and swallowing functions after anterior tongue and floor of mouth resection distal flap reconstruction. J Speech Hearing Res 1993;36:267-276
- Hamlet et al.; Swallowing recovery following anterior tongue and floor of mouth surgery. Head Neck 1991;13:334-339
- Jacobson et al.; Free forearm flap in oral reconstruction. Arch Otolaryngol Head Neck Surg 1995;121:959-964
- Civantos, Burkey and Lu; Lateral arm microvascular flap in head and neck reconstruction. Arch Otolaryngol Head Neck Surg 1997;123:830-836
- Rommel N, Hamdy SJNRG, Hepatology. Oropharyngeal dysphagia: manifestations and diagnosis.2016;13:49.
- Clavé P, Terre Rd, De Kraa M, Serra MJREdED. Approaching oropharyngeal dysphagia.2004;96:119-31.
- Logemann JAJBp, gastroenterology rC. Swallowing disorders. 2007;21:563-73.
- Forsell M, Kullberg E, Hoogstraate J, Johansson O, Sjögren PJNeip. An evidence- based oral hygiene education program for nursing staff. 2011;11:256-9.
- Groher ME, Crary MA. Dysphagia: clinical management in adults and children: Elsevier Health Sciences; 2015.
- Oral care foundation. [İnternet]; Available from: https://oralcancerfoundation.org (Erişim tarihi: 25.02.2019).

AĞIZ KANSERLERİNDE NÜTRİSYONEL DESTEK

Birsen DEMİREL

İstanbul Bilgi Üniversitesi, Sağlık Bilimleri Fakültesi, Beslenme ve Diyetetik Bölümü

Oral kavite kanserleri, dünyada maligniteler arasında altıncı sırada yer alıp, baş-boyun bölgesinde en sık görülen kanser alt grubunu oluştururlar. Tedavisinde ana seçenekler cerrahi, radyoterapi ve kemoterapidir. Yapılan tedaviler belirgin yan etkilerin sonuçlarını da beraberinde getirir. Baş boyun bölgesine uygulanan radyoterapi, kemoterapi veya birlikteliği; ağız kuruluğundan hayatı tehdit eden enfeksiyonlara kadar değişen oral komplikasyonlara neden olmaktadır. Bu komplikasyonlar genellikle ağrılı ağız, mukozit, tat duyusu değişiklikleri, yetersiz veya fazla tükrük sekresyonu, çiğneme ve yutma bozuklukları ve aspirasyon riskidir. Bunların tamamı oral alımı azaltır ve malnütrisyona neden olur. Tedavinin yan etkilerinin yanı sıra hastanın total vücut ağırlığının % 0.01'den daha küçük tümörler bile ağır kaşeksiye neden olabilirler. Özellikle malnütrisyon sonucunda ilerlemiş hastalıkta görülen anoreksi-kaşeksi sendromu; çok sık rastlanan ve prognozu kötü etkileyen bir faktördür. Hastane ortamı, aileden ayrılma, anksiyete, depresyon gibi nedenlerde besin alımını azaltır. Hastalar malnütrisyon riski açısından düzenli olarak taranmalıdır. Tüm hastalara tanı anından itibaren, düzenli olarak beslenme danışmanlığı (değerlendirme, müdahale, izlem) verilmelidir. Kişiselleştirilmiş nütrisyonel destek, besin zenginleştirme, oral, enteral, parenteral nütrisyona kadar değişen çerçevede, enerji ve substrat gereksinimleri karşılanmalıdır. Avrupa Klinik Beslenme ve Metabolizma Derneği (ESPEN,2017) kanser hastaları kılavuzu, başlangıçta, 25-30kcal/kg/gün enerji ve 1,2-1,5gr/kg/gün proteinin sağlanması, daha sonra vücut ağırlığı ve kas kütlesi üzerindeki klinik etkilere göre uyarlanması gerektiğini önermektedir. Beslenme tedavisine her zaman egzersiz eşlik etmelidir. İleri evre hastalarda nütrisyonel desteğin yararları ve riskleri açısından dikkatli değerlendirilmelidir. İlerlemiş kanser hastalarında malnütrisyonu önlemek için, henüz sınırlı etkileri olan az sayıda farmakonütrient bulunmaktadır. Remisyondaki hastalar ise düzenli fiziksel aktivite ve sağlıklı bir diyet uygulamalıdır.

Anahtar Kelimeler: Oral kavite, kanser, nütrisyonel destek

NUTRITIONAL SUPPORT IN ORAL CANCER

Oral cavity cancers rank sixth among malignancies in the world and constitute the most common cancer subgroup in the head and neck region. The main options in its treatment are surgery, radiotherapy and chemotherapy. The treatments bring the results of the obvious side effects. Radiotherapy, chemotherapy or both of them together cause oral complications ranging from dryness of the mouth to life threatening infections when applied to the head and neck region. These complications are generally mouth pain, mucositis, changes in the sense of taste, insufficient or excessive saliva secretion, chewing and swallowing disorders and aspiration risk. All of these reduce oral intake and cause malnutrition. In addition to the side effects of treatment, even tumors that are smaller than 0.01% of the patient's total body weight can cause severe cachexia. Anorexia-cachexia syndrome, which is especially seen in advanced cases caused by malnutrition, is a very common factor affecting prognosis. The hospital environment reduces food intake due to reasons such as being apart of the family, anxiety, and depression. Patients should be regularly screened for the risk of malnutrition. All patients should be given nutritional counseling (assesment, intervention, monitoring) regularly from the time of diagnosis. Energy and substrate requirements that range from personalized nutritional support and nutrient enrichment to oral, enteral, and parenteral nutrition must be met. European Society of Clinical Nutrition and Metabolism (ESPEN, 2017) cancer patients guide suggests that, initially 25-30kcal/kg/day energy and 1.2-1.5gr/kg/day protein should be provided, and then these numbers should be adapted according to clinical effects on body weight and muscle mass. Nutrition therapy should always be accompanied by exercise. It should be carefully evaluated in terms of the benefits and risks of nutritional support in advanced stage patients. To prevent malnutrition in advanced cancer patients, there are few pharmaconutrients that currently have limited effects. Patients in remission should follow regular physical activity and a healthy diet.

Keywords: Oral cavity, cancer, nutritional support

SÖZEL BİLDİRİLER

4 MART 2020, ÇARŞAMBA		
SALON-B		
11:00-12:45 Sözel Bildiri Oturumu - 1		
Oturum Başkanı: Doç. Dr. Defne Yalçın Yeler		
SS-1	DİŞ HEKİMLİĞİ FAKÜLTESİ ÖĞRENCİLERİ VE AKADEMİK PERSONELİNDE AĞIZ KANSER BİLGİ DÜZEYİNİN DEĞERLENDİRİLMESİ	**Hümeyra TERCANLI ALKIŞ**, Sevcihan GÜNEN YILMAZ
SS-2	DOĞU KARADENİZ SUBPOPULASYONUNDA AĞIZ KANSERİ BİLGİ DÜZEYİ VE FARKINDALIĞININ DEĞERLENDİRİLMESİ	**Dilara Nil TOMRUKÇU**, Taha Emre KÖSE
SS-3	PAROTİS BEZİ TÜMÖRLERİ: OLGU SUNUMLARI VE LİTERATÜRÜN GÖZDEN GEÇİRİLMESİ	**Büşra YILMAZ**, Efsun SOMAY
SS-4	MAKSİLLA KANSERLERİ; ÜÇ YANLIŞ TEŞHİS VAKASI VE LİTERATÜR TARAMASI	**Efsun SOMAY**, Büşra YILMAZ
SS-5	ADENOİD KİSTİK KARSİNOM: VAKA RAPORU	**Rıdvan KARAKURT**, Derya İÇÖZ
SS-6	KLİNİKTE MALİGNİTE ŞÜPHESİ TAŞIYAN GİNGİVAL LEZYONLARIN USG VE HİSTOPATOLOJİK DEĞERLENDİRMESİ	**Revan Birke KOCA**, Gürkan ÜNSAL, Merva Soluk TEKKEŞİN, Kaan ORHAN, İlknur ÖZCAN
SS-7	ONKOLOJİ HASTALARININ DİŞ HEKİMİNE YÖNLENDİRİLME DURUMUNUN DEĞERLENDİRİLMESİ	Gelengül URVASIZOĞLU, **Gönül KOÇ**, Cem MİRİLİ
SS-8	ORAL KANSER KONULU YOUTUBE VİDEO İÇERİKLERİNİN İLGİ DÜZEYİ VE GÖRÜNTÜLENME SAYISINA GÖRE KARŞILAŞTIRILMASI	**Samed ŞATIR**
SS-9	TÜRK DİŞ HEKİMLİĞİ ÖĞRENCİLERİNDE ORAL KANSER FARKINDALIĞININ DEĞERLENDİRİLMESİ	**Elif İZGİ**, Alperen TEKİN
SS-10	KANSER TEDAVİSİNDE KULLANILAN KEMOTERAPÖTİK İLAÇLAR İLE ETKİLEŞİM GÖSTEREN FİTOTERAPÖTİKLER	**Muhammed Yusuf KURT**, Miray EGE
SS-11	GÖMÜK DİŞLER NEOPLAZİLER İÇİN ERKEN UYARI OLABİLİRLER Mİ?	**Muhammed Enes NARALAN**, Mustafa Taha GÜLLER, Binali ÇAKIR
SS-12	LANGERHANS HÜCRELİ HİSTİYOSİTOZİSİN ORTOPANTOMOGRAFİK VE KONİK IŞINLI BİLGİSAYARLI TOMOGRAFİ BULGULARI: OLGU RAPORU	**Hülya ÇAKIR KARABAŞ**, Gürkan ÜNSAL, Kıvanç BEKTAŞ KAYHAN, Fatma Nihan AKSAKALLI, İlknur ÖZCAN
SS-13	LARİNKS KANSERLERİ: TANI VE TEDAVİ ALTERNATİFLERİ	**Hakan AMASYA**, Kaan ORHAN
SALON-C		
11:00-12:45 Sözel Bildiri Oturumu - 2		
Oturum Başkanı: Doç. Dr. Nilüfer Ersan		
SS-14	ORAL SKÜAMOZ HÜCRELİ KARSİNOM VE RADYOLOJİK BULGULARI: VAKA SERİSİ	**Damla SOYDAN ÇABUK**
SS-15	DİŞ HEKİMLİĞİ ÖĞRENCİLERİNİN ORAL KANSERLER HAKKINDAKİ FARKINDALIK DÜZEYİNİN DEĞERLENDİRİLMESİ	**Ozan YENİDUNYA**, Cansu Gül KOCA
SS-16	STAJYER DİŞ HEKİMLERİNİN AĞIZ KANSERLERİNİN ERKEN TEŞHİSİNDEKİ BİLGİSİ VE FARKINDALIĞI	**Ayça KURT**
SS-17	TONGUE CANCER: A SINGLE-CENTER EXPERIENCE	**Sinem KANTARCIOĞLU COŞKUN**
SS-18	YOUTUBE'DAKİ AĞIZ KANSERİ İLE İLGİLİ VİDEOLARIN İNCELENMESİ	**Kübra TAKA**, Nuray BAĞCI, İlkay PEKER
SS-20	ÇENE OSTEOSARKOMU: OLGU SUNUMU	**Ayşe Gül ÖNER TALMAÇ**, Alaettin KOÇ, Serap KESKİN TUNÇ
SS-21	BİSFOSFONAT KULLANAN HASTALARDA KONİK IŞINLI BİLGİSAYARLI TOMOGRAFİ GÖRÜNTÜLERİNİN FRAKTAL BOYUT DEĞERLENDİRMESİ	**Neşe İSPEKTER**, Fatma AVCI, Serkan YILMAZ, Meryem ETÖZ
SS-22	LEZYON GÖRÜNTÜLEMEDE OPTİK DİAGNOSTİK SİSTEMLER VE ORAL MALİNİTELERİN ERKEN TANISINDA OPTİC KOHERENCE TOMOGRAFİ	**Adem PEKİNCE**, Kader AZLAĞ PEKİNCE

SS-23	MARMARA ÜNİVERSİTESİ DİŞ HEKİMLİĞİ FAKÜLTESİ ÖĞRENCİLERİ ARASINDA SİGARA BIRAKMA DANIŞMANLIĞI KONUSUNDA TÜTÜN KULLANIM TUTUMLARI, BİLGİ VE ALGILARI İLE İLGİLİ ANKET ÇALIŞMASI	**Gözde YILMAZ**, Gaye KESER, Filiz NAMDAR PEKİNER
SS-24	ORAL SKUAMÖZ HÜCRELİ KARSİNOMLARIN TEŞHİSİ: VAKA SERİSİ	**Hande SAĞLAM**, Fatma AKKOCA KAPLAN, İbrahim Şevki BAYRAKDAR, Mustafa Fuat AÇIKALIN, Zeynep ÖZGÜL, Esin ŞENSOY, Büşra HAYIT
SS-25	ORAL KANSER NEDENİYLE MAKSİLLEKTOMİ YAPILAN HASTALARIN REHABİLİTASYONU:VAKA SERİSİ	Emrah SOYLU, **Selin ÇELEBİ**, İkbal LEBLEBİCİOĞLU KURTULUŞ, Kerem KILIÇ, Hasan Önder GÜMÜŞ
SS-26	AĞIZ KANSERİ GEÇİRMİŞ HASTALARDA DENTAL İMPLANT TEDAVİSİ	**Esra Nur AVUKAT**, Canan AKAY
SALON-B		
14:00-15:30 Sözel Bildiri Oturumu - 3		
Oturum Başkanı: Doç. Dr. Emin Murat Canger		
SS-27	MANDİBULAR REKONSTRÜKSİYONLU DİŞSİZ HASTANIN SABİT HİBRİT PROTEZLE REHABİLİTASYONU: OLGU SUNUMU	**Meral KURT**, Seçil KARAKOCA NEMLİ, Sevil KAHRAMAN
SS-28	SERT DAMAKTA HPV VE ORAL KANSER İLE İLİŞKİLİ ORAL SKUAMÖZ PAPİLLOMA: BİR OLGU SUNUMU VE LİTERATÜR DERLEMESİ	**Mine ÇETİN**, Güldane MAĞAT, Sevgi ŞENER
SS-29	ERZURUM'DAKİ HASTA POPULASYONUNDA AĞIZ KANSERİ FARKINDALIĞININ DEĞERLENDİRİLMESİ	**Zeynep BAYRAMOĞLU**
SS-30	ANKSİYETİK HASTADA İLERİ BOYUTLARDAKİ ODONTOJENİK KERATOKİST İÇİN ANESTEZİ YÖNETİMİ	Mehmet Emin TOPRAK, **Necmiye ŞENGEL**
SS-31	MALİGN VE BENİGN KEMİK LEZYONLARININ RADYOGRAFİK DEĞERLENDİRMESİNDE DİŞ HEKİMLİĞİ ÖĞRENCİLERİNİN BİLGİ DÜZEYLERİ	**Derya İÇÖZ**, Derya YILDIRIM, Esra YEŞİLOVA
SS-32	ASEMPTOMATİK MULTİPLE MYELOM HASTALARININ MANDİBULAR KEMİK YAPISININ FRAKTAL ANALİZ İLE DEĞERLENDİRİLMESİ	**Gamze ŞİRİN**, Rıdvan AKYOL, Mehmet AMUK
SS-33	KLİNİK VE HİSTOPATOLOJİK BULGULARI İLE LİKEN PLANUS VE SKUAMÖZ HÜCRELİ KARSİNOM OLGU SUNUMLARI	Gülçin KILCI, **Selin YEŞİLTEPE**
SS-34	ORAL KANSERLERDE ERKEN TANININ ÖNEMİ	**Görkem TEKİN**, Nesrin SARUHAN
SS-35	ORAL SKUAMÖZ HÜCRELİ KARSİNOM VAKALARINDA BOYUN DİSEKSİYONU: NE ZAMAN, HANGİ PROSEDÜR?	**Göksel TIMARCIOĞLU**, Semiha Seda ŞAHİN, İlker BURGAZ, Celal ÇANDIRLI
SS-36	ODONTOJENİK KERATOKİST: TEK MERKEZ DENEYİMİ	**Fatih YILMAZ**, Ömür DERECİ, Nesrin SARUHAN, Mustafa Fuat AÇIKALIN
SS-37	MANDİBULADA GELİŞEN KONDROBLASTİK OSTEOSARKOM: OLGU RAPORU VE GÜNCEL LİTERATÜR İLE KARŞILAŞTIRILMASI	**Bedreddin CAVLI**, Onur ODABAŞI, Sibel Elif GÜLTEKİN, Ziver Ergun YÜCEL
SALON-C		
14:00-15:30 Sözel Bildiri Oturumu - 4		
Oturum Başkanı: Prof. Dr. Işıl Sönmez		
SS-38	HATAY İLİNDE ORAL PREMALİGN LEZYONLARIN PREVALANSI: RETROSPEKTİF BİR ÇALIŞMA	**Gözde SERİNDERE**, Ceren AKTUNA BELGİN, Didar GÜRSOY, Kaan ORHAN
SS-39	KLİNİK DÖNEMİ LİSANS ÖĞRENCİLERİ VE LİSANSÜSTÜ EĞİTİM GÖREN DİŞHEKİMLERİNİN HIV/AIDS FARKINDALIĞI	Nazlı Zeynep ALPASLAN YAYLI, **Yasemin Beliz ÖNDER**
SS-40	DİŞ HEKİMLERİNİN ORAL KANSER FARKINDALIKLARININ DEĞERLENDİRİLMESİ	**Zeynep GÜMRÜKÇÜ**
SS-41	PROSTAT KANSERİ VE KEMİK METASTAZI OLAN BİR HASTADA BİFOSFONAT İLE İLGİLİ ÇENE OSTEONEKROZU: BİR OLGU SUNUMU	**Güldane MAĞAT**, Duygu AZMAN
SS-42	DİŞ HEKİMLİĞİ ÖĞRENCİLERİ ARASINDA HUMAN PAPİLLOMA VİRUS (HPV) AŞISI FARKINDALIĞI	**Gaye KESER**, Filiz NAMDAR PEKİNER
SS-43	DİYABETES MELLİTUS AĞIZ KANSERLERİ İÇİN BİR RİSK FAKTÖRÜ MÜ?	**Melike BAŞARAN**
SS-44	PROLİFERATİF VERRÜKÖZ LÖKOPLAKİ: OLGU SUNUMU VE LİTARATÜR DERLEMESİ	**Emre BALABAN**, Burak CEZAİRLİ

SS-45	ORAL SKUAMÖZ HÜCRELİ KARSİNOM OLGULARININ BEŞ YILLIK LİTERATÜR İNCELEMESİ	Özlem GÖRMEZ, **Mehmet Egemen AYDEMİR**, Elif ÇELEBİ, Derya YILDIRIM
SS-46	LİTERATÜRDEKİ MAKSİLLOFASİYAL METASTAZ VAKALARININ RETROSPEKTİF ANALİZİ	Özlem GÖRMEZ, **Elif ÇELEBİ**, Mehmet Egemen AYDEMİR, Derya YILDIRIM
SS-47	KLİNİK OLARAK MALİGN GÖRÜNTÜ VEREN 3 DEV HÜCRELİ GRANÜLOM VAKASI	**Elif POLAT**, Hakan EREN, Hatice Ahsen DENİZ, Burak İNCEBEYAZ
SS-48	ORAL KANSER CERRAHİSİNDE REKONSTRÜKTİF YAKLAŞIMLAR	**Semiha Seda ŞAHİN**, Göksel TIMARCIOĞLU, İlker BURGAZ, Celal ÇANDIRLI
SALON-B		
16:00-17:30 Sözel Bildiri Oturumu - 5 (ÖDÜL)		
Oturum Başkanları: Prof. Dr. Sema Dural, Prof. Dr. Nihal Avcu		
SS-49	PEDODONTİST VE PEDİATRİSTLERİN ÇOCUKLARDAKİ AĞIZ KANSERLERİNİN ERKEN TANISINDAKİ FARKINDALIKLARI	**Esra ÖZ**, Zuhal KIRZIOĞLU
SS-50	BAŞ-BOYUN RADYOTERAPİSİ ALAN HASTALARDA TÜKÜRÜKTEKİ BİYOKİMYASAL DEĞİŞİKLİKLER	**Gözde DERİNDAĞ**, Hayati Murat AKGÜL, Ahmet KIZILTINÇ, Halil İbrahim ÖZKAN, Hilal KIZILTUNÇ ÖZMEN, Nilgün AKGÜL
SS-51	ORAL POTANSİYEL MALİGN DÜZENSİZLİKLERİN VE MALİGN LEZYONLARIN BELİRLENMESİNDE LİKİT BAZLI SİTOLOJİNİN TANISAL DEĞERİ: KLİNİK ÖRNEKLEM ÇALIŞMASI	**Ceyda GÜRHAN**, Özgün ÖZÇAKA, Irmak TURHAL, Umut AYKUTLU, Hayal BOYACIOĞLU, Ali VERAL, Pelin GÜNERİ
SS-52	ÇENELERİN METASTATİK TÜMÖRLERİNİN RADYOLOJİK VE HİSTOPATOLOJİK ÖZELLİKLERİ	**Gürkan ÜNSAL**, Kaan ORHAN, Hülya ÇAKIR KARABAŞ, Revan Birke KOCA, Merva SOLUK TEKKEŞİN, İlknur ÖZCAN
SS-53	ORAL KAVİTE SKUAMÖZ HÜCRELİ KARSİNOMLARININ RETROSPEKTİF ANALİZİ: 10 YILLIK DENEYİMİMİZ	**Zeynel Abidin TAŞ**
SS-54	ORAL KANSERDE TÜMÖR NEKROZİS FAKTÖR-ALFA (TNF-A) EKSPRESYONUNUN MOLEKÜLER SUBTİPLEME İLE İLİŞKİSİ	**İpek ATAK**, Leyla BOZDAĞ, Carina HEYDT, Reinhard BUETTNER, Sibel Elif GÜLTEKİN
SS-55	ORAL KAVİTE LEZYONLARININ HİSTOPATOLOJİK SONUÇLARININ RETROSPEKTİF İNCELENMESİ	**Gamze ÖZTÜRK**, Ömer Tarık SELÇUK, Canan SADULLAHOĞLU, Hülya EYİGÖR, Erdem Atalay ÇETİNKAYA, Özer Erdem GÜR
SS-56	İNTRAORAL MALİGNİTE RİSKİNİN KLİNİK BELİRTEÇLERİNDEKİ DEĞİŞİMLER	**Nezaket Ezgi ÖZER**, Betül İLHAN, Ceyda GÜRHAN, Hayal Boyacıoğlu, Joel B. EPSTEIN, Pelin GÜNERİ
SS-57	ÇOCUKLUK ÇAĞI KANSER TEDAVİSİ TAMAMLANMIŞ HASTALARDA ORAL VE DENTAL ANOMALİLERİN DEĞERLENDİRİLMESİ	**Ebru DELİKAN**, Fatih SAĞCAN, Elvan Çağlar ÇITAK
SS-58	ON YILLIK SÜREÇTE EPİTELYAL DİSPLAZİ TANISI ALMIŞ HASTALARIN RETROSPEKTİF OLARAK İNCELENMESİ	**Halil Erhan ERSOY**, İpek ATAK, Leyla BOZDAĞ, Nur MOLLAOĞLU, Sibel Elif GÜLTEKİN
SALON-C		
16:00-17:30 Sözel Bildiri Oturumu - 6		
Oturum Başkanı: Doç. Dr. Hakan Özdemir		
SS-59	ORAL KAVİTEDE GÖRÜLEN PRİMER YASSI HÜCRELİ KARSİNOM: VAKA SERİSİ	Mehmet Melih OMEZLİ, Ferhat AYRANCI, **Damla TORUL**, Zerrin ÜNAL ERZURUMLU, Mürüvvet AKÇAY ÇELİK
SS-60	DİŞ HEKİMLİĞİ ÖĞRENCİLERİNİN HUMAN PAPİLLOMA VİRUS HAKKINDAKİ BİLGİ DÜZEYİNİN DEĞERLENDİRİLMESİ	**Hatice YEMENOĞLU**, Oğuz KÖSE
SS-61	ÇENEDEKİ BENİGN VE MALİGN TÜMÖRLER; VAKA SERİSİ	**Alaettin KOÇ**, Sema KAYA, Rodi MIZRAK
SS-62	TÜRK POPÜLASYONUNDA AĞIZ KANSERİ FARKINDALIK VE BİLGİ DÜZEYİ	**Burak Kerem APAYDIN**
SS-63	ORAL KANSER VE PERİODONTAL HASTALIK İLİŞKİSİ	**Ebru SAĞLAM**, Zeliha Betül ÖZSAĞIR
SS-64	LEZYONLARIN KARAKTERİSTİK BÖLGESİNDEN BİYOPSİ YAPILMASININ ÖNEMİ: OLGU SUNUMU	**Özlem OKUMUŞ**, Semih ÖZBAYRAK
SS-65	ORAL MALİGNİTEYE SAHİP 18 HASTANIN RADYOLOJİK BULGULARININ RETROSPEKTİF OLARAK DEĞERLENDİRİLMESİ	**Ceyda Gizem HOŞVER**, Cemile Özlem ÜÇOK, Gülsün AKAY, İpek ATAK

SS-66	KANSER TEDAVİSİ GÖREN ÇOCUKLARIN AĞIZ SAĞLIĞI VE LENFOMALI BİR ÇOCUK HASTANIN GENEL ANESTEZİ ALTINDA DENTAL TEDAVİSİ	**Münevver KILIÇ**
SS-67	AĞIZ KANSERLERİNİN TEDAVİSİNDE ELEKTROKEMOTERAPİ: BİR LİTERATÜR DERLEMESİ	**Elif BİLGİR**
SS-68	LÖKOPLAKİ OLGULARININ ETYOLOJİK AÇIDAN RETROSPEKTİF OLARAK DEĞERLENDİRİLMESİ	**Umut SEKİ**, Enver Alper SİNANOĞLU
SS-69	BAŞ BOYUN KANSERLİ HASTALARDA RADYOTERAPİ SONRASI GÖRÜLEN PERİODONTAL BULGULAR	**Sevda KURT BAYRAKDAR**
5 MART 2020, PERŞEMBE		
SALON-B		
09:00-10:30 Sözel Bildiri Oturumu - 7		
Oturum Başkanı: Doç. Dr. Yasin Yaşa		
SS-70	DİŞ HEKİMLERİNİN MESLEKİ DENEYİMLERİNİN ÇOCUKLARDAKİ AĞIZ KANSERLERİNİN TANISI ÜZERİNDEKİ ETKİLERİ	**Naz SAYDAM**, Zuhal KIRZIOĞLU
SS-71	TÜRKİYE'DE AĞIZ KANSERİ VE RİSK FAKTÖRLERİ HAKKINDA FARKINDALIK VE BİLGİ DÜZEYLERİ ARAŞTIRMASI	**Mohammad Nabi BASIRY**, Metin ŞENÇİMEN, Aydin GÜLSES, Yavuz Sinan AYDINTUĞ
SS-72	FANCONİ ANEMİLİ HASTADA GİNGİVAL SKUAMÖZ HÜCRELİ KARSİNOM: OLGU SUNUMU VE LİTERATÜR DERLEMESİ	**Ezgi DOĞAN**, H. Gencay KEÇELİ, Feriha ÇAĞLAYAN
SS-73	ÇOCUKLARDA GÖRÜLEN AĞIZ İÇİ PREMALİGN LEZYONLAR	**Esra ÖZKAN KAYA,** Seçil ÇALIŞKAN
SS-74	ÇOCUK VE GENÇLERDE TÜKÜRÜK BEZİ KANSERLERİ	**Dilara Gülçin DEMİRKOL**, Seçil ÇALIŞKAN
SS-75	OLGU SUNUMU: MAKSİLLER BÖLGEDEKİ BİFOSFONAT OSTEONEKROZUNUN DÜŞÜK ENERJİLİ LAZER İLE TEDAVİSİ	**Sinem ATAY GÖRÜR**, Durmuş İlker GÖRÜR, Mustafa Kürşat GÖKCAN
SS-76	BİFOSFANAT KULLANIMINA BAĞLI GELİŞEN MRONJ VAKALARI VE KLİNİK SEYRİ: VAKA SERİSİ	**Kübra ÖZTÜRK**, Hacer ULUTÜRK, Ertan Ali DELİLBAŞI, Derviş YILMAZ
SS-77	İLACA BAĞLI ÇENELERDE GÖRÜLEN OSTEONEKROZUN MEME KANSERİ HASTALARDA TANISI	**Sevde GÖKSEL**, Hülya ÇAKIR KARABAŞ, Kıvanç BEKTAŞ KAYHAN, İlknur ÖZCAN
SS-78	ORAL VE MAKSİLLOFASİYAL CERRAHİ HASTALARINDA AĞIZ KANSERİ FARKINDALIĞININ DEĞERLENDİRİLMESİ	**Ömer EKİCİ**
SS-79	AĞIZ VE DİL KANSERLERİ İLE İLGİLİ İNTERNET MEDYASINDA YER ALAN HABERLER VE TOPLUM ÜZERİNDEKİ ETKİLERİ: TÜRKİYE' DEN BİR GOOGLE TRENDS ÇALIŞMASI	**Oğuzhan DEMİREL**
SS-80	ÇOCUKLUK DÖNEMİ KANSER TEDAVİSİ ALAN BİREYLERDE ORTODONTİK TEDAVİ YAKLAŞIMI: BİR LİTERATÜR DERLEMESİ	**Mehmet UĞURLU**
SALON-C		
09:00-10:30 Sözel Bildiri Oturumu - 8		
Oturum Başkanı: Doç. Dr. Numan Dedeoğlu		
SS-81	UYUMSUZ PROTEZLE İLİŞKİLİ SKUAMÖZ HÜCRELİ KARSİNOM: OLGU SUNUMU	**Özlem Büşra DOĞAN**, Şeyda İRİAĞAÇ, Hatice BOYACIOĞLU
SS-82	ORAL SQUAMOZ HÜCRELİ KARSİNOM – 3 OLGU SUNUMU	**Ayşe TAŞ**, Selmi YILMAZ, Alper SİNDEL
SS-83	PERİODONTAL HASTALIKLARIN TEDAVİSİNDE LAZER UYGULAMASININ ETKİLERİ	**Ahu Besime KAYNAK**, Matthias KREISLER
SS-84	MAKSİLLADA ŞEFFAF HÜCRELİ ODONTOJENİK KARSİNOM: OLGU SUNUMU	**Ebru BAYDAN**, Canay YILMAZ ASAN
SS-85	ADOLESAN DÖNEMDE GÖRÜLEN AGRESİF MANDİBULAR OSTEOSARKOM VAKASI	Mete Kaan BOZKURT, **Ahmet AKTI**, Muhammed Mustafa ÖZTÜRK, Ömer ERDUR, Çağdaş ELSÜRER, Mevlüt BEDER, Muhammet Akif MAYTALMAN
SS-86	DİŞHEKİMLİĞİ ÖĞRENCİLERİNİN MALİGN MELANOMA HAKKINDA BİLGİ DÜZEYİ VE FARKINDALIK DEĞERLENDİRMESİ	**İrfan ÇELİK**, Gaye KESER, Filiz NAMDAR PEKİNER

SS-87	ÇOCUKLARDA RADYOTERAPİ İLİŞKİLİ ORAL KOMPLİKASYONLAR	**Ruken ERGÜL**, Seçil ÇALIŞKAN, Canan ÖZDEMİR
SS-88	LEFKOŞA DEVLET BURHAN NALBANTOĞLU HASTANESİNDE AĞIZ İÇİ SKÜAMOZ HÜCRELİ KANSER PREVELENASI	**Emel GARDİYANOĞLU**, Seçil AKSOY, Kaan ORHAN
SS-89	KANSER TEDAVİSİ GÖREN ÇOCUKLARDA AĞIZ VE DİŞ SAĞLIĞI	Seyedeh Farnosh FETRAT, Seçil ÇALIŞKAN, **Canan ÖZDEMİR**
SS-90	KOSTMANN SENDROMU VE AĞIZ İÇİ BULGULARI	**Canan ÖZDEMİR**, Seçil ÇALIŞKAN
SS-91	BAZI TIP BRANŞLARINDAKİ HEKİMLERİN AĞIZ KANSERİ FARKINDALIĞININ DEĞERLENDİRİLMESİ	**Özlem YARBAŞI**, Sinem SIRLI YILMAZTÜRK , Esin BOZDEMİR
SALON-B		
10:45-12:45 Sözel Bildiri Oturumu - 9		
Oturum Başkanı: Doç. Dr. Hakan Kurt		
SS-92	BAŞ BOYUN BÖLGESİNDE GÖZLENEN PATOLOJİLERE KLİNİK YAKLAŞIM: OLGU SERİSİ	**Özge DÖNMEZ TARAKÇI**, Gökhan ÖZKAN
SS-93	ORAL VERRÜKÖZ KARSİNOMUN CERRAHİ TEDAVİSİ: VAKA SERİSİ	Bahadır SANCAR, **Burak ÜNLÜTÜRK**
SS-94	POLİFENOLLERİN ORAL KANSERLER ÜZERİNDEKİ KEMOPREVENTİF ETKİLERİ	**Bilal EGE**
SS-95	DİLDE AFTÖZ ÜLSER İLE KARIŞAN SKUAMÖZ HÜCRELİ KARSİNOM: BİR OLGU SUNUMU	Zeynep ÇUKUROVA YILMAZ, **Fatih SUDA**, Nurcan ALTAŞ, Fatih DÖNMEZ, Hanife ATAOĞLU
SS-96	SİSTEMİK GLUKOKORTİKOİD KULLANAN HASTALARIN MANDİBULAR KEMİK YAPISININ FRAKTAL ANALİZ İLE DEĞERLENDİRİLMESİ	**Nihal ERSU**, Rıdvan AKYOL, Meryem ETÖZ, Fatma Zehra TANYERİ
SS-97	YAPAY ZEKA ALGORİTMALARINDA KULLANILMAK İÇİN OLUŞTURULAN ÖRNEK BİR ORAL LEZYON VERİ SETİ	**Hatice Cansu KIŞ**, Şaban Suat ÖZSARIYILDIZ
SS-98	ÇOCUKLARDA LÖSEMİ VE AĞIZ İÇİ BULGULARI	**Şebnem Nezahat KOÇAN**, Seçil ÇALIŞKAN
SS-99	DİŞ HEKİMLİĞİ ÖĞRENCİLERİNİN KANSER TARAMA TESTLERİ HAKKINDAKİ BİLGİ DÜZEYİ VE FARKINDALIĞININ DEĞERLENDİRİLMESİ	**Nazlıcan PASLI**, Gaye KESER, Filiz NAMDAR PEKİNER
SS-100	KKTC'DEKİ DİŞ HEKİMLERİ ARASINDA ORAL KANSER BİLGİ VE FARKINDALIĞI: ANKET ÇALIŞMASI	Müjgan FIRINCIOĞLULARI, Melis MISIRLI GÜLBEŞ, **Seçil AKSOY**, Kaan ORHAN
SALON-C		
10:45-12:45 Sözel Bildiri Oturumu - 10		
Oturum Başkanı: Doç. Dr. Mehmet Eray Kolsuz		
SS-101	GEÇ DÖNEMDE TEŞHİS EDİLMİŞ BİR ORAL SKUAMÖZ HÜCRELİ KARSİNOM VAKASI VE TEDAVİ SÜRECİNDEKİ KOMPLİKASYONLAR: OLGU SUNUMU	**Nagehan Burcu ÖĞÜTCÜ**, Mehmet Volkan AKDOĞAN
SS-102	ORAL KAVİTE KANSERLERİNDE TÜMÖR TOMURCUKLANMASININ LENF NODU METASTAZI ÜZERİNE ETKİSİ	Kadir BALABAN, **Nuray ENSARİ**
SS-103	UYUŞUK ÇENE SENDROMU VEYA MALİGN MENTAL NÖROPATİ; KLİNİK BULGULAR VE PROGNOZ DERLEMESİ	Mehmet Emin TOPRAK, **Orhan KAZAN**
SS-104	ÇOCUKLARDA KEMOTERAPİ İLE İLİŞKİLİ DENTAL ANOMALİLER	**Sena KIZILASLAN**, Seçil ÇALIŞKAN
SS-105	AMELOBLASTOMALARIN GÖRÜLME SIKLIĞI: 13 YILLIK RETROSPEKTİF BİR ÇALIŞMA	**Şeyma BAYINDIR**, Emrah SOYLU, Ahmet Emin DEMİRBAŞ, Suheyb BİLGE
SS-106	KKTC TOPLUMUNDA DİŞ HEKİMLİĞİ FAKÜLTESİNE BAŞVURAN HASTALARIN ORAL KANSER HAKKINDAKİ BİLGİ VE FARKINDALIĞI: ANKET ÇALIŞMASI	**Müjgan FIRINCIOĞLULARI**, Seçil AKSOY, Kaan ORHAN
SS-107	ORAL VE MAKSİLLOFASİYAL BÖLGEDEKİ MALİNG TÜMÖRLERİN GÖRÜLME SIKLIĞININ GERİYE DÖNÜK OLARAK DEĞERLENDİRİLMESİ	Emrah SOYLU, **Taha PERGEL**, Canay YILMAZ ASAN, Cihan TOPAN, Ahmet Emin DEMİRBAŞ
SS-108	MANDİBULADA BİLATERAL KARSİNOMA İNFİLTRASYONU: OLGU SUNUMU VE LİTERATÜR DERLEMESİ	**Hatice Ahsen DENİZ**, Hakan EREN, Rana NALÇACI

SS-109	MALİGNİTELİ HASTALARDA ANTİREZORPTİF İLAÇLARIN KULLANIMI VE YAN ETKİLERİ, SON GÜNCEL GELİŞMELER	**Enes ÖZKAN**, Ayşe Sümeyye AKAY
SALON-B		
14:00-15:00 Sözel Bildiri Oturumu - 11		
Oturum Başkanı: Doç. Dr. Seçil Aksoy		
SS-111	DİŞ HEKİMLİĞİ FAKÜLTESİNE BAŞVURAN HASTALARIN KENDİ KENDİNİ AĞIZ MUAYENESİ YÖNTEMİYLE İLGİLİ MEMNUNİYETİ: PİLOT ÇALIŞMA	İlkay PEKER, **Umut PAMUKÇU**, Zühre AKARSLAN , Fatma Nur YILDIZ , Bülent ALTUNKAYNAK, Özlem ÜÇOK
SS-112	BRONJ ÖN TANILI LEZYONLARIN CBCT BULGULARININ DEĞERLENDİRİLMESİ	**İsmail GÜMÜŞSOY**, Şuayip Burak DUMAN
SS-113	İNTRAORAL MULTİSENTRİK YERLEŞİMLİ SKUAMÖZ HÜCRELİ KARSİNOMA VAKASI	Ömer ERDUR, **Muhammed Mustafa ÖZTÜRK**, Mevlüt BEDER, Ahmet AKTI, Muhammet Akif MAYTALMAN
SS-114	DİŞ HEKİMLİĞİ FAKÜLTESİ ÖĞRENCİLERİ VE HASTALARINDA AĞIZ KANSERİ FARKINDALIĞININ ARAŞTIRILMASI	**Betül SUBAŞI AKSAKAL**, Fatma ÇAĞLAYAN
SS-115	RADYOTERAPİYE BAĞLI ORAL KOMPLİKASYONLAR	**Mukadder ORHAN GÜR**
SS-116	DUDAK VE DUDAK DERİSİ KANSERLERİNİN KLİNİKOPATOLOJİK ÖZELLİKLERİ	**Asuman KİLİTCİ**, Ömer Faruk ELMAS
SS-117	PREMALİGN LEZYONLARIN TEŞHİSİNDE BOYAMA: DERLEME	**Uğur Emre KARATURGUT**
SALON-C		
14:00-15:00 Sözel Bildiri Oturumu - 12		
Oturum Başkanı: Doç. Dr. Ayşe Zeynep Zengin		
SS-119	MAKSİLLADA GÖRÜLEN AGRESİF FİBROMATOZİS, VAKA SUNUMU VE LİTERATÜR İNCELEMESİ	**Murat Kaan ERDEM**, Cengiz EVLİ, Eray KOLSUZ, Erdal ERDEM
SS-120	DİŞHEKİMLERİNİN PEDİATRİK ONKOLOJİ HASTALARINDAKİ DENTAL TEDAVİLERE YAKLAŞIMLARI	**Burcu GÜÇYETMEZ TOPAL**
SS-121	ÇENELERİN METASTATİK TÜMÖRLERİNİ TAKLİT EDEN İLACA BAĞLI BİR OSTEONEKROZ OLGUSU VE LİTERATÜR DERLEMESİ	Belde ARSAN, **Cansu BÜYÜK**
SS-122	ÇOCUKLARDA BAŞ-BOYUN BÖLGESİ HARİCİNDE OLUŞAN TÜMÖRLERİN TEDAVİSİNDE KULLANILAN ANTİNEOPLASTİK AJANLARIN DİŞ VE ÇENE GELİŞİMİ ÜZERİNDEKİ ETKİLERİ	**Sinan HORASAN**
SS-123	ORAL SKUAMOZ HÜCRELİ KARSİNOMANIN PİEZOCERRAHİ İLE TEDAVİSİ	Harun GÜR, **Mert ATAOL**, Cengiz ÖZCAN, Onur İSMİ, Ayşe ÖZCAN KÜÇÜK
SS-124	BÜYÜK ODONTOJENİK KERATOKİSTLERİN MARSUPYALİZASYON VE MİNİMAL CERRAHİ YAKLAŞIM İLE TEDAVİSİ	**Mustafa TEMİZ**
SS-125	GEÇ TANI KONULAN BİR YASSI HÜCRELİ KARSİNOM OLGUSU VE LİTERATÜRÜN GÖZDEN GEÇİRİLMESİ	**Olgun TOPAL**

SS1

DİŞ HEKİMLİĞİ FAKÜLTESİ ÖĞRENCİLERİ VE AKADEMİK PERSONELİNDE AĞIZ KANSER BİLGİ DÜZEYİNİN DEĞERLENDİRİLMESİ

Hümeyra TERCANLI ALKIŞ, Sevcihan GÜNEN YILMAZ

Akdeniz Üniversitesi Diş Hekimliği Fakültesi, Ağız, Diş ve Çene Radyolojisi

Amaç: Bu çalışmanın amacı, Antalya'da bulunan diş hekimliği fakültesi öğrencileri ve akademik personelin ağız kanseri muayenesi konusundaki bilgin düzeyini araştırmaktır.

Gereç-Yöntem: Bu çalışma, Akdeniz Üniversitesi Diş Hekimliği Fakültesi' nde hasta muayene eden diş hekimliği öğrencileri ve akademik personel arasında yapıldı. Horowitz ve meslektaşları tarafından geliştirilen anket kullanıldı. Katılımcılar dört gruba ayrıldı. Toplanan veriler SPSS yazılımı kullanılarak analiz edildi.

Bulgular: Çalışmaya toplam 132 katılımcı katıldı, bunların 59' u dördüncü sınıf öğrencileri, 31' i beşinci sınıf öğrencileri, 25' i araştırma görevlisi ve 17' si doktora mezunuydu. Hastaların şuan ki tütün kullanımı ve geçmiş tütün kullanımı sırasıyla katılımcıların % 73.5 'i ve % 53.8' i tarafından sorgulanmaktaydı. Katılımcıların %56.8 'i ağız kanseri muayenesi konusunda yeterince eğitimli olduklarını düşünmekteydi. Dişsiz hastalarda ağız kanseri muayenesi sıklığı çok düşük bulundu (% 20.5).

Sonuçlar: Bu çalışmanın sonuçlarına göre, katılımcıların yarısından fazlası oral kanser muayenesi konusunda yeterince eğitimli olduklarını düşünmelerine rağmen oral kanser muayenesini klinik olarak uygulayamamaktadır. Bu durumun altında yatan nedenler araştırılmalı ve çözülmelidir.

Anahtar Kelimeler: Ağız kanseri, bilgi, sağlık anketleri

EVALUATION OF ORAL CANCER KNOWLEDGE LEVEL IN DENTISTRY STUDENTS AND ACADEMIC STAFF

Hümeyra TERCANLI ALKIŞ, Sevcihan GÜNEN YILMAZ

Department of Oral and Maxillofacial Radiology, University of Akdeniz, Antalya, Turkey

Objectives: The objective of this study was to investigate the knowledge level of denistry students and academic staff in Antalya about oral cancer examination.

Materials-Methods: This study was conducted in among dentistry students who examinated patients, and academic staff in Akdeniz University Faculty of Dentistry. The questionnaire which is developed by Horowitz and colleagues was used. Participants were divided into four groups. The collected data were analyzed using SPSS software.

Results: A total of 132 participants included to the study, 59 of those were fourth grade dental students, 31 were fifth grade dental students, 25 were research assistants and 17 were doctor of philosophy (Ph.D). Current tobacco use and past tobacco use are questioned by 73.5% and 53.8% of participants, respectively. 56.8% of participants think that they are sufficiently educated about oral cancer examination. Frequency of oral cancer examination in edentulous patients was found very low (20.5%).

Conclusions: According to the results of this study, although more than half of the participants think that they are sufficiently educated about oral cancer examination, they cannot apply it clinically. The underlying causes of this situation should be investigated and resolved.

Keywords: Oral cancer, knowledge, health surveys

SS2

DOĞU KARADENİZ SUBPOPULASYONUNDA AĞIZ KANSERİ BİLGİ DÜZEYİ VE FARKINDALIĞININ DEĞERLENDİRİLMESİ

Dilara Nil TOMRUKÇU, Taha Emre KÖSE

Recep Tayyip Erdoğan Üniversitesi, Diş Hekimliği Fakültesi, Ağız, Diş ve Çene Radyolojisi Anabilim Dalı

Giriş-Amaç: Ağız kanseri birçok risk faktörü ile ilişkili ortaya çıkar ve diğer kanser türleri gibi görülme sıklığı gün geçtikçe artan bir kanser türüdür. Önlenebilmesi ve erken teşhis yardımıyla kolayca tedavi edilebilmesi için hastaların bu konu hakkında bilgi sahibi olması gerekmektedir. Bu çalışmada; Rize ilinde bulunan hastaların ağız kanseri hakkındaki bilgi düzeyi ve farkındalığının değerlendirilmesi amaçlanmıştır.

Gereç-Yöntem: Araştırma toplam 251 gönüllü hasta üzerinde, yüz yüze anket formu doldurularak yapılmıştır. Bu anket içerisinde yaş, cinsiyet, eğitim seviyesi, sigara ve alkol kullanımı, ailede kanser hikayesi varlığı gibi kişisel soruların yanında; ağız kanseri bilgi düzeyi ölçme amaçlı 16 adet soru sorulmuştur. Veriler, SPSS 15(SPSS Inc., Chicago, IL, USA) programı ile istatistiksel olarak analiz edilmiştir.

Bulgular: Tüm katılımcılar değerlendirildiğinde bilgi düzeyi sorularında ortalama doğru cevap sayısı 12 olarak bulunmuştur. Yaşla birlikte toplam bilgi düzeyi arasında ters yönlü anlamlı bir ilişki saptanmıştır. ($p<0,05$). Ailesinde kanser hikayesi olan hastaların bilgi düzeyi olmayan hastalarla karşılaştırıldığında anlamlı fark saptanmamıştır. Diş hekimi/doktorlardan ağız kanseri hakkında danışmanlık alan hastaların bilgi düzeyi yüksek bulunmuştur ($p<0,05$). Bilgi soruları arasında en çok sigara kullanımının, en az ise sebze ve meyveden fakir beslenmenin ağız kanserine neden olduğu doğru olarak bilinmiştir. Sigara kullanmayan ve ağız bakımı iyi olan hastaların bilgi düzeyi daha yüksek olarak bulunmuştur ($p<0,05$). Aktif sigara kullanan ve sigara kullanıp bırakmış hastalar arasında toplam bilgi düzeyi bakımından anlamlı fark bulunamamıştır ($p>0,05$). Alkol kullanan hastaların kullanmayan hastalara göre alkolün ağız kanseri için risk faktörü oluşturduğu bilgisinin daha yüksek olduğu görülmüştür ($p<0,05$).

Tartışma-Sonuç: Hastalar ağız kanserlerinin etiyolojik faktörleri ve belirtileri açısından bilgilendirilmeli, ağız kanserini önleyici adımlar atılmalıdır.

Anahtar Kelimeler: Ağız kanseri, bilgi, farkındalık, risk faktörleri

ASSESSMENT OF ORAL CANCER KNOWLEDGE LEVEL AND AWARENESS IN EASTERN BLACK SEA SUBPOPULATION

Dilara Nil TOMRUKCU, Taha Emre KOSE

Recep Tayyip Erdogan University, Faculty of Dentistry, Oral and Maxillofacial Radiology Department, Rize, Turkey

Objectives: As an increasing type of cancer, oral cancer is associated with many risk factors. It is necessary for patients to have information about this subject to be prevented and easily treated with the help of early diagnosis. This study aims to evaluate oral cancer patients' knowledge and awareness in Rize population. Materials-Methods: The study was conducted on total of 251 volunteer patients, filling in a face to face questionnaire. Besides personal questions, 16 questions were asked to measure oral cancer knowledge level. The data were analyzed with SPSS 15 (SPSS Inc., Chicago, IL, USA).

Results: The average number of correct answers was found 12. An inverse significant relationship was found between age and total knowledge level ($p <0.05$). No significant difference was found in knowledge level of patients with a family history of cancer compared to without a family history. The knowledge level of patients who received oral cancer counseling from doctors was found to be high ($p <0.05$). It was correctly known that smoking was the most common cause and the least was nutritionally poor diet. The knowledge level of non-smoker patients with good oral care was found to be higher ($p <0.05$). No significant difference was found between active smokers and smokers who quit smoking ($p> 0.05$). It was seen that alcohol use was a risk factor for oral cancer compared to patients who did not use alcohol ($p <0.05$).

Conclusions: Patients should be informed about the etiological factors and symptoms of oral cancers and preventive measures should be taken.

Keywords: Awareness, knowledge, oral cancer, risk factors

SS3

PAROTİS BEZİ TÜMÖRLERİ: OLGU SUNUMLARI VE LİTERATÜRÜN GÖZDEN GEÇİRİLMESİ

Büşra YILMAZ[1], Efsun SOMAY[2]

[1]Başkent Üniversitesi Adana Dr Turgut Noyan Araştırma ve Uygulama Hastanesi, Ağız, Diş ve Çene Radyolojisi

[2]Başkent Üniversitesi Adana Dr Turgut Noyan Araştırma ve Uygulama Hastanesi, Ağız, Diş, Çene Hastalıkları ve Cerrahisi

Giriş-Amaç: Parotis bezinde benign tümörler içinde pleomorfik adenoma, malign tümörler içinde ise mukoepidermoid karsinoma en sık görülenidir. Pleomorfik adenoma olgularında tümör dokusu kapsül içine uzantı verebilir. Eğer yeterli cerrahi uygulanmazsa karsinoma ex pleomorfik adenoma şeklinde malign transformasyon riski gösterebilir. Bu sunum, primer parotis bezi kanserlerine genel bir bakış sunmayı ve tedavilerinde yaşanan tecrübeleri aktarmayı amaçlamaktadır.

Gereç-Yöntem: Parotidektomi ve kemo-radyoterapi ile tedavi edilen 35-67 yaş arası 5 hastanın verileri retrospektif olarak incelendi. Klinik, radyolojik ve histopatolojik değerlendirmeler yapıldı ve predispozan faktörler belirlendi. Tüm hastalar kemo-radyoterapiden önce ve sonra oral ve maksillofasiyal radyolog ve cerrah tarafından muayene edildi. Sağ kalım oranları ve tedavileri literatürdeki diğer vakalarla (Pubmed, Google Scholar veritabanında parotis bezi tümörleri, skuamöz hücreli karsinom, malign mezenkimal tümör, karsinoma ex pleomorfik adenoma olgu ve araştırmaları) karşılaştırıldı.

Bulgular:2013 ve 2020 yılları arasında retrospektif olarak değerlendirilen olguların histopatolojisinde skuamöz hücreli karsinom, malign mezenkimal tümör ve karsinoma ex pleomorfik adenoma olduğu belirlendi. Ameliyattan sonra nüks gözlenmedi, kontrollerde yara alanları temizdi ve ameliyat sonrası komplikasyon kaydedilmedi.

Tartışma-Sonuç: Literatürde 60-70 yaş aralığında parotis bezi tümörleri ve mukoepidermoid karsinom, adenoid kistik karsinom ve adenokarsinom histolojisi sıklıkla bildirilmiştir. Farklı olarak, mevcut vakalarda karsinoma ex pleomorfik adenoma, skuamöz hücreli karsinom ve 3. dekat bildirilmiştir.

Anahtar Kelimeler: Parotis bezi tümörleri skuamöz hücreli karsinom malign mezenkimal tümör karsinoma ex pleomorfik adenoma

Anahtar Kelimeler: Parotis bezi tümörleri, skuamöz hücreli karsinom, malign mezenkimal tümör, karsinoma ex pleomorfik adenoma

TUMORS OF THE PAROTID GLAND: CASE REPORTS AND REVIEW OF THE LITERATURE

Büşra YILMAZ[1], Efsun Somay[2]

[1]Department of Oral and Maxillofacial Radiology, Baskent University Adana Dr Turgut Noyan Research and Practise Hospital

[2]Department of Oral and Maxillofacial Surgery, Baskent University Adana Dr Turgut Noyan Research and Practise Hospital

Objectives: Pleomorphic adenoma in benign tumors in the parotid gland and mucoepidermoid carcinoma in malignant tumors are the most common. In pleomorphic adenoma cases, tumor tissue may give extension into the capsule. There is a risk of malignant transformation in the form of carcinoma ex pleomorphic adenoma if adequate surgery is not performed. This presentation aims to provide an overview of primary parotid gland cancers and to present experiences in their treatment.

Materials-Methods: The data of 5 patients in age from 35 to 67 treated with paroidectomy and chemo-radiotherapy were analyzed retrospectively. Clinical, radiological and histopatological evaluations were performed and predisposing factors were determined. All patients were examined by oral and maxillofacial radiologist and surgeon before and after chemo-radiotherapy. Survival rates and treatment were compared with other cases in the literature (cases and researches of parotid gland tumors, squamous cell carcinoma, malign mesenchymal tumor, carcinoma ex pleomorphic adenoma in Pubmed, Google Scholar database).

Results: The cases who were evaluated retrospectively between 2013 and 2020 were found to have squamous cell carcinoma, malign mesenchymal tumor and carcinoma ex pleomorphic adenoma in histopathology. No recurrence was observed after surgery, wound areas were clear in the controls and no post-op complications were recorded.

Conclusions: In the literature, parotid gland tumors have frequently reported in the 60-70 age range and histology of mucoepidermoid carcinoma, adenoid cystic carcinoma and adenocarcinoma. Differently, present cases reported carcinoma ex pleomorphic adenoma, squamous cell carcinoma and 3. decades.

Keywords: Parotid gland cancers, squamous cell carcinoma, malignant mesenchymal tumor, carsinoma ex pleomorphic adenoma

SS4

MAKSİLLA KANSERLERİ; ÜÇ YANLIŞ TEŞHİS VAKASI VE LİTERATÜR TARAMASI

Efsun SOMAY[1], Büşra YILMAZ[2]

[1]Başkent Üniveristesi Adana Dr Turgut Noyan Araştırma ve Uygulama Hastanesi, Ağız Diş Çene Hastalıkları ve Cerrahisi

[2]Başkent Üniveristesi Adana Dr Turgut Noyan Araştırma ve Uygulama Hastanesi, Ağız Diş Çene Radyolojisi

Giriş-Amaç: Maksilla kanserleri nadirdir ve anatomik sınıflandırmada oral kanserlerin % 0.5-5'ini oluşturur. Birçok çalışma ağız boşluğunu araştırmıştır ancak maksiller karsinomu araştıran az sayıda çalışma vardır. Ayırıcı tanılar iyi bilinmezse teşhis koymak gecikebilir ve yanlış teşhis sonucu zaman kaybına hastalığın seyri değişebilir ve tedavi aksar. Bu retrospektif çalışmada maksilla kanserlerinin teşhis ve tedavisinde öneriler getirmek, aynı zamanda diş hekimliği açısından önemine dikkat çekmek amaçlanmıştır.

Gereç-Yöntem: Uzun süre dental problemleri olduğu zannedilen yanlış teşhis koyulmuş ve buna bağlı olarak hatalı tedavi edilmiş 3 kadın hastanın klinik, radyolojik (OPG, BT, MR veya PET) ve histopatolojik özellikleri ile predispozan faktörleri belirlendi. Kanser tedavisinden önce dental değerlendirmeleri yapıldı. Sağ kalım, yaşam kalitesi ve tedavi literatürdeki diğer olgularla karşılaştırıldı.

Bulgular: Hastaların yaşları 36, 57 ve 59 idi ve tüm hastalara maksillektomi yapıldı. Histopatolojik olarak adenositik karsinom ve SCC saptandı. İki hasta ameliyat öncesi radyoterapi ve kemoterapi ile tedavi edilirken, bir hastaya ameliyat sonrası adjuvan tedavi uygulandı. Radyoterapi almayan hastaya obturator uygulandı.

Tartışma-Sonuç: Hastalar literatürde olduğu gibi tedavi edilmiştir ve sağ kalımları yüksektir. Hastaların ikisinde sigara ve alkol gibi predispozan faktörlerin olmaması ve kanser teşhisi öncesinde dental sorunlara odaklanılması ayırıcı tanının önemini ortaya koymaktadır. Diş hekimlerinin maksilla kanserinin teşhis ve tedavisindeki rolü büyük olup bu konuda paylaşılacak her olgunun katkı sağlayacağı düşünülmektedir.

Anahtar Kelimeler: Maksilla, adenokistik karsinoma, skuamöz hücreli karsinoma

CANCERS OF THE MAXILLA: THREE MISDIAGNOSIS CASES AND REVIEW OF THE LITERATURE

Efsun SOMAY[1], Büşra YILMAZ[2]

[1]Department of Oral and Maxillofacial Surgery, Baskent University Adana Dr Turgut Noyan Research and Practice Hospital, Adana, Turkey

[2]Department of Oral and Maxillofacial Radiology, Baskent University Adana Dr Turgut Noyan Research and Practice Hospital, Adana, Turkey

Objectives: Cancer of the maxilla is uncommon and constitutes 0.5-5% of oral cancers on anatomical classification. Many studies have researched the oral cavity, but there are few studies investigating maxillary carcinoma. If differential diagnoses are not well known, the diagnosis may be delayed and the misdiagnosis may result in loss of time and the course of the disease may interfere with treatment. In this retrospective study, it was aimed to make recommendations in the diagnosis and treatment of maxillary cancers and also to take attention to its importance in terms of dentistry.

Materials and Methods: Clinical, radiological (OPG, CT, MR or PET) and histopathological features and predisposing factors of 3 female patients who had been misdiagnosed and thought to have dental problems for a long time were determined. Dental evaluations were performed before cancer treatment. Survival, quality of life and treatment were compared with other cases in the literature.

Results: The ages of the patients were 36, 57 and 59 and all patients underwent maxillectomy. Adenocystic carcinoma and squamous cell carcinoma were detected histopathologically. Two patients were treated preoperatively via radiotherapy and chemotherapy, whereas one patient received postoperative adjuvant therapy. The obturator was applied to the patient who did not receive radiotherapy.

Conclusions: The patients were treated as in the literature and their survival was high. The lack of predisposing factors such as smoking and alcohol in two patients and focusing on dental problems before the diagnosis of cancer reveal the importance of differential diagnosis. The role of dentists in the diagnosis and treatment of maxilla cancer is great and it is thought that the contribution of each case will be shared.

Keywords: Maxilla, adenocystic carcinoma, squamous cell carcinoma

SS5

ADENOİD KİSTİK KARSİNOM: VAKA RAPORU

Rıdvan KARAKURT, Derya İÇÖZ

Selçuk Üniveritesi Diş Hekimliği Fakültesi, Ağız Diş ve Çene Radyolojisi Anabilimdalı

ÖZET

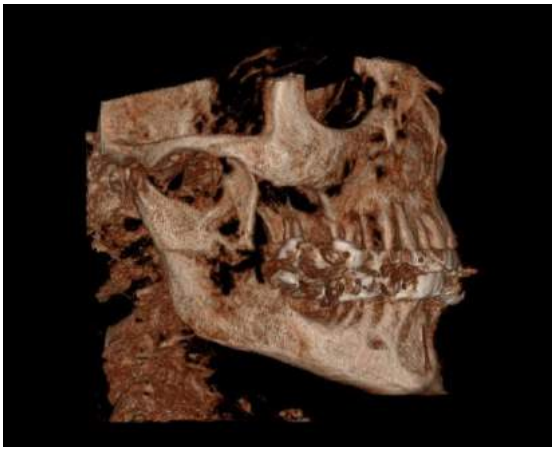

Giriş-Amaç : Oral kavitede görülen malign neoplaziler, mukoza, tükrük bezi, veya ağzın diğer sert ve yumuşak dokularından köken alan çok çeşitli türde kanseri kapsamakta ve insanda görülen kanserlerin yaklaşık %5 ini oluşturmaktadır. Adenoid kistik karsinoma (AKK), tükrük bezlerinin ikinci sık malign epitelyal tümörüdür. Bu vaka sunumunda parotis bezinde görülen, mandibulaya infiltre olmuş AKK vakasının sunulması amaçlanmıştır

Olgu Tanımlaması Kliniğimize sağ mandibula posterior bölge bukkal mukozada şişlik,ağrı ve parestezi şikayetiyle 69 yaşında erkek hasta başvurmuştur. Hastadan alınan medikal ananmezde herhangi bir sistemik hastalık mevcut değildir. Yapılan intraoral, ektraoral muayene ve radyografik değerlendirmelerde mandibu-lar molar bölgede ülserasyonlu alanlar görülmüş, submandib-ular ve servikal lenfadenopati tespit edilmiş, bukkal mukozada molar diş bölgesinden angulus mandibulaya doğru ekspansif karakterde bir kitle tespit edilmiştir. Radyolojik muayenede ise hastadan alınan panoramik radyo-grafiyle sağ taraf mandibula ramus bölgesinde sınırları belir-gin radyolusent lezyon izlenmiş, konik ışınlı bilgisayarlı tomografide (KIBT) lezyonun kemikte destrüksiyona yol açtığı tespit edilmiştir. Lezyon, bulguları nedeniyle maligniteyi düşündürmüştür. Karsinom şüphesiyle yönlendirilen hastanın biyopsi sonucunda tükrük bezi orjinli bir malignite olan adenoid kistik karsinom olduğu belirtilip eksizyonu önerilmiştir.

Bulgular: Hastada mandibu-lar molar bölgede ülserasyonlu alanlar görülmüş, submandib-ular ve servikal lenfadenopati tespit edilmiş, bukkal mukozada molar diş bölgesinden angulus mandibulaya doğru ekspansif karakterde bir kitle tespit edilmiştir. Radyolojik muayenede ise hastadan alınan panoramik radyo-grafiyle sağ taraf mandibula ramus bölgesinde sınırları belir-gin radyolusent lezyon izlenmiş, konik ışınlı bilgisayarlı tomografide (KIBT) lezyonun kemikte destrüksiyon izlenmiştir.

Tartışma-Sonuç: Oral bölgede görülen kanserler sıklıkla hastalarda şikayetler hissedilmeye başladığında kliniğe başvurmalarıyla fark edilir. Neoplazm oldukça yavaş büyür. Bu nedenle tümörün meydana getireceği şişliğin hasta tarafından farkedilmesi oldukça uzun bir zaman alır. Ağrı ise sık görülen bir semptom olmadığından hastanın hekime başvurma süresi çoğu kez gecikir. Erken tanı ve tedavi sağkalım ve uzak bölgelere metastazı engellemek açısından çok önemlidir. Bu nedenle ilk muayene sırasındaki doğru tanı ve değerlendirme bu tip vakaların tedavi başarısını etkileyecektir. Şüpheli durumlar için hastalar hemen biyopsi alınması için yönlendirilmelidir.

Anahtar Kelimeler: Adenoid kistik karsinoma, Mandibula, Tükrük bezi neoplazmları, Parotis bezi

ADENOID CYSTIC CARCINOMA: CASE REPORT

Rıdvan KARAKURT, Derya İCOZ

Selçuk University Faculty of Dentistry Department of Oral and Maxillofacial Radiology

ABSTRACT

Introduction-Aim: Malignant neoplasms of the oral cavity comprise a wide variety of cancers originating from mucosa, salivary gland, or other hard and soft tissues of the mouth, accounting for approximately 5% of human cancers. Adenoid cystic carcinoma (ACC) is the second most common malignant epithelial tumor of the salivary glands. In this case report, we aimed to present a case of AKK infiltrated into the mandible, seen in the parotid gland.

CASE DESCRIPTION: A 69-Year-Old Male Patient Was Admitted To Our Clinic With Complaints Of Swelling, Pain And Paresthesia Of The Buccal Mucosa of the right mandible posterior region. There was no systemic disease in the medical history taken from the patient. Intraoral, extraoral examination and radiographic evaluations revealed ulcerated areas in the mandibular molar region, submandibular and cervical lymphadenopathy was detected, and an expansive mass from the molar tooth region to the angular mandible was detected in the buccal mucosa. Radiological examination revealed a radiolucent lesion with prominent radiolucent lesion in the right side mandibular ramus. The lesion suggested malignancy due to its findings. The patient was referred with suspicion of carcinoma and biopsy revealed adenoid cystic carcinoma, a malignancy of salivary gland origin, and excision was recommended.

Results: The patient had ulcerated areas in the mandibular molar region, submandibular and cervical lymphadenopathy was detected, and an expansive mass was detected from the molar tooth region to the angulus mandible in the buccal mucosa. In radiological examination, radiolucent lesion with prominent radiolucent lesion was observed in the ramus region of the right mandible with a panoramic radiograph taken from the patient, and destruction of the lesion in the bone was observed in the cone beam computed tomography (CIBT).

Discussion-Conclusion: The cancers seen in the oral region are often noticed when the patients start to complain. The neoplasm grows quite slowly. For this reason, it takes a long time for the swelling caused by the tumor to be noticed by the patient. As the pain is not a common symptom, the time to consult a doctor is often delayed. Early diagnosis and treatment is very important in terms of survival and prevention of metastasis to distant regions. Therefore, correct diagnosis and evaluation during the first examination will affect the treatment success of such cases. In case of doubt, patients should be referred for immediate biopsy.

Keywords: Adenoid cystic carcinoma, Mandible, Salivary gland neoplasms, Parotid gland

SS6

KLİNİKTE MALİGNİTE ŞÜPHESİ TAŞIYAN GİNGİVAL LEZYONLARIN USG VE HİSTOPATOLOJİK DEĞERLENDİRMESİ

Revan Birke KOCA[1], Gürkan ÜNSAL[2], Merva Soluk TEKKEŞİN[3], Kaan ORHAN[4], İlknur ÖZCAN[5]

[1]Girne Üniversitesi, Periodontoloji

[2]Yakın Doğu Üniversitesi, Ağız, Diş ve Çene Radyolojisi

[3]İstanbul Üniversitesi, Tümör Patolojisi

[4]Ankara Üniversitesi, Ağız, Diş ve Çene Radyolojisi

[5]İstanbul Üniversitesi, Ağız, Diş ve Çene Radyolojisi

Giriş ve Amaç: Diş hekimliğinde yumuşak dokudaki lezyonlara ilişkin tanılar, uzun yıllardır yalnızca klinik muayene ile konulmaktaydı. Geleneksel 2 boyutlu radyograflarla dişeti gibi yumuşak dokuların görüntülenememesi yeni bir görüntüleme tekniği ihtiyacını doğurdu. Ultrasonografi, yumuşak dokudaki klinik olarak malign görünümlü lezyonların değerlendirilmesinde kullanılabilir. Lezyonun boyut, şekil, derinlik ve vaskülarizasyon gibi özelliklerinin belirlenebilmesi, tanı açısından önemli bir role sahiptir.

Bu çalışma, dişetinde klinik olarak malignite görüntüsü olan lezyonların ultrasonografik ve histopatolojik olarak değerlendirilmesini amaçlamaktadır.

Gereç-Yöntem: Çeşitli dental problemlerle Ağız, Diş ve Çene Radyolojisi Anabilim Dalı'na başvuran ve intraoral muayenede dişetinde malignite şüphesi taşıyan lezyonlara ait ultrasonografik görüntüler ve histopatolojik kesitler incelenmiştir. Lezyonlar, USG ile değerlendirilirken dişeti yüzeyine bir probe yerleştirilerek lezyonun çapı, internal yapısı, sınırları, elastografi ile sertlik derecesi, Doppler değerlendirme ile vaskülarizasyonu belirlenmiştir. 38-74 yaş aralığındaki 5 hastanın klinik olarak malignite şüphesi taşıyan gingival lezyonlarının ultrasonografik özellikleri kaydedilmiş ve karşılaştırılmıştır.

Bulgular: İncelenen USG görüntülerinde, ilerlemiş malign lezyonların tamamında, kesintili hiperekoik alanların arasında anekoik izlenen kortikal kemik yıkımları görülmüştür. Doppler US görüntülerinde, ameloblastoma ve santral dev hücreli granüloma gibi lokal agresif benign tümörlerde, benzer ancak daha düzenli sınırlı kortikal yıkımlar ve daha düşük vaskülarite görülmüştür. Lokal agresif özelliğe sahip olmayan benign lezyonlar ise, bozulmamış kortikal sınırlar ve nispeten homojen ekojenite ile izlenmiştir.

Tartışma-Sonuç: Malign lezyonlar ve lokal agresif benign tümörler, heterojen ekojenite gösteren en vaskülarize lezyonlar olarak belirlenmiştir. Tüm malign lezyonlarda kortikal yıkım, tüm benign lezyonlarda ise kortikal ekspansiyon görülmüştür. Kesin tanı histopatolojik tetkik ile konulsa da, klinik olarak benzeyen benign ve malign lezyonların US ile değerlendirilmesi, ayırıcı tanı yapılması ve biyopside komplikasyon olasılığının azalması açısından önemlidir.

Anahtar Kelimeler: Ultrasonografi, benign tümör, malign tümör, gingiva

HISTOPATHOLOGICAL AND US EVALUATION OF GINGIVAL LESIONS WITH CLINICAL SUSPICION OF MALIGNANCY

Revan Birke KOCA[1], Gürkan UNSAL[2], Merva Soluk TEKKESIN[3], Kaan ORHAN[4], Ilknur OZCAN[5]

[1]University of Kyrenia, Faculty of Dentistry, Department of Periodontology, Mersin 10, Turkey

[2]Near East University, Faculty of Dentistry, Department of Dentomaxillofacial Radiology, Mersin 10, Turkey

[3]Istanbul University, Institute of Oncology, Department of Tumour Pathology, Istanbul, Turkey

[4]Ankara University, Faculty of Dentistry, Department of Dentomaxillofacial Radiology, Ankara, Turkey

[5]Istanbul University, Faculty of Dentistry, Department of Dentomaxillofacial Radiology, Istanbul, Turkey

Objectives: Soft tissue lesions had been diagnosed with only clinical examination for a long time in dentistry. Since the conventional 2-D radiographs are not able to demonstrate soft tissues, such as gingiva, a new imaging technique was needed. Ultrasonography (US) can be used to evaluate soft tissue lesions which have malign clinical appearances. As US can demonstrate the size, shape, depth and vascularization, it has a crucial role in imaging. This study aims to evaluate ultrasonographic and histopathological features of lesions with malign clinical appearance at gingiva.

Materials-Methods: US images and histopathological sections of patients who referred to the Department of Dentomaxillofacial Radiology with various dental problems and lesions which were suspected to be malignant at gingiva were evaluated. During the evaluation with US, a probe was placed on the gingival surface, the diameter, internal structure, borders, degree of stiffness by elastography, and vascularization by Doppler evaluation were determined. Ultrasonographic features of gingival lesions clinically suspicious of 5 patients between the ages of 38-74 were recorded and compared.

Results: US images revealed cortical bone destruction with an anechoic area between discontinuous hyperechoic areas in all advanced malignant lesions. In locally aggresive benign tumours, such as ameloblastoma and central giant cell granuloma, similar but well-defined cortical destructions were seen with lower vascularity in Doppler US. Benign lesions that do not have locally aggressive characteristics were examined with intact cortical borders and relatively homogenous echogenicity.

Conclusions: Malignant lesions, and locally aggresive benign tumours were the most vascularized lesions with heterogeneous echogenicity. All malignant lesions caused a cortical destruction while benign tumours caused cortical expansion. Although the definitive diagnosis is made by histopathological examination, the US evaluation of clinically similar benign and malignant lesions is useful in order to do a differential diagnosis and have a less-complicated biopsy.

Keywords: Gingiva, ultrasonography, benign tumour, malignant tumour

SS7

ONKOLOJİ HASTALARININ DİŞ HEKİMİNE YÖNLENDİRİLME DURUMUNUN DEĞERLENDİRİLMESİ

Gelengül URVASIZOĞLU[1], **Gönül KOÇ**[1], Cem MİRİLİ[2]

[1]Atatürk Üni.Diş Hek.Fak., Ağız Diş Çene Cerrahisi

[2]Atatürk Üni.Tip Fakültesi, Medikal Onkoloji

Amaç: Kanser tedavileri sırasında gelişen akut veya kronik dental sorunlar kanser tedavisinin aksamasına ve bazen de kesilmesine, hastanın yaşam kalitesinin düşmesine ve tedavi maliyetinin artışına neden olmaktadır. Bu nedenle hastaların kronik dental sorunlarının çözümlenmesi hastaların yaşam kalitesini artırmakta ve kanser tedavisine uyumu kolaylaştırmaktadır.

Gereç-Yöntem: Çalışmaya onkoloji servisinde ayaktan tedavi gören ve iletişim problemi bulunmayan 140 kanser hastası dahil edildi. Dünya Sağlık Örgütünün belirlediği " Oral Mukozit Değerlendirme Ölçeği " kullanılarak ,hastaların oral muayenesi yapılıp oral mukozitin evresi belirlendi. Ayrıca veri toplama aracı olarak anket formu kullanıldı. Anket formu hastalar ile yüz-yüze görüşme yöntemi ile dolduruldu. Anket formunda sosyodemografik özellikler (yaş, cinsiyet, sigara, eğitim), oral mukozit öyküsü,oral mukozit evresi, tedaviden önce diş hekimine yönlendirilme durumu,ağız bakım eğitimi alma durumu ve kanser tedavisinin oral sağlığa etkisi ile ilgili sorular bulunmaktadır.

Bulgular: Çalışmaya dahil edilen yaş aralığı 31-76 olan 140 hastanın %57.1'i kadın,%42.9'ı erkektir.Hastaların sadece %27,1 'i (n=38) kanser tedavisine başlamadan önce diş hekimine yönlendirilmiş, %72,8 'i (n=102) diş hekimine yönlendirilmemiştir.Hastaların intraoral muayenesinde %25 'inde oral mukozit saptanmıştır.Evre 1 oral mukozit %21,4 (n=30), Evre 2 oral mukozit%2,8 (n=4) ve Evre 3 oral mukozit %0,7 (n=1) olarak bulunmuştur.

Sonuç: Bu çalışma hastaların kanser tedavisi esnasında ve sonrasında oral komplikasyonlara maruz kalmasını engellemek için gerekli olan onkolog-dişhekimi işbirliğinin öneminin tam olarak anlaşılmadığını ve halen onkoloji hastalarının tedaviye başlamadan önce diş hekimine yönlendirilmediklerini göstermektedir.

Anahtar Kelimeler: Onkolog, diş hekimi, oral mukozit

EVALUATION OF REFERRAL STATUS OF ONCOLOGY PATIENTS TO DENTIST

Gelengül URVASIZOGLU[1],**Gönül KOC**[1],Cem MIRILI[2]

[1]Atatürk University, Faculty of Dentistry, Department of Oral and Maxillofacial Surgery

[2]Atatürk University Medical Faculty, Department of Medical Oncology

Objective: Acute or chronic dental problems during cancer treatments cause disruption and sometimes discontinuation of cancer treatment, decrease the quality of life of the patient and increase the cost of treatment. Therefore, resolving chronic dental problems of patients improves patients' quality of life and facilitates adherence to cancer treatment.

Material-Method: The study included 140 cancer patients who were treated as outpatients in the oncology ward without any communication problems. Oral Mucositis Assessment Scale was used to determine the stage of oral mucositis. In addition, the questionnaire form was used as a data collection tool. The questionnaire form was filled in by face-to-face interview method with the patients. oral health education and the impact of cancer treatment on oral health.

REsults: Of the 140 patients whose age range was 31-76, 57.1% were female and 42.9% were male. Only 27.1% (n = 38) of the patients were referred to the dentist before starting cancer treatment Oral mucositis was detected in 25% of the patients. Stage 1 oral mucositis was 21.4% (n = 30), Stage 2 oral mucositis was 2.8% (n = 4). Stage 3 oral mucositis was 0.7% (n = 1).

Conclusion: This study demonstrates that the importance of oncologist-dentist cooperation is not fully understood to prevent patients from being exposed to oral complications during and after cancer treatment and that oncology patients are still not referred to the dentist before starting treatment

Keywords: Oncologist, dentist, oral mucositis

SS8

ORAL KANSER KONULU YOUTUBE VİDEO İÇERİKLERİNİN İLGİ DÜZEYİ VE GÖRÜNTÜLENME SAYISINA GÖRE KARŞILAŞTIRILMASI

Samed ŞATIR

Van Ağız ve Diş Sağlığı Merkezi, Uzman Diş Hekimi

Amaç: Oral kanser ile ilişkili olarak yüklenen Youtube videolarının ilgi düzeyi ve görüntülenme sayısı arasındaki farklılıkların ortaya konması amaçlanmıştır.

Gereç-yöntem: 30 Aralık 2019 tarihinde "oral cancer" başlığıyla yüklenen videolar ilgi düzeyine göre (grup 1) ve görüntülenme sayısına göre (grup 2) filtrelenerek sıralanmıştır ve her iki sıralamada ilk 50 video çalışma kapsamına dahil edilmiştir. Videoların yüklendikleri tarih, video süreleri, yüklendikleri ülke, video içeriği ve videoyu yükleyen kişi/ kurum açısından değerlendirilmesi yapılmıştır.

Bulgular: Her iki grup içerisinde de videoların en çok yüklendikleri ülkeler ABD ve Hindistan olmuştur. Grup 1'deki videoların %10'u Hindistan'dan yüklenmişken bu oran grup 2'de %40'a yükselmiştir. Grup 1'de hekim/klinik tarafından yüklenen videoların oranı %72 iken bu oran grup 2'de %44'e gerilemiştir. Bunun yanında grup 2'de çeşitli Youtube kanalları tarafından yüklenen video oranı grup 1'in üç katıdır. Grup 1'deki videoların ortalama uzunluğu 8 dakika 30 saniye iken bu süre grup 2'de 5 dakika 25 saniyeye inmiştir. Oral kanser hastaları ile birlikte ağız kanserlerine dikkat çekmek amaçlı kaydedilmiş video oranı grup 1'de grup 2'ye göre üç kat fazla olup, erken teşhisin önemine ve sigara karşıtlığına odaklanan videolar daha çok grup 2'de yer almaktadır.

Tartışma-Sonuç: Oral kanser ile ilişkili Youtube videolarının sürelerinin uzun olmaması ve içeriğinde tek bir konuya odaklanılması (erken teşhisin önemi, bireylerce gözlenebilen semptomlar vb.) izlenme sayısını arttırmaktadır. Ağız kanserleri konusunda toplumu bilinçlendirmeyi amaçlayarak hazırlanan görsellerin belirlenmesinde algı yönetiminin dikkate alınması ve güncel eğilimlerin takip edilmesi yaratılmak istenen farkındalıkta başarıyı arttırabilir.

Anahtar Kelimeler: Oral kanser, sigara, erken teşhis

COMPARISON OF YOUTUBE VIDEO CONTENTS ON ORAL CANCER ACCORDING TO INTEREST LEVEL AND VIEWING NUMBER

Samed SATIR

Van State Dental Health Center, Private Practice, Van Turkey

Objectives: The aim of this study was to determine the differences between the level of interest and the number of views of Youtube videos uploaded in connection with oral cancer.

Materials-Methods: On 30 December 2019, the "oral cancer" videos were filtered by level of interest (group 1) and the number of views (group 2), and the first 50 videos were included in the study in both. The videos were evaluated in terms of the date and the country in which they were uploaded, the duration of the videos, the video content and the person / institution who uploaded the video.

Results: In both groups, the videos were uploaded the most were USA and India. While 10% of videos in group 1 were uploaded from India, this ratio increased to 40% in group 2. While the proportion of videos uploaded by the dentist / clinic was 72% in group 1, this ratio decreased to 44% in group 2. The rate of videos uploaded by various Youtube channels in group 2 is three times higher. The average time of videos in Group 1 and group 2 was 8 minutes and 30 seconds and 5 minutes and 25 seconds, respectively. The rate of video recorded in order to draw attention to oral cancers with patients was three times higher in group 1, and videos focusing on the importance of early diagnosis and anti-smoking were listed in group 2 more often.

Conclusions: In Youtube videos related to oral cancer, shortening the duration and focusing on a single subject increases the number of views. Taking into account perception management and following up-to-date trends in determining visuals prepared with the aim of raising public awareness about oral cancers can provide success in the desired awareness.

Keywords: Oral cancer, smoking, early diagnosis

SS9

TÜRK DİŞ HEKİMLİĞİ ÖĞRENCİLERİNDE ORAL KANSER FARKINDALIĞININ DEĞERLENDİRİLMESİ

Elif İZGİ, Alperen TEKİN

İstanbul Medipol Üniversitesi, Ağız, Diş ve Çene Radyolojisi

Giriş: Oral kanser yüksek oranda morbidite ve mortalite ile ilişkili olan dünyada en yaygın görülen kanserlerden biridir. Hastalığın erken dönemde teşhisi ve önlenmesinde diş hekimleri önemli bir yere sahiptir. Çalışmanın amacı diş hekimliği öğrencileri arasında oral kanser farkındalığının değerlendirilmesidir.

Gereç-Yöntem: Bu çalışmada 80 beşinci sınıf, 123 dördüncü sınıf, 105 üçüncü sınıf diş hekimliği öğrencisine oral kanserlerin teşhisi, risk faktörlerinin bilinmesi ve yönlendirilmesi ile ilgili 17 farklı soru sorulmuştur.

Bulgular: Öğrencilerin en az yüzde 83'ü tütün kullanımı, alkol kullanımı, ailede oral kanser öyküsü ve kötü oral hijyeni risk faktörleri arasında cevaplandırmış olup; ayrıca öğrenciler arasında yaşlılık, güneşe maruziyet, HPV, kötü uyumlu protezler, sıcak yemek, baharatlı yiyecekler, az meyve ve sebze tüketiminin risk faktörü olduğunu düşünenlerin oranı sırasıyla %71,10, %66,88, %62,01, %61,36, %38,31, %32,47, %31,49 'dur. 133 öğrencinin (%43) ağız kanseri için en olası iki alanın dilin ventrolaterali ve ağzın tabanı olduğunu bildiği tespit edilmiştir.

Sonuç: Akademik yılla birlikte öğrencilerin bilgi düzeyi artmasına rağmen, eğitimcilerin diş hekimliği okullarında ağız kanseri eğitimine daha fazla önem vermeleri gerekmektedir.

Anahtar Kelimeler: Diş hekimliği eğitimi, diş hekimliği öğrencileri, oral kanser

ASSESSING ORAL CANCER AWERENESS AMONG TURKISH DENTAL STUDENTS

Elif IZGI, Alperen TEKIN

İstanbul Medipol Univercity Faculty of Dentistry, Department of Maxillofacial Radiology

Objectives: Oral cancer is one of the most common cancer in the world and associated with a high rate of morbidity and mortality. Dentists has an important place in early diagnosis and prevention of disease. The aim of the study was to evaluate the awareness of oral cancer among dental students.

Materials and Methods: In this study we have invited 80 fifth year, 123 fourth year, 105 third year dental students. 17 different questions concerning the examination of the oral cavity, knowledge and delivery of oral cancer risk factors and likely choice of referral destinations of concerning lesions were asked.

Results: At least 83 percent of the students replied that tobacco, alcohol, family history of oral cancer and poor oral hygiene were risk factors, besides that students also replied that older age, sun exposure, HPV, poorly fitting dentures, hot food, spicy food, less fruit and vegetable consumption were risk factors at a ratio of %71,10, %66,88, %62,01, %61,36, %38,31, %32,47, %31,49 respectively. One hundred thirty three students (43 percent) knew that the most likely two sites for oral cancer are ventrolateral border of the tounge and floor of the mouth.

Conclusions: Although students' level of knowledge increased with academic year, educators need to place greater emphasis on oral cancer education and training in dental schools.

Keywords: Dental education, dental students, oral cancer

SS10

KANSER TEDAVİSİNDE KULLANILAN KEMOTERAPÖTİK İLAÇLAR İLE ETKİLEŞİM GÖSTEREN FİTOTERAPÖTİKLER

Muhammed Yusuf KURT[1], Miray EGE[2]

[1]Adıyaman Üniversitesi Diş Hekimliği Fakültesi, Ağız, Diş ve Çene Cerrahisi Anabilim Dalı

[2]Adıyaman Üniversitesi Eczacılık Fakültesi, Farmakognozi Anabilim Dalı

Giriş-Amaç: Son yıllarda özellikle sentetik ilaçların yan etkilerinden kaçınmak amacıyla kişiler daha doğala yönelmekte ve bitkiler kanser de dahil olmak üzere pek çok hastalıkta tercih edilmektedir. Ancak bitkilerle tedavi oldukça dikkat gerektirir, doğal olması tamamen zararsız ve güvenli olduğu anlamına gelmez. Bitkiler pek çok hastalıkta oldukça iyi bir koruyucudur ancak özellikle kanser gibi majör hastalıklarda tedavi amacıyla abartılı ve mucizevi vaatlerde bulunmak hastaları yanıltabilir. Tedavide kullanılan pek çok bitki ilaçlar ile etkileşime girebilir, ilaçların etkilerini indükleyebilir ya da inhibe edebilir veya yan etkilerin ortaya çıkmasına sebep olabilir. Bu çalışmada akılcı bitkisel ürün kullanımı ve özellikle kanser tedavisinde sıklıkla kullanılan bitkisel ürünler ilgili farmakokinetik ve farmakodinamik ilaç etkileşimleri araştırılmıştır.

Gereç-Yöntem: Çalışmamızda literatürde yer alan çalışmalar ışığında kanser tedavisinde olumsuz sonuçlara neden olabilecek özellikle kemoterapötik ilaçlarla etkileşime girerek tedavi sürecini etkileyen bitkisel ürünlerin derlemesi yapılmıştır.

Bulgular: Bitkiler içerisinde bulunan fitokimyasallar da ilaçlar ile aynı biyokimyasal yollarla etki göstermektedir. Bazı bitkiler sitokrom P450 enzimleri (CYP450) ve P-glikoproteinleri (P-gp) inhibisyonu veya indüksiyonu ile ilaçların emilim, dağılım, metabolizma ve atılımlarını değiştirebilir. Bitkisel ürünlerle etkileşimi tanımlanan ilaçlar antikoagülanlar, antitrombotikler, kardiyovasküler ilaçlar, immunosüpresanlar, antidepresanlar, statinler, antikanser ilaçlar ve anti-HIV ilaçlardır. Bitkisel ürün-ilaç etkileşmeleri özellikle terapötik indeksi dar olan ilaçlarda daha önemlidir.

Tartışma-Sonuç: Bitkisel ürünlerde de aynı ilaçlarda olduğu gibi akılcı ve bilinçli kullanım oldukça önemlidir. Bu ürünler kanser ve diğer hastalıkların tedavisinde hekim kontrolü ve eczacı danışmanlığı olmadan kullanılmamalıdır.

Anahtar Kelimeler: Kanser tedavisi, kemoterapötik, fitoterapötik, etkileşim

PHYTOTHERAPEUTICS INTERACTING WITH CHEMOTHERAPEUTIC DRUGS USED IN CANCER TREATMENT

Muhammed Yusuf KURT[1], Miray EGE[2]

[1]Department of Oral and Maxillofacial Surgery, Faculty of Dentistry, Adıyaman University, Adıyaman, Turkey

[2]Department of Pharmacognosy, Faculty of Pharmacy, Adıyaman University, Adıyaman, Turkey

Objective-Aim: In recent years, people prefer more natural methods, especially in order to avoid the side effects of synthetic drugs and plants are preferred in many diseases including cancer. However, the fact that plants are natural does not mean that they are completely harmless and safe. Plants are very good preventive agents in many diseases, but exaggerated and miraculous promises, especially for the treatment of major diseases such as cancer, can mislead patients. Many herbs used in treatment may interact with drugs, induce or inhibit the effects of drugs, or cause side effects. In this study, pharmacokinetic and pharmacodynamic drug interactions related to the use of herbal products frequently used in cancer treatment were investigated.

Materials-Methods: In the light of literature, we aimed to investigate herbal products that may cause adverse effects in cancer treatment and especially interact with chemotherapeutic drugs and affect the treatment process.

Results: Phytochemicals found in plants show the therapeutic effects with same biochemical pathways as drugs. Some plants may alter absorption, distribution, metabolism and excretion of drugs by inhibition or induction of cytochrome P450 enzymes and P-glycoproteins. Drugs whose interaction with herbal products have been identified are anticoagulants, antithrombotics, cardiovascular drugs, immunosuppressants, antidepressants, anticancer drugs. Herbal product-drug interactions are particularly important in drugs with a narrow therapeutic index.

Discussion-Conclusion: Rational use is very important in herbal products as in the same synthetic drugs. These products should not be used in the treatment of cancer and other diseases without physician control and pharmacist counseling.

Keywords: Cancer treatment, chemotherapeutic, phytotherapeutic, interaction

SS11

GÖMÜK DİŞLER NEOPLAZİLER İÇİN ERKEN UYARI OLABİLİRLER Mİ?

Muhammed Enes NARALAN, Mustafa Taha GÜLLER, Binali ÇAKIR

Atatürk Üniversitesi, Ağız, Diş ve Çene Radyolojisi Anabilim Dalı

Giriş: Gömük daimi dişler maksillofasiyal bölgede en sık görülen anomalilerdendir. Nüfusta yaklaşık olarak %8,83 oranında görülme sıklığına sahiptirler ve en sık gömük kalan diş 3. mandibular büyük azı dişleridir. Bununla birlikte diğer daimi dişler de gömük olarak kalabilirler. Birçok etken dişlerin gömük kalmasına sebep olabilir fakat özellikle en önemli etken neoplazidir.

Gereç-Yöntem: Kliniğimize başvuran ve neoplazi şüphesiyle konik ışınlı bilgisayarlı tomografi çekilen hastalardan patolojik tetkikle neoplazi tanısı konmuş 31 hastada gömük diş ve neoplazi birlikteliği araştırılmıştır. Elde edilen sonuçlar betimsel istatistik yöntemiyle yorumlanmıştır.

Bulgular: Yapılan istatistik analiz sonucunda 31 adet neoplaziden 9 (% 29) tanesinin gömük dişle birlikte tespit edilmiştir. Geri kalan 22 (% 71) neoplazinin ise herhangi bir gömük dişler ilişkisinin olmadığı tespit edilmiştir.

Sonuç: Daimi dişlerin gömük kalmasına sebep etkenler değerlendirilirken neoplazi ihtimali her zaman düşünülmelidir. Bu sebeple muayene edilen hastalarda gömük dişten şüphelenilmesi durumunda radyolojik tetkikleri şiddetle tavsiye etmekteyiz. Bu şekilde ki klinik yaklaşım neoplazilerin erken dönemde teşhislerinde anahtar rol oynayacaktır.

Anahtar Kelimeler: Gömük diş, neoplazm, patoloji

CAN THE IMPACTED TEETH BE EARLY WARNING FOR NEOPLASIA?

Muhammed Enes NARALAN, Mustafa Taha GULLER, Binali CAKIR

Department of Oral and Maxillofacial Radiology, Ataturk University Faculty of Dentistry, Erzurum, Turkey

Introduction: Impacted permanent teeth are one of the most common anomalies in the maxillofacial region. They have a prevalence of approximately 8.83% in the population and the most frequently buried tooth is the 3rd mandibular molars. However, other permanent teeth can remain impacted. Many factors can cause teeth to remain impacted, but especially the most important factor is neoplasia.

Material-Method: The association of impacted teeth and neoplasia was investigated in 31 patients who were admitted to our clinic and received conic beam computed tomography with suspicion of neoplasia and diagnosis confirmed with pathology examination. The results obtained were interpreted by descriptive statistics method.

Results: As a result of the statistical analysis, 9 (29%) of 31 neoplasia were detected with the impacted tooth. It was determined that the remaining 22 (71%) neoplasia did not have any impacted teeth relationship.

Conclusion: When evaluating the factors that cause permanent teeth to be impacted, the possibility of neoplasia should always be considered. For this reason, if a impacted tooth is suspected we strongly recommend radiological examinations in patients who are examined. Thus, the clinical approach will play a key role in the early diagnosis of neoplasms.

Keywords: Impacted tooth, neoplasm, pathology

SS12

LANGERHANS HÜCRELİ HİSTİYOSİTOZİSİN ORTOPANTOMOGRAFİK VE KONIK IŞINLI BİLGISAYARLI TOMOGRAFİ BULGULARI: OLGU RAPORU

Hülya ÇAKIR KARABAŞ[1], Gürkan ÜNSAL[2], Kıvanç BEKTAŞ KAYHAN[3], Fatma Nihan AKSAKALLI[4], İlknur ÖZCAN[1]

[1]İstanbul Üniversitesi Diş Hekimliği Fakültesi, Ağız Diş ve Çene Radyolojisi A.D.

[2]Yakın Doğu Üniversitesi Diş Hekimliği Fakültesi, Ağız, Diş ve Çene Radyolojisi Anabilim Dalı

[3]İstanbul Üniversitesi, Diş Hekimliği Fakültesi, Ağız, Diş ve Çene Cerrahisi Anabilim Dalı

[4]İstanbul Üniversitesi, Onkoloji Enstitüsü, Tümör Patolojisi Bilim Dalı

Giriş-Amaç: Langerhans Hücreli Histiyositozis (LHH), dendritik hücrelerin proliferasyonu ile karakterize, lokal ve/veya sistemik semptomlarla sonuçlanan nadir bir hastalıktır. Bu olgu sunumunun amacı çene kemiklerini de etkileyebilen LHH'nin ortopantomografik (OPG) ve konik ışınlı bilgisayarlı tomografi (KIBT) bulgularını değerlendirmektir.

Olgu Tanımlanması: 22 yaşında erkek hasta dental şikayet nedeni ile İstanbul Üniversitesi Diş Hekimliği Fakültesi Ağız, Diş ve Çene Radyolojisi Anabilim Dalına başvurdu. Hastanın alınan OPG görüntüsünde sağ ve sol mandibular 1. molar dişler bölgesinde düzensiz sınırlı geniş yıkım alanları izlendi. Histopatolojik değerlendirme için hastaya biyopsi uygulandı. Biyopsi sonucu "Langerhans Hücreli Histiyositozis" tanısı konulan hasta Onkoloji Enstitüsü'ne yönlendirildi. Onkolojik tedavisi sürerken hasta tarafımızdan sadece klinik olarak takip edildi. 10 ay sonra hastadan alınan KIBT görüntülerinde bukkal ve lingual kortikal kemik ile trabeküler kemikte düzensiz sınırlı, geniş çaplı yıkım izlendi. Yıkım paternleri literatür ile uyumlu olarak birinci molar diş bölgesinden başlayıp premolar-molar bölgesinde geniş çaplı yayılım göstermektedir.

Tartışma-Sonuç: Mandibula posterior bölgede izlenen düzensiz sınırlı, hızlı gelişen lezyonlar genellikle agresif karakterdeki kan hastalıklarının kemikler üzerinde izlenen ilk bulgularındandır. Diş hekimleri kan hastalıklarının, özellikle mandibula-maksilla posterior bölgesindeki yıkım paternlerini iyi bilmeli, doğru ve hızlı konsültasyonlar yapabilmelidir.

Anahtar Kelimeler: Langerhans Hücreli Histiyositozis, Ortopantomografi, Konik Işınlı Bilgisayarlı Tomografi

ORTHOPANTOMOGRAPHIC AND CONE- BEAM COMPUTED TOMOGRAPHY FINDINGS OF LANGERHANS CELL HISTIOCYTOSIS: A CASE REPORT

Hülya CAKIR KARABAS[1], Gürkan UNSAL[2], Kıvanç BEKTAS KAYHAN[3], Fatma Nihan AKSAKALLI[4], Ilknur OZCAN[1]

[1]Department of Oral and Dentomaxillofacial Radiology, Faculty of Dentistry, Istanbul University, IstanbulTurkey

[2]Department of Oral and Dentomaxillofacial Radiology, Faculty of Dentistry, Near East University

[3]Faculty of Dentistry, Department of Oral and Maxillofacial Surgery, Istanbul University, Istanbul, Turkey.

[4]Department of Tumor Pathology and Oncological Cytology, Istanbul University Institute of Oncology, Istanbul, Turkey.

Objective: Langerhans Cell Histiocytosis (LCH) is a rare disease characterized by the proliferation of dendritic cells, resulting in local and/or systemic symptoms. The aim of this case report is to evaluate the orthopantomography (OPG) and cone-beam computed tomography (CBCT) findings of LCH, that may also affect the jaws.

Case Description: A 22-year-old male patient was referred to Istanbul University, Faculty of Dentistry, Department of Dentomaxillofacial Radiology with dental complaints. OPG of the patient revealed wide bone destruction areas with ill-defined border at the right and left mandibular first molar teeth regions. Biopsy was performed for histopathological evaluation. The patient who had been diagnosed with Langerhans Cell Histiocytosis was referred to the Oncology Institute. During the oncological treatment, the follow up of the patient was only done clinically. The CBCT images obtained from the patient 10 months later showed extensive destruction of the buccal-lingual cortical bone and trabecular bone with ill-defined border. In line with the literature, bone destruction patterns were widespread in the premolar-molar region starting from the first molar region.

Discussion-Conclusion: Rapidly developing lesions with ill-defined borders observed in the posterior region of the mandible are usually one of the first findings of aggressive blood diseases on the bones. Dentists should be familiar with the destruction patterns of blood diseases, especially in the posterior region of the mandible-maxilla and be able to conduct accurate and quick consultations.

Keywords: Langerhans Cell Histiocytosis, Orthopantomography, Cone-Beam Computed Tomography

SS13

LARİNKS KANSERLERİ: TANI VE TEDAVİ ALTERNATİFLERİ

Hakan AMASYA[1], Kaan ORHAN[2]

[1]Süleyman Demirel Üniversitesi, Diş Hekimliği Fakültesi, Ağız, Diş ve Çene Radyolojisi Anabilim Dalı

[2]Ankara Üniversitesi, Diş Hekimliği Fakültesi, Ağız, Diş ve Çene Radyolojisi Anabilim Dalı

Giriş-Amaç: Bu çalışmanın amacı larinks anatomisi ve fonksiyonu, larinks kanserlerinin epidemiyolojisi, etyolojisi ve bulguları hakkında bilgilerin derlenip, lezyonun derecesi ve konumuna göre farklı tedavi alternatiflerinin değerlendirilmesidir.

Gereç-Yöntem: PUBMED ve ELSEVIER arama motorlarında 'larynx', 'laryngeal', 'cancer' ve 'carcinoma' anahtar kelimeleri aratıldı. 2014 yılından itibaren yayınlanan literatürlerin başlık ve özetleri değerlendirildi ve uygun literatürler seçilerek analiz edildi.

Bulgular: Larinks kanseri erkeklerde kadınlardan daha sık görülür. Teşhis anında hastaların yaklaşık %60'ı üçüncü veya dördüncü evrededir. Son 40 yılda 5 yıllık sağ kalım oranları %66'dan %63'e düşmüştür. Sigara ve alkol tüketimi en belirgin risk faktörüdür. Larinks supraglottis, glottis ve subglottis olarak üç alt bölgeye ayrılır. Larinksin temel fonksiyonları nefes alınması, konuşmanın sağlanması ve yutkunma sırasında hava yolunun korunmasıdır. Ses boğukluğu, disfoni, dispne ve yutkunma problemi larinks kanserinin bulgusu olabilir. Teşhis sonrası BT, MRG ve PET gibi detaylı görüntüleme işlemleri gerekir. Larinks kanserinin tedavisinde multidisipliner bir ekip çalışması gerekir. Erken evredeki tümörlerde organ koruyucu cerrahi yaklaşım faydalıdır. Kemoradyoterapinin icadıyla total laringektomi uygulaması popülerliğini yitirdi. Erken evre glottis ve supraglottis tümörlerinde transoral lazer mikroskobik cerrahi ön plana çıkmaktadır. Sesin rehabilitasyonunda trakeoözefagial protezler iyi bir seçenek olarak değerlendirilir. İmmünoterapi gibi yeni tedavi seçeneklerinin geliştirilmesi, hastalar için umut vericidir.

Tartışma-Sonuç: Larinks kanserleri, lezyonun konumuna ve derecesine göre farklı bulgular verebilir. Uygulanacak tedavilerin başarısının artması ve komplikasyonların azaltılması için lezyonun erken safhada teşhisi kritiktir.

Anahtar Kelimeler: Larinks neoplazileri, baş ve boyun neoplazileri, karsinom, skuamöz hücre

LARYNX CANCERS: DIAGNOSIS AND TREATMENT ALTERNATIVES

Hakan AMASYA[1], Kaan ORHAN[2]

[1]Suleyman Demirel University, Faculty of Dentistry, Department of Oral and Maxillofacial Radiology

[2]Ankara University, Faculty of Dentistry, Department of Oral and Maxillofacial Radiology

Objectives: This study aims to review information about anatomy and functions of the larynx, etiology and findings of larynx cancers, and to evaluate different treatment alternatives according to the stage and location of the lesion.

Materials-Methods: 'Larynx', 'laryngeal', 'cancer' and 'carcinoma' keywords were searched on PUBMED and ELSEVIER. Literatures published since 2014 were selected by the evaluation of the titles and abstracts for analysis.

Results: Larynx cancer is more common in men. At the time of diagnosis, approximately 60% of the patients are at stage III or IV. In the last 40 years, 5-year survival rates have dropped from 66% to 63%. Smoking and alcohol consumption are significant risk factors. Supraglottis, glottis and subglottis are subsites of larynx. The main functions are breathing, providing speech and the protection of the airway. Hoarseness, dysphonia, dyspnea, and swallowing problems may be signs of laryngeal cancer. Detailed imaging procedures such as CT, MRI and PET are required after diagnosis. A multidisciplinary team should work together in treatment. Early stage tumors have benefited from organ preservation techniques. Total laryngectomy has lost its popularity with the invention of chemoradiotherapy. Transoral laser microsurgery is prominent in early stage glottis and supraglottic tumors. Tracheoesophageal prothesis is a good option for voice rehabilitation. Development of new treatment options such as immunotherapy is promising for the patients.

Conclusions: Laryngeal cancers may show different symptoms depending on the location and degree of the lesion. Early diagnosis of the lesion is critical to increase the success of the treatments and reduce the complications.

Keywords: Laryngeal Neoplasms, Head and Neck Neoplasms, Carcinoma, Squamous Cell

SS14

ORAL SKÜAMOZ HÜCRELİ KARSİNOM VE RADYOLOJİK BULGULARI: VAKA SERİSİ

Damla SOYDAN ÇABUK

Erciyes Üniversitesi, Ağız Diş ve Çene Radyolojisi

Giriş-Amaç: Oral kanserler, Dünya Sağlık Örgütü'nün tespit ettiği en ölümcül sekiz kanser arasında yer almaktadır. Oral kanserlerin yaşla birlikte görülme sıklığının arttığı ve erkeklerde kadınlara göre daha sık izlendiği bilinmektedir.

Olgu Tanımlanması: Vaka 1:70 yaşında erkek hasta diş çekimi isteğiyle kliniğimize başvurdu. Yapılan intraoral muayenede, sol maksillada kanin bölgesinden başlayaıp tübere dek ilerleyen eritemli, destrüktif lezyon izlendi. Alınan konik ışınlı bilgisayarlı tomografi (KIBT) görüntülerinde meziodistal yönde 11-21 nolu diş bölgelerinde başlayıp sol maksiller tübere dek uzanan, superoinferior yönde ise maksiller alveolar kret tepesinden orbita medial kenarına dek uzanan destrüktif lezyon izlendi.

Vaka 2:67 yaşındaki erkek hasta ağız içi yaraları olduğu şikayetiyle kliniğimize başvurdu. Yapılan intraoral muayenede sağ mandibulada alveolar kret üzerinde molar bölgeye uzanan verrüköz formda psödomembran kaplı lezyon izlendi. Panoramik radyografide sol mandibular kanin dişin gerisinde düzensiz kemik yıkımı izlendi.

Bulgular: Her iki vaka da malignite şüphesiyle hasta Kulak Burun Boğaz (KBB) bölümüne yönlendirildi. Yapılan histopatolojik tetkikler sonucu yassı hücreli karsinom teşhisi konuldu.

Tartışma-Sonuç: Oral ve maksillofasiyal bölgenin kanser ve tümörlerini teşhis etmede Oral Diagnoz ve Radyoloji uzmanlarına önemli rol düşmektedir. Ağız kanserlerinin ağız içi bulguları ve radyolojik özellikleri hekime doğru teşhis konusunda rehberlik eder.

Anahtar Kelimeler: Konik ışınlı bilgisayarlı tomografi, yassı hücreli karsinoma, oral diagnoz

ORAL SQUAMOS CELL CARCINOMA AND ITS RADIOLOGIC FEATURES: CASE SERIES

Damla SOYDAN ÇABUK

Erciyes University, Faculty of Dentistry, Department of Oral and Maxillofacial Radiology

Objectives: Oral cancers are among the eight most deadly cancers identified by the World Health Organization. It is known that the incidence of oral cancers increases with age and is seen more frequently in men than in women.

Case description: Case 1:70 years old male patient was admitted to our clinic with the request of extracting teeth. Intraoral examination revealed an erythematous, destructive lesion in the left maxilla starting from the canine area and extending to the tubule. Cone-beam computed tomography images showed a destructive lesion that started in the mesiodistal direction in the tooth regions 11-21 and extended to the left maxillary tubule and in the superoinferior direction extending from the top of the maxillary alveolar crest to the orbital medial edge.

Case 2:67 year-old male patient presented to our clinic complaining of oral wounds. Introral examination revealed a verrucous pseudomembrane-covered lesion extending to the molar region on the alveolar crest in the right mandible. Panoramic radiography showed irregular bone destruction behind the left mandibular canine tooth.

Results: Both two patients were referred to the ENT department with suspicion of malignancy. Histopathological examination revealed squamous cell carcinoma.

Conclusion: Oral Diagnosis and Radiology specialists have an important role in the diagnosis of malignancies of oral and maxillofacial region. Oral findings and radiological features of oral cancers guide the physician towards accurate diagnosis.

Keywords: Cone beam computed tomography, squamos cell carcinoma

SS15

DİŞ HEKİMLİĞİ ÖĞRENCİLERİNİN ORAL KANSERLER HAKKINDAKİ FARKINDALIK DÜZEYİNİN DEĞERLENDİRİLMESİ

Ozan YENİDÜNYA, Cansu Gül KOCA

Uşak Üniversitesi Diş Hekimliği Fakültesi, Ağız Diş Ve Çene Cerrahisi A.B.D.

Özet

Giriş-Amaç: Oral kanser insidansının gelişmekte olan ülkeler başta olmak üzere çoğu ülkede zaman içinde arttığı görülmektedir. Oral kanserler en sık görülen yedinci kanser türü olmakla birlikte, ciddi anlamda yüksek mortalite oranına sahiptir. Bu nedenle diş hekimlerinin oral kanserler hakkındaki farkındalığı önemli bir konudur. Çalışmamızın amacı Ağız, Diş ve Çene Cerrahisi pratik staj eğitiminin, Uşak Üniversitesi Diş Hekimliği Fakültesi 4. Sınıf öğrencilerinin oral kanserler hakkındaki farkındalıkları üzerine olan etkisini değerlendirmektir.

Gereç-Yöntem: Bu çalışmaya Ağız Hastalıkları teorik eğitimini almış olan toplamda 55 diş hekimliği 4. sınıf öğrencisi dahil edilmiştir. Oral kanserlerin farkındalık anketi; risk faktörleri, diagnostik prosedürleri ve klinik prosedürler olmak üzere 3 ana başlık altında 13 sorudan oluşmaktadır. Çalışmanın istatistiksel analizi için NCSS programı kullanılmıştır.

Bulgular: Farkındalık anketine katılan 32 öğrenci (%58,2) henüz Ağız Diş ve Çene Cerrahisi stajını tamamlamamış olup, 23 (%41,8) öğrenci ise stajı tamamlamıştır. Staj tamamlama ile ''Oral kanser öncül lezyonu hangisidir'' ve ''Beslenme alışkanlıkları ile oral kanser arasında ilişki var mıdır?'' sorularına doğru yanıt verme arasında istatistiksel olarak anlamlı bir ilişki olduğu görülmüştür ($p<0.05$). Öğrencilerin tamamının 'UV ışınların kanser oluşumu üzerine etkisi var mıdır?'' sorusunu doğru cevaplamıştır.

Tartışma-Sonuç: Bu çalışma ile görülmüştür ki, pratik ve teorik eğitimin birlikte verilme metodu oral kanserlerin farkındalığı hakkında büyük önem taşımaktadır.

Anahtar Kelimeler: Oral kanserler, diş hekimliği eğitimi, oral kanser farkındalığı

EVALUATING ORAL CANCER AWARENESS AMONG UŞAK UNIVERSITY DENTISTRY STUDENTS

Ozan YENIDUNYA, Cansu GUL KOCA

Usak Unıversty Faculty Of Dentıstry, Departmant Of Oral And Maxıllofacıal Surgery

Objectives: The incidence of oral cancer has increased over time in most countries, particularly in developing countries. Oral cancers are the seventh most common cancer, and have a significantly high mortality rate. Therefore, oral cancer awareness of dentists is an important issue. The aim of this study was to evaluate the effect of Oral and Maxillofacial Surgery clinical internship on the oral cancer awareness of fourth-grade students in Uşak University Faculty of Dentistry cancers.

Materials-Methods: A total of 55 fourth grade students who have received theoretical training in Oral Diseases were included in this study. Questionnaire of oral cancer awareness consists of 13 questions under 3 titles including risk factors, diagnostic procedures and clinical procedures. NCSS program was used for statistical analysis of the study.

Results: 32 students (58.2%) who participated in the questionnaire of oral cancer awareness have not completed their Oral and Maxillofacial Surgery clinical internship, and 23 (41.8%) students have completed clinical internship. There was a significant relation between completing the clinical internship and correct answers to the questions ''Which is the precursor lesion of oral cancers'' and ''Is there a relationship between nutritional habits and oral cancer?'' ($p<0.05$). All of the students answered correctly the question ''Does UV have an effect on cancer formation?''.

Conclusions: In this study, it was seen that the method of co-ordination of practical and theoretical education is of vital importance about awareness of oral cancers.

Keywords: Oral cancers, education of dentistry, oral cancer awareness

SS16

STAJYER DİŞ HEKİMLERİNİN AĞIZ KANSERLERİNİN ERKEN TEŞHİSİNDEKİ BİLGİSİ VE FARKINDALIĞI

Ayça KURT

Recep Tayyip Erdoğan Üniversitesi, Diş Hekimliği Fakültesi, Pedodonti Anabilim Dalı

Giriş-Amaç: Ağız kanserlerinin erken teşhisinde, diş hekimleri kritik rol oynamaktadır. Bu çalışmanın amacı, Recep Tayyip Erdoğan Üniversitesi Diş Hekimliği Fakültesi'ndeki stajyer diş hekimlerinin ağız kanserinin önlenmesi ve erken tespiti konusundaki bilgi ve farkındalıklarının araştırılmasıdır.

Gereç-Yöntem: Çalışmanın anket soruları, daha önce geliştirilen ölçekler kullanılarak oluşturuldu ve stajyer diş hekimlerinin ağız kanseri ile ilgili uygulamalarını, hastalardaki risk faktörlerinin taranmasını ve ağız kanseri eğitimine ilişkin görüşlerini değerlendirmek üzere belirlendi. Elde edilen verilerin istatistiksel analizi, IBM SPSS V23 kullanılarak gerçekleştirildi. Anlamlılık düzeyi $p < 0.05$ olarak belirlendi.

Bulgular: Ankete toplam 100 katılımcı dahil edildi; bunların% 53' ü 4. sınıf öğrencisi, % 47' si 5. sınıf öğrencisiydi. Katılımcıların % 41'i lisans eğitimini yetersiz olarak değerlendirdi. Daha önce ağız kanseri konusu ile ilgili eğitim etkinliğine katılma durumuna göre, dişsiz hastalar için önermelere katılma durumları farklılık gösterdi ($p < 0.05$). İlk randevuda ağız kanseri muayenesi yaparım diyenlerin oranı eğitim alanlarda %54,5 iken, eğitim almayanlarda %34,3 olarak tespit edildi.

Tartışma-Sonuç: Diş hekimleri ağız kanseri muayenesi yapmaya teşvik edilmelidir. Diş hekimlerinin hastalarına bu hizmetleri verebilmeleri için, lisans eğitimi ve sürekli eğitim programlarının bir parçası olarak ağız kanseri risk faktörlerinin saptanması ve önlenmesi ile ilgili gerekli düzenlemeler yapılmalıdır.

Anahtar Kelimeler: Ağız kanseri, erken teşhis, önleme, farkındalık, anket

ORAL CANCER EARLY DETECTION KNOWLEDGE AND AWARENESS OF DENTISTRY STUDENTS

Ayça KURT

Recep Tayyip Erdoğan University, Faculty of Dentistry, Department of Pedodontics

Objectives: Dentists play a critical role in the early detection of oral cancer. The aim of this study was to investigate the knowledge and awareness of dentistry students in Recep Tayyip Erdoğan University, Faculty of Dentistry, regarding prevention and early detection of oral cancer.

Materials-Methods: The questions of the questionnaire were created using previously developed scales and was designated to evaluate dentistry students' practices about oral cancer, the screening for risk factors in patients and opinions about their education in oral cancer. Statistical analysis of obtained data was carried out with the use of the IBM SPSS V23. The significance level was determined as $p<0.05$.

Results: A total of 100 participants included to the questionnaire; 53% of those were 4th year student, 47% were 5th year student. Besides, 41% of the participants rated their undergraduate training as poor. According to the status of participating in any activity related to oral cancer before, the status of approving the propositions for toothless patients differed ($p < 0.05$). The rate of those who said that they would do an oral cancer examination at the first appointment was 54.5% in those who received an education, and 34.3% in those who did not.

Conclusion: Dentists should be encouraged to perform oral cancer examination. Necessary regulations as a part of both undergraduate training and continuing education programs about detection and prevention of the oral cancer risk factors should be carried out in order to dentists can provide these services to their patients.

Keywords: Oral cancer, early detection, prevention, awareness, questionnare

SS17

DİL KANSERLERİ: TEK MERKEZ DENEYİMİ

Sinem KANTARCIOĞLU COŞKUN

Düzce Üniversitesi Tıp Fakültesi, Tıbbi Patoloji

Giriş: Oral kavite kanserleri hem gelişmiş, hem de gelişmekte olan ülkelerde sıklıkla görülmektedir. Dil, intaoral kanserler arasında en sık görülen yerleşim yerlerinden biridir. Tanı ve tedavide kolaylık sağlaması için dil iki anatomik bölümde incelenir: Mobil dil (ön üçte-ikisi) ve dil kökü (arka üçte biri). Skuamöz hücreli karsinomlar dilde görülen kanserler arasında en sık histolojik tip olsa da diğer epitelyal tümörler, sarkomlar ve lenfomalar da izlenebilir. Bu çalışmada, merkezimizde tanı almış dil malignitelerini sunmayı amaçladık.

Gereç ve Yöntem: Primer olarak dilde yerleşen 15 malign olgu çalışmaya dahil edildi. Tüm olgular Düzce Üniversitesi Tıp Fakültesi Patoloji Departmanı arşivlerinden alındı. Parafine gömülü tümör dokularından elde edilen Hematoksilen&Eozin boyalı kesitler retrospektif olarak değerlendirildi.

Bulgular: 15 olgunun 11'i (%73,33) skuamöz hücreli karsinom olup 3 (%20) olgu lenfoid malignite ve 1 (%6,66) olgu Kaposi sarkomuydu. 3 lenfoid malignite olan hasta da B hücreli Non-Hodgkin lenfomaydı. 4 olguda tümör dil kökü yerleşimliydi. 15 olgunun 13'ü erkekti. Hasta yaşları 44 ile 91 arasında olup, median yaş 67 olarak hesaplandı.

Tartışma: Skuamöz hücreli karsinomlar oral kavite ve dil kanserlerinin büyük çoğunluğunu oluşturur. Erkekleri kadınlara göre daha çok etkiler. Dil kanserleri çoğunlukla yaşamın 5. dekatından sonra ortaya çıkar. Dilde malign lenfoma ve Kaposi sarkomu nadir tümörlerdir, bundan dolayı tanı koymak zorlayıcı olabilir. Bu tümörler oral kavite ve dildeki epitelyal olmayan neoplazileri değerlendiriken akılda tutulmalıdır.

Anahtar Kelimeler: Dil, skuamöz hücreli karsinom, lenfoma, sarcoma

TONGUE CANCER: A SINGLE-CENTER EXPERIENCE

Sinem KANTARCIOGLU COSKUN

Duzce University, School of Medicine, Pathology Department

Tongue cancer: A single-center experience Objectives: Oral cavity cancers tend to be frequent in both developing countries and the developed world. The tongue is one of the most common sites for intraoral malignancies. For diagnosis and treatment, the tongue is evaluated in two anatomic parts: The mobile tongue (front two-thirds of tongue) and the base of the tongue (back third of tongue). Although squamous cell carcinomas are the most frequent histological type that occurs in the tongue, other epithelial tumors, sarcomas, and lymphomas can be seen.

Materials-Methods: A total of 15 malignant cases, primarily located in the tongue included in the study. All cases recruited from the archives of the Pathology Department Duzce University, School of Medicine. Hematoxylin and eosin-stained slides were prepared from paraffin-embedded tumor tissues, evaluated retrospectively.

Results: 11 of 15 cases (73,33%) were squamous cell carcinoma, 3 (20%) cases were lymphoid malignancies, and 1 (6,66%) was Kaposi sarcoma. All three of the lymphoid malignancies were B cell originated Non-Hodgkin lymphomas. In 4 cases, tumors were located in the base of the tongue. 13 of 15 cases were male patients. Patients' ages were between 44-91, with median age 67.

Conclusions: Squamous cell carcinomas constitute the majority of oral and tongue cancers, affects men more than women. Tongue malignancies mostly occur after the 5th decade of life. Malignant lymphoma and Kaposi sarcoma of the tongue are rare neoplasms, and because of this rarity, the diagnosis can be challenging. They should be kept in mind, especially evaluating non-epithelial tumors in the oral cavity and tongue.

Keywords Tongue, squamous cell carcinoma, lymphoma, sarcoma

SS18

YOUTUBE'DAKİ AĞIZ KANSERİ İLE İLGİLİ VİDEOLARIN İNCELENMESİ

Kübra TAKA, Nuray BAĞCI, İlkay PEKER

Gazi Üniversitesi Diş Hekimliği Fakültesi, Ağız, Diş ve Çene Radyolojisi

Giriş-Amaç: Günümüzde bilgi teknolojilerindeki gelişmeler sayesinde internet ortamı sağlık için önemli bir bilgi kaynağı haline gelmiştir. YouTube sağlık alanında bilgi edinme amacıyla yaygın olarak kullanılan bir video paylaşım platformudur. Bu çalışmanın amacı, YouTube'da bulunan 'ağız kanseri' hakkındaki videoların yararlılığını değerlendirmektir.

Gereç-Yöntem: 'Ağız kanseri' kelimesi ile Türkçe olarak YouTube videolarında arama yapıldı. Bulunan ilk 200 video içerisinden bir kısmı çeşitli nedenlerle elenerek, 81'I seçildi ve değerlendirildi. Videoların içeriği, ağız kanserinin risk faktörleri (sigara, alkol, gün ışığı ve insan papilloma virüsü=HPV), erken belirtileri (ülser/yara, renk değişikliği, şişlik), fotoğrafı, tedavisi ve prognozu gibi bilgilerin bulunması açısından iki araştırmacı tarafından değerlendirildi. Her faktöre bir puan verilerek videoların yararlılığı 0-10 (0-3 az yararlı; 4-7 orta düzeyde yararlı; 8-10 çok yararlı) arasında skorlandı. Videoların kaynağı, süresi ve beğenilme durumu kaydedildi.

Bulgular: Videoların çoğu az yararlı (%63) bulundu, bunu sırasıyla orta düzeyde yararlı (%31) ve çok yararlı (%6) videolar takip etmekteydi. Videoların %39,5'i sağlık çalışanları ve hastaneler, %38,3'ü televizyon kanalları veya haber ajansları, %21'i internet siteleri ve %1,2'si bireysel kullanıcılar tarafından yüklenmişti. Videoların süresi 4-23 dakika arasında değişmekteydi. Az yararlı videoların çoğunun (%46) sağlık çalışanları veya hastaneler, çok yararlı videoların çoğunun (%40) televizyon kanalları tarafından yüklenmesi dikkat çekiciydi. En fazla beğenilen videolar orta düzeyde yararlı videolardı.

Sonuç: İncelenen videoların çoğunlukla az yararlı olduğu belirlendi. Sağlık kuruluşları ve akademik kurumlar, internet ortamında daha fazla oranda yararlı ve sistematik videolar yükleyerek ağız kanseri hakkında toplumu bilgilendirmeli ve farkındalık yaratmaya çalışmalıdırlar.

Anahtar Kelimeler: Ağız kanseri, video, YouTube

INVESTIGATION OF YOUTUBE VIDEOS RELATED WITH ORAL CANCER

Kübra TAKA, Nuray BAGCI, Ilkay PEKER

Gazi Üniversitesi Diş Hekimliği Fakültesi, Ağız, Diş ve Çene Radyolojisi Anabilim Dalı

Introduction-Aim: Today, due to the developments in information technologies, internet has become an important source of information for health. YouTube is a widely used video sharing platform for health information. The aim of this study is to assess the usefulness of videos about 'oral cancer' available on YouTube.

Material-Method: The word 'oral cancer ' was searched in Turkish on YouTube videos. Some of the first 200 videos were eliminated for various reasons and 81 were selected and evaluated. Of the first 200 videos found and selected for various reasons, 81 videos were evaluated. The contents of the videos were evaluated by two researchers in terms of information such as risk factors of oral cancer (cigarette, alcohol, sunlight and human papilloma virus=HPV), early symptoms (ulcer / wound, discoloration, swelling), photography, treatment and prognosis. The usefulness of the videos was scored between 0-10 (0-3 less useful; 4-7 moderately useful; 8-10 very useful), with each factor given one point. The source, duration and liking status of the videos were recorded.

Results: Most of the videos were found to be less useful (63%), followed by moderately useful (31%) and very useful (6%) videos, respectively. Of 39,5% videos were uploaded by health workers and hospitals, 38,3% by television channels or news agencies, 21% by internet sites and 1,2% by individual users. The duration of the videos ranged from 4-23 minutes. It was interesting that most of the less useful videos (46%) were uploaded by health workers or hospitals, while most of the very useful videos (40%) were uploaded by television channels. The most liked videos were moderately useful videos.

Conclusion: The examined videos were mostly found to be less useful. Health organizations and academic institutions should try to inform and raise awareness about oral cancer by uploading more useful and systematic videos on the internet.

Keywords: Oral cancer, video, YouTube

SS20

ÇENE OSTEOSARKOMU: OLGU SUNUMU

Ayşe Gül ÖNER TALMAÇ[1], Alaettin KOÇ[1], Serap KESKİN TUNÇ[2]

[1]Yüzüncü Yıl Üniversitesi, Ağız, Diş ve Çene Radyolojisi

[2]Yüzüncü Yıl Üniversitesi, Ağız, Diş ve Çene Cerrahisi

Amaç: 25 yaşındaki erkek hastanın osteosarkom vakasının sunumu amaçlanmıştır.

Olgu Tanımlaması: Hasta dişetlerinde kanama ve ağrı şikayetleri ile kliniğimize başvurdu. Hastanın klinik olarak maxilla sol bölgede 21 ile 24 numaralı dişler arasında sert şişlik mevcuttu.

Bulgular: Sert şişliğin bulunduğu bölgedeki dişetinde eritem ve inflamasyon gözlendi. Hastanın preoperatif alınan panoramik radyografisinde 22 nolu dişin lamina durasında irreguler genişleme izlendi. Ayrıca tomografi görüntülerinde ilgili bölgede düzensiz sınırlı radyolüsens alan ve patolojik fraktür izlendi. Hasta ağız diş ve çene cerrahisi kliniğine yönlendirildi, hastadan alınan insizyonel biyopsi sonucu osteosarkom tanısı konuldu.

Sonuç: İlgili bölge rezeke edildi, rekürrens ihtimali açısından takibe alındı.

Anahtar Kelimeler: Osteosarkom, çene kemiği, maksilla

AIM: WE AIMED TO REPORT A 25-YEAR-OLD MALE PATIENT WITH OSTEOSARCOMA

Ayse Gul ONER TALMAC[1], Alaettin KOC[1], Serap KESKIN TUNC[2]

[1]Van Yuzuncu Yıl University Faculty of Dentistry, Department of Oral and Maxillofasial Radiology, Van, Turkey

[2]Van Yuzuncu Yıl University Faculty of Dentistry, Department of Oral and Maxillofasial Surgery, Van, Turkey

Case Description: The patient applied to our clinic with complaints of bleeding and pain in the gums. Clinically, there was a firm swelling between 21 and 24 teeth in the left maxilla.

Results: Erythema and inflammation were observed in the gingiva in the region of hard swelling. Preoperative panoramic radiography of the patient showed irregular enlargement of the lamina dura of tooth 22. In the region of lesion, irregular confined radiolucent area and pathological fracture were observed on cone beam computed tomography images. The patient was referred to the oral and maxillofacial surgery clinic and diagnosed as osteosarcoma after incisional biopsy.

Conclusion: The region with lesion was resected and the patient will be followed for possibility of recurrence.

Keywords: Osteosarcoma, jawbone, maxilla

SS21

BİSFOSFONAT KULLANAN HASTALARDA KONİK IŞINLI BİLGİSAYARLI TOMOGRAFİ GÖRÜNTÜLERİNİN FRAKTAL BOYUT DEĞERLENDİRMESİ

Neşe İSPEKTER[1], Fatma AVCI[1], Serkan YILMAZ[1], Meryem ETÖZ[2]

[1]Erciyes Üniversitesi Diş Hekimliği Fakültesi, Ağız Diş ve Çene Radyolojisi Anabilim Dalı

[2]Erciyes Üniversitesi Diş Hekimliği Fakültesi

Amaç: Bifosfonatlar osteoporoz, multiple myelom, paget hastalığı, metastatik kanserler gibi hastalıkların tedavisinde reçete edilen ilaçlardır. Fraktal analiz alveoler kemik mineral içeriğindeki değişiklikleri dental radyograflarla tespit etmek için potansiyel bir yol sunan matematiksel bir ölçüm tekniğidir. Çalışmanın amacı, bifosfonat kullanan hastaların çene kemiklerindeki trabekülasyon değişikliğini fraktal analiz metoduyla değerlendirmektir.

Gereç-Yöntem: Çalışmamız bölümümüze çeşitli dental şikayetlerle başvuran ve Konik Işınlı Bilgisayarlı Tomografi (KIBT) alınmış, radyografik ve klinik verileri kayıtlı 30 bifosfonat kullanan hasta ve 30 kontrol grubu hastası toplam 60 hasta ile retrospektif olarak yürütüldü. Kullanılan KIBT görüntüleri NewTom (Newtom5G, QR, Verona, Italy) cihazı ile alınmıştı. Fraktal analiz Image J v 1.52 programı ile yapıldı ve Fraktal Boyut (FB) değerlerine ulaşıldı. Analizin yapıldığı ilgili alanlar (İA) manuel olarak seçildi.

Bulgular: Çalışmamızda 38 kadın ve 22 erkek toplam 60 hastadan elde edilen FB verileri kullanıldı. Non-parametrik testlerden Mann Whitney U testine göre İA2 ve İA3 FB değerlerinin dağılımında istatistiksel olarak anlamlı fark bulundu. Hasta grubu kategorisindeki İA2 (p=0.006) ve İA3 (p=0.019) dağılımı, kontrol grubu kategoriden daha yüksekti. Hasta grubunda İA 1'in FB değer ortalamasının (1.21±0.12) kontrol grubundan (1.14±0.17) daha yüksek olduğu bulundu ancak fark anlamlı değildi

Sonuç: Bu çalışmada yapılan FB değerlendirmeleri ve verilerin istatistiksel analizleri sonucunda bifosfonat kullanan hastalarda FB değeri, kontrol grubuna göre daha yüksek bulunmuştur. Yüksek FB değeri kemik trabekülasyon yoğunluğunu ve kompleks trabeküler mimariyi gösterir.

Anahtar Kelimeler: Bifosfonat, fraktal analiz, KIBT

FRACTAL DIMENSION EVALUATION OF CONE BEAM COMPUTED TOMOGRAPHY IN PATIENTS USING BISPHOSPHONATE

Neşe ISPEKTER[1], Fatma AVCI[1], Serkan YILMAZ[1], Meryem ETOZ[2]

[1]Department of Oral and Maxillofacial Radiology, Faculty of Dentistry, Erciyes University, Kayseri, Turkey.

[2]Faculty of Dentistry, Erciyes University

Aim: Bisphosphonates are prescribed for the treatment of osteoporosis, multiple myeloma, Paget's disease, metastatic cancers. Fractal analysis is a mathematical method which provides a potential way to detect changes in alveolar bone mineral content by dental radiographs. The aim of this study was to evaluate trabeculation changes in the jaw bones of patients using bisphosphonates via fractal analysis method.

Materials and Methods: Our study was carried out retrospectively with 60 patients, using bisphosphonates and 30 being the control group, whose radiographic and clinical data have been recorded. The patients were admitted to our department with various dental complaints and their Cone Beam Tomography (CBCT) images were already taken with NewTom. Fractal analysis was performed using Image J program and Fractal dimension (FD) values were calculated. The region of interesting (ROI) were selected manually.

Results: ROI1, ROI2, ROI3 parameters were not normally distribute in both groups. Statistically significant difference was found in the distribution of FD values of ROI2 and ROI3 according to Mann Whitney U test. Distribution of ROI2 (p = 0.006) and ROI3 (p = 0.019) in the patient group was higher than the control group. Values of ROI1(1.21±0.12) were found higher in patients who use bisphosphonates compared to the control group (1.14±0.17); however difference was not significant.

Conclusions: In this study as a result of the FD evaluations and statistical analysis of the data, the FD value was found to be higher in patients receiving bisphosphonates than the control group. The higher FD values indicates the bone trabeculation density and the complex trabecular architecture.

Keywords: Bisphosphonate, CBCT, fractal analysis,

SS22

LEZYON GÖRÜNTÜLEMEDE OPTİK DİAGNOSTİK SİSTEMLER VE ORAL MALİNİTELERİN ERKEN TANISINDA OPTİC KOHERENCE TOMOGRAFİ

Adem PEKİNCE, Kader AZLAĞ PEKİNCE

Karabük Üniversitesi Diş Hekimliği Fakültesi, Ağız Diş ve Çene Radyolojisi Anabilimdalı

Giriş-Amaç: Oral malinitelerin insidansındaki artış ve geç evrelerde tespiti küresel bir sağlık sorunu haline gelmiştir. Güncel olarak, 2018 yılında dünya çapındaki kanser verileri istatistiklerine göre, oral kanserler yeni teşhis edilen vakalar içinde erkeklerde 11. ve kadınlarda 19. sıradadır. Tütün ve alkol kullanımının risk faktörlerinin başında gelen oral kanserler Asya 'da 6. sıradaki en sık görülen malinitelerdir.

Günümüzde, doku tanısında altın standart histopatolojik analiz metodudur. Optik tanı yöntemleri ise doku tanısı için yararlı ve yardımcı metotlardır. Biyopsi incelemesiyle ile elde edilen bilgilere benzer veriler sağlayabilen optik tanı yöntemlerinin; non-invaziv olmaları, anlık görüntü sağlamaları ve hastalar için daha kabul edilebilir olmaları gibi avantajları da söz konusudur. Baş ve boyun lezyonlarını tespit etmek için kullanılan en yaygın optik biyopsi teknikleri; elastic scattering spectroscopy, mikroendoskopi, narrow band görüntüleme, floresans görüntüleme ve optik koherens tomografi olarak sayılabilir.

Optik tanı sistemlerinden klinisyenlerin daha fazla faydalanabilmeleri için bu sistemlerin; çeşitlerinin, çalışma prensiplerinin, avantaj ve dezavantajlarının bilinmesi gerekir. Bu literatür incelemesinde optik diagnostik sistemlerin kullanım özellikleri değerlendirilerek özellikle optik koherens tomografinin oral malinitelerde erken teşhis için kullanılabilirliği üstünde durulması amaçlanmıştır.

Gereç-Yöntem: Literatür aramaları PubMed kullanılarak yapılmıştır. Kullanılan arama terimleri (optical coherence tomography) AND (oral OR mouth) AND (dysplasia OR malignancy OR cancer OR carcinoma OR neoplasm OR lesion) idi.

Baş-Boyun Bölgesindeki Lezyonların İncelenmesinde Kullanılan Optik Diagnostik Sistemlerin Tanıtımı

Bulgular: İlk elde ettiğimiz makale sayısı 355 idi. Neticede inceleme ölçütlerimize uyan 25 adet makaleyi çalışmamızda değerlendirdik.

Tartışma-Sonuç: Baş boyun bölgesindeki lezyonların optik tanısında kullanılan sistemler son yıllarda büyük ilgi gören bir konudur ve bu konudaki klinik araştırmalar hızla devam etmektedir. Bu sistemlerin ana avantajı anlık görüntü sağlayabilmeleridir. Bu teknikler hastaların yaşam kalitesini artırma potansiyeline sahiptir ve hasta için en uygun tedavinin seçilmesine yardımcı olabilirler. Lezyonun cerrahi eksizyonu sırasında bu sistemlerin kullanılarak operasyon sınırlarının belirlenmesi nüks oranının azalmasını sağlayabilir. İçinde optik koherens tomografinin de bulunduğu bu sistemlerin yaygın kullanımı lezyonların erken tanısında fayda sağlayacaktır.

Anahtar Kelimeler: Optik diagnostik sistemler, ağız kanserleri, optik koherens tomografi

OPTICAL DIAGNOSTIC SYSTEMS IN LESION IMAGING AND OPTIC COHERENCE TOMOGRAPHY IN EARLY DIAGNOSIS OF ORAL MALIGNANCIES

Adem PEKINCE, Kader AZLAG PEKINCE

[1]Department of Oral Diagnosis and Radiology Karabuk University Faculty of Dentistry Karabuk, Turkey

Introduction-Aim: The increase in the incidence of oral malignancies and its detection in the late stages has become a global health problem. Currently, according to cancer data statistics worldwide in 2018, oral cancers rank 11th among males and 19th among females in newly diagnosed cases. Oral cancers, which are among the risk factors of tobacco and alcohol use, are the 6th most common malignancies in Asia.

Today, the gold standard in tissue diagnosis is the histopathological analysis method. Optical diagnostic methods are useful and helpful methods for tissue diagnosis. Optical diagnostic methods that can provide data similar to the information obtained by biopsy examination; They also have advantages such as being non-invasive, providing real-time images and being more acceptable for patients. The most common optical biopsy techniques used to detect head and neck lesions are; elastic scattering spectroscopy, microendoscopy, narrow band imaging, fluorescence imaging and optical coherence tomography.

In order for clinicians to benefit more from optical diagnosis systems, these systems; varieties, working principles, advantages and disadvantages should be known. In this literature review, it was aimed to evaluate the usefulness of optical diagnostics systems, especially the usefulness of optical coherence tomography for early diagnosis in oral malignancies.

Materials and Methods: Literature searches were made using PubMed. The search terms used were (optical coherence tomography) AND (oral OR mouth) AND (dysplasia OR malignancy OR cancer OR carcinoma OR neoplasm OR lesion).

Results: The number of articles we first obtained was 355. As a result, we evaluated 25 articles that met our review criteria in our study.

Discussion-Conclusion: Systems used in the optical diagnosis of lesions in the head and neck region have been of great interest in recent years. And clinical research on this subject continues rapidly. The main advantage of these systems is that they can provide real-time images. These techniques have the potential to improve patients' quality of life and can help select the most appropriate treatment for the patient. The determination of the operation lines by using these systems during the surgical excision of the lesion may decrease the recurrence rate. Widespread use of these systems, including optical coherence tomography, will be helpful in early diagnosis of lesions.

Keywords: Oral cancer, optical diagnostic systems, optical coherence tomography

SS23

MARMARA ÜNİVERSİTESİ DİŞ HEKİMLİĞİ FAKÜLTESİ ÖĞRENCİLERİ ARASINDA SİGARA BIRAKMA DANIŞMANLIĞI KONUSUNDA TÜTÜN KULLANIM TUTUMLARI, BİLGİ VE ALGILARI İLE İLGİLİ ANKET ÇALIŞMASI

Gözde YILMAZ, Gaye KESER, Filiz NAMDAR PEKİNER

Marmara Üniversitesi Diş Hekimliği Fakültesi, Ağız, Diş ve Çene Radyolojisi

Giriş-Amaç: Sigara kullanımı periodontal hastalıklar, malign bozukluklar ve ağız kanserleri olmak üzere birçok oral durum için önemli bir risk faktörü olarak kabul edilmektedir. Bu anlamda sigarayı bırakma konusunda diş hekimleri tarafından uygulanan sağlık stratejileri etkili olabilir. Bu çalışmanın amacı Marmara Üniversitesi Diş Hekimliği Fakültesi öğrencilerinin sigara bırakma danışmanlığı konusunda tütün kullanım tutumlarının, bilgi ve algılarının yapılan anket ile değerlendirilmesidir.

Gereç-Yöntem: Çalışmamıza Marmara Üniversitesi Diş Hekimliği Fakültesi'nde eğitim gören 107 3. sınıf , 93 4. sınıf ve 109 5. sınıf olmak üzere toplam 309 öğrenci hazırladığımız 20 sorudan oluşan anketi cevaplandırmışlardır. Bu anket ile öğrencilerin tütün ve tütün ürünleri kullanımı ile ilgili tutumları ve farkındalıkları değerlendirilmiştir.

Bulgular: Çalışmamıza dahil edilen 309 katılımcının 107'si 3. sınıf, 93'ü 4. sınıf, 109'u ise 5. sınıf öğrencisi olarak bulgulanmıştır. Bunun yanısıra katılımcı öğrencilerin %33' ü erkek, %66'sı ise kadın olarak saptanmıştır. Yapılan istatistiksel analizler öğrencilerin çoğunun toplum için rol model olduklarının farkında olduğunu ve sigarayı bırakma danışmanlığı konusunda eğitim almaları gerektiğini bildiklerini gösterdi. Ancak istatistiksel analizler, öğrencilerin sadece %7'sinin bu konuda resmi eğitim aldıklarını göstermiştir.

Tartışma-Sonuç: Çalışmamızın sonuçlarına göre diş hekimliği öğrencileri tütünün zararlı etkilerinin farkında olsalar da, sigarayı önleme ve kontrol konusunda eğitim eksikliği bulunmaktadır.

Anahtar Kelimeler: Tütün kullanımı, ağız kanseri, periodontal hastalıklar, anket

QUESTIONNAIRE STUDY ON TOBACCO USAGE ATTITUDES, KNOWLEDGE AND PERCEPTIONS ON SMOKING CESSATION COUNSELING AMONG MARMARA UNIVERSITY FACULTY OF DENTISTRY STUDENTS

Gözde YILMAZ, Gaye KESER, Filiz NAMDAR PEKINER

Marmara University Faculty of Dentistry, Oral and Maxillofacial Radiology Department, Istanbul, Turkey

Objectives: Smoking is recognized as an important risk factor for several diseases and disorders and main modifiable factor for many oral conditions, including periodontal disease, malignant disorders and oral cancer. The aim of this study is to evaluate the tobacco use attitudes, knowledge and perceptions of Marmara University Faculty of Dentistry students about smoking cessation counseling with a survey.

Materials-Methods: A total of 309 students, 107 3rd grade, 93 4th grade, and 109 5th grade studying at Marmara University Faculty of Dentistry answered our questionnaire. With this survey, students' attitudes and awareness of tobacco and tobacco products were evaluated.

Results: Of the 309 participants included in our study, 107 were found to be 3rd grade, 93 were 4th grade, and 109 were 5th grade. In addition, 33% of the participant students were male and 66% were female. Statistical analysis showed that most students are aware that they are role models for society and know that they should be trained in smoking cessation counseling. However, statistical analysis has shown that only 7% of students receive formal education in this regard.

Conclusions: According to the results of our study, although dentistry students are aware of the harmful effects of tobacco, there is a lack of training in smoking prevention and control.

Keywords: Tobacco use, oral cancer, periodontal diseases, questionnaire.

SS24

ORAL SKUAMÖZ HÜCRELİ KARSİNOMLARIN TEŞHİSİ: VAKA SERİSİ

Hande SAĞLAM[1], Fatma AKKOCA KAPLAN[1], İbrahim Şevki BAYRAKDAR[1], Mustafa Fuat AÇIKALIN[2], Zeynep ÖZGÜL[2], Esin ŞENSOY[2], Büşra HAYIT[2]

[1]Osmangazi Üniversitesi Diş Hekimlği Fakültesi, Ağız Diş Ve Çene Radyolojisi

[2]Osmangazi Üniversitesi Tıp Fakültesi, Patoloji Anabilim Dalı

Giriş-Amaç: Oral kavite kanserlerinin etyolojisinde kötü ağız hijyeni, sigara ve alkol tüketimi büyük rol oynar. Skuamöz hücreli karsinom skuamöz epitelden kaynaklanır ve tüm oral kavite karsinomlarının %90'dan fazlasını oluşturmaktadır. Erkeklerde kadınlardan daha fazla görülmekle birlikte, genellikle orta yaş ve üzerinde yaygındır. Bu çalışmanın amacı kliniğimize uzun süredir geçmeyen ağız yaraları nedeniyle başvuran dört hastanın klinik değerlendirmesi ve tanı sürecini sunmaktır.

Olgu Tanımlaması: Klinik muayene ve anamnez değerlendirilmesi yapılan hastaların ağız lezyonları toluidin mavisi yardımıyla boyandı. Boyama sonrası ilgili lezyon alanlarından fırça ve punch biyopsisi alındı. Biyopsi materyalleri patoloji anabilim dalına gönderildi.

Bulgular: Vaka-1: 68 yaşında kadın hasta, dil altındaki ağrılı yara için başvurmuştur. Klinik olarak sağ dil altı bölgesinde ve alveolar mukoza bölgesinde hipertrofik lezyon alanı gözlendi.

Vaka-2: 73 yaşında kadın hasta, ağız içindeki sert kitleden şikayetçi olarak başvurdu. Klinik olarak sol mandibula kret ve alveolar mukoza bölgesinde ülserovegetan kitle izlendi.

Vaka-3: 58 yaşında kadın hasta, dilinin yan tarafında 2 yıldan uzun süren, ağrılı yaradan şikayetçi olarak başvurdu. Klinik olarak dilin sağ lateral tarafında, granüler görünümlü beyaz lezyon alanı izlendi.

Vaka-4: 65 yaşında kadın hasta, yanakta uzun süredir devam eden yara için başvurmuştur. Klinik olarak yanak mukozasında, içinde eritem ve ülsere alan barındıran hiperplastik granüler lezyon alanı gözlendi.

İlgili lezyon alanlarından fırça ve punch biyopsisi alındı. Lezyonlar in situ skuamöz hücreli karsinom, İyi-orta derecede diferansiye skuamöz hücreli karsinom, Önemi belirlenemeyen atipik skuamöz hücreler olarak sonuçlandı.

Tartışma-Sonuç: Anamnez bulgularının değerlendirilmesi, klinik muayene ve laboratuvar incelemeleri ve erken evre lezyonların teşhisinde oldukça önemlidir. Diş hekimleri bu tip lezyonlarının klinik değerlendirmesinde önemli rol oynamaktadır.

Anahtar Kelimeler: Oral kanser, skuamöz hücreli karsinom, punch biyopsi

DIAGNOSIS OF ORAL SCUAMOUS CELL CARCINOMES: CASE SERIES

Hande SAĞLAM[1], Fatma AKKOCA KAPLAN[1], Ibrahim Sevki BAYRAKDAR[1],Mustafa ACIKALIN[2], Zeynep OZGUL[2], Esin SENSOY[2], Büşra HAYIT[2]

[1]Eskisehir Osmangazi University, Faculty of Dentistry, Department of Dentomaxillofacial Radiology, Eskisehir-Turkey

[2]Eskisehir Osmangazi University, Faculty of Medicine, Department of Pathology, Eskisehir-Turkey

Objectives: Poor oral hygiene, smoking and alcohol consumption play a major role in the etiology of oral cavity cancers. Squamous cell carcinoma originates from the squamous epithelium and accounts for more than 90% of all oral cavity carcinomas. Although it is more common in men than in women, it is generally common in middle age and older. The aim of this study is to present the clinical evaluation and diagnostic process of four patients who applied to our clinic for long-term mouth sores.

Case Description: Mouth lesions of the patients who underwent clinical examination and anamnesis evaluation were stained with the help of toluidine blue. After painting, brush and punch biopsy was taken from the relevant lesion areas. Biopsy materials were sent to the department of pathology.

Results: Case-1: A 68-year-old woman applied for a painful wound under the tongue. Clinically, hypertrophic lesion area was observed in the right sublingual region and in the alveolar mucosa region.

Case-2: A 73-year-old female patient applied as a complaint about the hard mass in the mouth. Clinically, the left mandible crest and ulcerovegetant mass were observed in the alveolar mucosa region.

Case-3: A 58-year-old woman presented with a painful wound on the side of her tongue, lasting more than 2 years. Clinically, a white lesion area with a granular appearance was observed on the right lateral side of the tongue.

Case-4: A 65-year-old female patient applied for a long-lasting wound on the cheek. Clinically, a hyperplastic granular lesion area was observed on the cheek mucosa, containing erythema and ulcer area.

Brush and punch biopsy was taken from the relevant lesion areas. The lesions resulted as in situ squamous cell carcinoma, Well-moderately differentiated squamous cell carcinoma, atypical squamous cells of undetermined significance.

Conclusions: Evaluation of anamnesis findings is very important in clinical examination and laboratory examinations and diagnosis of early-stage lesions. Dentists play an important role in the clinical evaluation of this type of lesions.

Keywords: Oral cancer, squamous cell carcinoma, punch biopsy

SS25

ORAL KANSER NEDENİYLE MAKSİLLEKTOMİ YAPILAN HASTALARIN REHABİLİTASYONU: VAKA SERİSİ

Emrah SOYLU[1], **Selin ÇELEBİ**[1], İkbal LEBLEBİCİOĞLU KURTULUŞ[2], Kerem KILIÇ[2], Hasan Önder GÜMÜŞ[2]

[1]Erciyes Üniversitesi Diş Hekimliği Fakültesi, Ağız, Diş ve Çene Cerrahisi Anabilim Dalı

[2]Erciyes Üniversitesi Diş Hekimliği Fakültesi, Protetik Diş Tedavisi Anabilim Dalı

Giriş: Üst çeneyi ilgilendiren malign tümörlerin tedavisinde hemi ya da total maksillektomi işlemi uygulanmakta, maksillektomi sonrası hastalar; estetik, fonetik, fonksiyonel ve psikolojik sorunlarla karşı karşıya kalmaktadırlar. Maksillektomi sonrası orofasiyal rekonstrüksiyon maksillofasiyal cerrahlar ve prostodontistler için zorlu bir süreçtir. Maksillektomiden sonra kalan maksiller kemik miktarına bağlı olarak tutuculuk ve stabilite elde etmek zor olabilmektedir. Kemik miktarı dental implant yerleştirilmesi için yetersiz olduğundan proteze tutuculuk sağlamak amacıyla zigomatik kemik gibi daha uzak bölgelere implant yerleştirilerek osteointegrasyon desteğiyle obturatöre retansiyon sağlanabilmektedir. Bu sunumun amacı patolojik nedenlerden dolayı maksillektomi yapılan 3 hastanın zigomatik kemiklerine yerleştirilen dental ve zigomatik implantlar ile rekonstrüksiyonunun ve rehabilitasyonunun sunulmasıdır.

Vaka Raporu: Malign melanom, invaziv squamoz hücreli karsinom ve osteosarkoma nedeni ile hemi ve total maksillektomi yapılan 3 hasta Erciyes Üniversitesi Diş Hekimliği Fakültesi Ağız, Diş ve Çene Cerrahisi Hastanesine dişsizlik, oronasal açıklık, fonksiyon ve fonasyon bozukluğu ile başvurdu.Protetik Diş Tedavisi Anabilim Dalı ile birlikte yapılan klinik ve radyolojik muayeneler sonucunda klasik obtüratörlerin tutuculuğunun yetersiz kalması nedeniyle retansiyon amacıyla zigomatik kemiğe yerleştirilen implantlardan destek alan obtüratörler ile hastaların rehabilite edilmesine karar verildi.Hastalardan birine bilateral zigoma implantı diğerlerine ise tek taraflı zigoma implantı ve dental implant kombinasyonu uygulandı.İmplantların osteointegrasyonunu takiben hastalar uygun anatomik formda obturatörlerin yapılması için Protetik Diş Tedavisi Anabilim Dalına yönlendirilerek implant destekli obtüratörleri yapıldı.

Tartışma: Zigomatik implantlarla ilgili uzun dönem çalışma olmamasına rağmen maksiller defektli hastalarda kullanıldıklarında yüksek başarı oranına sahiptirler. Maksiller obtüratörün retansiyon ve stabilitesine büyük katkı sağladıkları belirtilmiştir. Radyoterapi gibi kemiğin iyileşmesini etkileyen durumlar ya da zigoma implantlarına gelen biyomekanik kuvvetler bu implantların başarısını etkilemektedir. İmplantın abutment bölgesindeki yumuşak dokunun aşırı büyümesi, tümörün nüksetmesi veya tekrarlayan enfeksiyonlar başarısızlığın diğer sebepleridir. Geniş maksillektomi sonrası maksillanın rekonstrüksiyonu için zigoma implantları ile endoosseöz implantların birlikte kullanımının implant sağ kalımını artıran çalışmalar mevcuttur.

Sonuç: Özellikle kaza veya tümörlerden dolayı hemi ya da total maksillektomi yapılmış hastalarda, zigomatik kemiğe uygulanan dental ve/veya zigomatik implantlar alternatif bir tedavi yöntemidir.

Anahtar Kelimeler: Maksillektomi, obturatör, zigoma implantı

REHABILITATION OF PATIENTS UNDERGOING MAXILLECTOMY FOR ORAL CANCER: CASE SERIES

Emrah SOYLU[1], **Selin CELEBI**[1], Ikbal LEBLEBICIOGLU KURTULUS[2], Kerem KILIC[2], Hasan Onder GUMUS[2]

[1]Department of Oral and Maxillofacial Surgery, Erciyes University Faculty of Dentistry, Melikgazi, Kayseri, Turkey

[2]Department of Prosthodontics, Erciyes University Faculty of Dentistry, Melikgazi, Kayseri, Turkey

Introduction: In the treatment of malignant tumors involving the upper jaw, hemi or total maxillectomy procedure is applied, and patients after maxillectomy aesthetic, phonetic, functional and psychological problems. Orofacial reconstruction after maxillectomy is a challenging process for maxillofacial surgeons and prostodontists. It may be difficult to achieve retention and stability depending on the amount of maxillary bone remaining after maxillectomy. Since the amount of bone is insufficient for dental implant placement, retention can be achieved in the obturator with the support of osteointegration by placing implants in more distant areas such as zygomatic bone.

Case Report: 3 patients who underwent hemi and total maxillectomy for malignant melanoma, invasive squamous cell carcinoma and osteosarcoma applied to the Erciyes University Faculty of Dentistry Oral and Maxillofacial Surgery Hospital with toothlessness, oronasal patency, dysfunction and functioning. As a result of the clinical and radiological examinations performed together with the prosthodontists about obstructor supported by the implants placed in the zygomatic bone for retention, it was decided to rehabilitate the patients with the support of the implants placed in the zygomatic bone. Patients were directed to the Department of Prosthetic Dentistry to make obturators in the appropriate anatomical form, and implant supported shutters were made.

Discussion: Although there is no long-term study on zygomatic implants, they have a high success rate when used in patients with maxillary defects. Conditions affecting the healing of the bone, such as radiotherapy, or biomechanical forces coming to the zygoma implants affect the success of these implants. Excessive growth of soft tissue in the abutment area of the implant, recurrence of the tumor, or recurrent infections are other causes of failure. There are studies that increase the implant survival of zygoma implants and endoosseous implants for reconstruction of the maxillary after extensive maxillectomy.

Conclusion: Dental and / or zygomatic implants applied to the zygomatic bone are an alternative treatment method, especially in patients who have undergone hemi or total maxillectomy due to accidents or tumors.

Keywords: Maxillectomy, obturator, zygoma implants

PS26

AĞIZ KANSERİ GEÇİRMİŞ HASTALARDA DENTAL İMPLANT TEDAVİSİ

Esra Nur AVUKAT, Canan AKAY

Eskişehir Osmangazi Üniversitesi Diş Hekimliği Fakültesi, Protetik Diş Tedavisi Anabilim Dalı

Amaç: Dental implant tedavisi oral kanser hastalarında zorlu bir süreçtir ve multidisipliner bir yaklaşım gerektirmektedir. Çenelerin rekonstrüksiyonu sonrası dental implant destekli protetik tedaviler ile hastaların yaşam kalitelerinin yükseltilmesi hedeflenmektedir. Çalışmamızın amacı oral kanser hastalarında diş hekimi yaklaşımını ve protetik rehabilitasyon için dental implant uygulamalarını ele almaktır.

Gereç - Yöntem: 2000-2020 yılları arasında yayınlanan literatürler, ağız kanseri geçirmiş hastalarda dental implant çalışmalarının değerlendirilmesi amacıyla gözden geçirilmiştir. PubMed taramalarında kullanılan arama terimleri 'oral kanser', 'dental implant', 'zigomatik implant', 'osseointegrasyon' ve 'implant sağkalım oranı' idi.

Bulgular: Konvansiyonel protetik tedavilerin yetersiz kaldığı durumlarda, dental implantlar, konvansiyonel protezlere retansiyon ve stabilite kazandırırlar. Bu sayede dental implantlar hayat kalitesini arttıran daha efektif protetik tedavilerin yapılmasına olanak sağlarlar. Bu tip tedaviler sonrası hastaların tekrar kendi özgüvenlerinin kazandırılması ve benzer bir yaşam kalitesine ulaştırılması hedeflenmektedir.

Sonuç: Oral kanser hastalarının tedavisinde protetik tedavi amaçlı dental implant uygulamaları günümüzde önem kazanmıştır. Ancak uygulamadan önce hastanın kemoterapi ve radyoterapi alıp almadığı ve bifosfanat kullanım durumu dikkate alınmalı yapılacak cerrahi işlemlerin zamanlaması doğru ayarlanmalıdır. Ayrıca bu hastalar düzenli olarak uzun süre takip edilmelidir.

Anahtar Kelimeler: Oral kanser dental implant, protez

DENTAL IMPLANT TREATMENT IN PATIENTS WHO HAVE ORAL CANCER

Esra Nur AVUKAT, Canan AKAY

Eskisehir Osmangazi University Faculty of Dentistry Department of Prosthetic Dentistry

Objective: Dental implant treatment is a challenging process in oral cancer patients and requires a multidisciplinary approach. After the reconstruction of the jaws, it is aimed to increase the quality of life of patients with dental implant-supported prosthetic treatments. The aim of our study is to discuss the dentist approach in oral cancer patients and dental implant applications for prosthetic rehabilitation.

Material - Method: Literatures published between 2000-2020 have been reviewed to evaluate dental implant studies in patients with oral cancer. The search terms used in PubMed scans were 'oral cancer', 'dental implant', 'zygomatic implant', 'osseointegration' and 'implant survival rate'.

Results: In cases where conventional prosthetic treatments are insufficient, dental implants bring retention and stability to conventional prostheses. In this way, dental implants allow more effective prosthetic treatments that increase the quality of life. After such treatments, it is aimed to regain patients' self-confidence and reach a similar quality of life.

Conclusion: Prosthetic dental implants have gained importance in the treatment of patients with oral cancer. However, before the application, whether the patient is receiving chemotherapy and radiotherapy and the use of bisphosphonate should be taken into consideration and the timing of the surgical procedures should be adjusted correctly. In addition, these patients should be followed up regularly for a long time.

Keywords: Oral cancer dental implant, prosthodontics

SS27

MANDİBULAR REKONSTRÜKSİYONLU DİŞSİZ HASTANIN SABİT HİBRİT PROTEZLE REHABİLİTASYONU: OLGU SUNUMU

Meral KURT[1], Seçil KARAKOCA NEMLİ[1], Sevil KAHRAMAN[2]

[1]Gazi Üniversitesi Diş Hekimliği Fakültesi, Protetik Diş Tedavisi Anabilim Dalı

[2]Gazi Üniversitesi Diş Hekimliği Fakültesi, Ağız, Diş ve Çene Cerrahisi Anabilim Dalı

Giriş: Bu olgu sunumunda skuamöz hücreli karsinomun sol mandibular posterior bölgede nüksü sebebiyle ortaya çıkan lezyonun cerrahi rezeksiyonu sonucunda oluşan mandibular segmental defektin, serbest fibula flebi ile yapılan rekonstrüksiyonunu takiben implant-destekli hibrit protezle rehabilitasyonu anlatılmıştır.

Olgu tanımlaması: Parsiyel glossektomi ve mandibular rekonstrüksiyon geçirmiş 48 yaşında erkek hasta maksiller ve mandibular parsiyel dişsizlik nedeniyle kliniğimize yönlendirildi. Klinik ve radyolojik muayenelerde kronik periodontitis sebebiyle kemik desteği azalmış dişler ve maksiller gömülü kaninin mevcut olduğu gözlendi. Öncelikle gömülü kanin ve mevcut dişlerin çekimi gerçekleştirildi. Alınan ilk ölçü yardımıyla elde edilen modele kaide plağı hazırlanarak mumlu prova ve diş dizimi yapılarak hastanın vertikal boyutu ve diş pozisyonları tespit edildi ve vertikal doku kaybının fazla olduğu görülen hastaya hibrit-protez planlandı. Maksillaya ve mandibulaya 4'er implant yerleştirildi. Osseointegrasyonun ardından, açık kaşık tekniğiyle ölçü alınıp, modellerde metal altyapı hazırlandı ve ağızda pasif uyumu kontrol edildi. Dişli provada sentrik ilişki, dikey boyut, fonetik ve estetik kontrolü yapıldı. Bitirilen protez okluzal uyumlamaları yapıldıktan sonra vida girişleri kompozitle kapatılarak hastaya teslim edildi.

Bulgular: Hasta protezinin stabilitesi ve estetiğinden memnun kaldı ve 6 aylık kullanımı süresince herhangi bir problem yaşamadı.

Tartışma-Sonuç: Oral kanserlerde standart tedavi yaklaşımı patolojik dokuların çevredeki bir kısım sağlıklı doku ile birlikte uzaklaştırılması ve lezyonun eksizyonel cerrahisine sekonder oluşan sert ve yumuşak doku defektlerinin çeşitli greftlerle rekonstrüksiyonudur. Ancak, rekonstrüksiyon sonrası yetersiz doku desteği nedeniyle, klasik yöntemlerle yapılan protetik restorasyonlar yeterli tutuculuk ve fonksiyon sağlayamamaktadır. Bu sebeple sert ve yumuşak doku kaybının fazla olduğu dişsiz kretlerde implant-destekli hibrit protezler iyi bir alternatif oluşturmaktadır.

Anahtar Kelimeler: Hibrit restorasyon, implant-destekli protez, skuamöz hücreli karsinoma

REHABILITATION WITH FIXED HYBRID RESTORATION OF AN EDENTULOUS PATIENT WITH MANDIBULAR RECONSTRUCTION: A CASE REPORT

Meral KURT[1], Seçil KARAKOCA NEMLI[1], Sevil KAHRAMAN[2]

[1]Department of Prosthodontics, Faculty of Dentistry, Gazi University,

[2]Department of Oral and Maxillofacial Surgery, Faculty of Dentistry, Gazi University

Objectives: In this case report; the restoration of a segmental mandibular defect which occurred after the resection of a recurrent squamous cell carcinoma lesion with implant-supported hybrid prosthesis after reconstructed with free fibular flap was described.

Case Description: A 48-year-old male patient with partial glossectomy and mandibular reconstruction was referred to clinic due to maxillary and mandibular partial-edentulouism. Clinical and radiological examinations revealed teeth with decreased bone support because of chronic-periodontitis and maxillary impacted-canine. After extraction of impacted canine and other teeth a wax-up try-in was performed to determine final teeth position and vertical dimension. Due to significant vertical tissue loss hybrid-prostheses were planned. Four implants were inserted to each jaw. After osseointegration, open-tray impressions were taken, metal-frameworks were fabricated and their passive fit were checked clinically. Centric relation, vertical dimension, phonetic and aesthetic of tooth setting were verified intraorally. After occlusal adjustments, the final prostheses were delivered to patient and screw holes were covered.

Results: Patient was satisfied with stability and esthetics of his prostheses and did not have any problems regarding prostheses during 6 months of service.

Conclusions: The standard treatment approach for oral cancers is the surgical resection of pathological tissues with a certain sum of peripheral healthy tissue and reconstruction of hard and soft tissue defects secondary to the excision using different grafts. However, due to inadequate tissue support after reconstruction, conventional prosthetic restorations cannot have sufficient retention and function. Therefore, implant-supported hybrid prosthesis are good alternative for edentulous jaws with significant hard and soft tissue loss.

Keywords: Hybrid restoration, implant-supported prosthesis, squamous cell carcinoma

SS28

SERT DAMAKTA HPV VE ORAL KANSER İLE İLİŞKİLİ ORAL SKUAMÖZ PAPİLLOMA: BİR OLGU SUNUMU VE LİTERATÜR DERLEMESİ

Mine ÇETİN, Güldane MAĞAT, Sevgi ŞENER

Necmettin Erbakan Üniversitesi Diş Hekimliği Fakültesi, Ağız Diş ve Çene Radyolojisi

Giriş ve Amaç: Oral Skuamöz Papilloma (OSP), oral mukozada en yaygın görülen bening tümördür. Temel etiyolojik faktör Human Papilloma Virüsüdür (HPV). Son yıllarda HPV enfeksiyonu ile doğrudan ilişkili olduğu gözlenmiştir. 54 yaşında erkek hastada damakta skuamöz papilloma olgusunu sunuyoruz.

Olgu Sunumu: 54 yaşında erkek hasta diş ağrısı nedeniyle kliniğimize başvurdu. Hastanın sistemik hastalığı yoktu. Klinik muayene sırasında, posterior sert damak yüzeyinde, yaklaşık 4 mm çapında, beyazımsı-pembe renkli, tabanı saplı olan vejetatif bir lezyon gözlendi. Hasta lezyonu ilk kez 3 ay önce farkettiğini söyledi.

Bulgular: Klinik muayeneden sonra eksizyonel biyopsi yapıldı. Histopatolojinin sonuçları oral skuamöz papilloma tanısı ile uyumluydu ve maligniteyi düşündürmüyordu. Hastaya patolojinin cinsel yolla bulaşabileceği, bu durumu önlemek için cinsel ilişki sırasında her zaman prezervatif kullanması ve periyodik tıbbi takip kontrollerini yaptırması gerektiği önerildi.

Sonuç: Oral skuamöz papillomanın kesin tanısı için altın standart klinik ve histopatolojik incelemedir. Skuamöz papilloma yaygın görülen benign bir tümördür. Bununla birlikte, HPV ile oral kanser arasında bir korelasyon saptanmıştır. Bu nedenle bu lezyonun tanısı, tedavisi ve takibi önemlidir. Olgumuz bu lezyonların erken tanısının önemini vurgulamaktadır.

Anahtar Kelimeler: Squamöz papillom, human papilloma virüs, oral kanser, sert damak

ORAL SQUAMOUS PAPILLOMA ASSOCIATED WITH HPV AND ORAL CANCER IN A HARD PALATE: A CASE REPORT AND REVIEW OF THE LITERATURE

Mine CETIN, Guldane MAGAT, Sevgi SENER

Necmettİn Erbakan Unİvercİty Oral and Maksillofacial Radiology

Introduction and Objective: Oral Squamous Papilloma (OSP) is the most common benign tumor that can be found in the oral cavity, the main etiological factor is Human Papilloma Virus (HPV), it has been observed in recent years that HPV infection is directly associated with the presence of Squamous Cell Carcinoma in the oral cavity. We present the case of squamous papilloma on the palate in a 54-year-old male patient.

Case Report: A 54-year-old male was admitted to our clinic because of his dental pain. The patient had no systemic diseases. At the time of clinical examination a vegetative lesion with a pedunculated base of approximately 4 mm in diameter, whitish-pink in color was observed in the posterior hard palate level, the patient said that the evolution time of the lesion was 3 month ago.

Result: After the clinical examination, an excisional biopsy was performed. Results of the histopathology were consistent with the diagnosis of oral squamous papilloma and not suggestive of malignancy. The patient was advised that the pathology is sexually transmissible, therefore, for prevention, to always use a condom during sexual intercourse and get periodic medical follow-up visits.

Conclusion: The gold standard for the final diagnosis of oral squamous papilloma is clinical and histopathological examination. The squamous papilloma is a common benign lesion. However, it was detected a correlation between HPV and oral cancer. Therefore, diagnosis, treatment and follow-up of this lesion is important. Our case highlights the importance of early diagnosis of these lesions.

Keywords: Squamous papilloma, human papilloma virus, oral cancer, hard palate

SS29

ERZURUM'DAKİ HASTA POPULASYONUNDA AĞIZ KANSERİ FARKINDALIĞININ DEĞERLENDİRİLMESİ

Zeynep BAYRAMOĞLU

Atatürk Üniversitesi Diş hekimliği Fakültesi, Ağız, Diş ve Çene Cerrahisi

Giriş-Amaç: Ağız kanseri, yaygın görülmesine rağmen diğer kanserlere kıyasla daha az bilinen, hem dişhekimleri hem de hastalar tarafından farkındalığı az olan bir kanserdir. Hastaların ve hekimlerin farkındalığı ve bilinci hastalığı önleme ve erken teşhiste önemli rol oynar. Bu çalışmada, Erzurum'daki hastaların ağız kanseri ile ilgili bilgi düzeylerini ölçme ve değerlendirme amaçlanmıştır.

Gereç-Yöntem: Çalışma, Atatürk Üniversitesi Diş Hekimliği Fakültesi Ağız, Diş ve Çene Cerrahisi Anabilim dalına gelen 18 yaş üstü, iletişim kurulabilen 150 hasta ile gerçekleştirilmiştir. Ankette yaş, cinsiyet, eğitim seviyesi, sigara ve alkol kullanımı gibi kişisel soruların dışında, ağız kanseri duyumu, duyum kaynakları, semptom ve risk faktörleri hakkında sorular bulunmaktadır. İstatistiksel analiz IBM SPSS Statistics 23 paket programı ile yapılmıştır.

Bulgular: Katılımcıların sadece %32,7 si daha önceden ağız kanserini duymuştur. Duydukları kaynak olarak birinci sırada televizyon (%49), ikinci sırada çevre(% 32,7), üçüncü sırada internet (%16,3) ve son sırada dişhekimi (%2) yer almaktadır. Çalışmaya katılan kişilerde eğitim durumu ilkokul olan kişilerde ağız kanserini duyma oranı %40,7 iken aynı oran ortaokul olanlarda %20,8, lise olanlarda %31,9 ve lisans olanlarda ise %34,1'dir.

Tartışma-Sonuç: Bu çalışma, hastaların ağız kanseri hakkında farkındalık ve bilgisinin yeterli olmadığını göstermiştir. Ağız kanserini duydukları kaynak olarak televizyon önemli bir rol oynamaktadır. Televizyondaki reklam ve programlar ile farkındalık düzeyi arttırılabilir. Hekimler de ağız kanseri muayenesi yapmaları için teşvik edilmelidir.

Anahtar Kelimeler: Ağız kanseri, anket, farkındalık, erken teşhis

EVALUATION OF AWARENESS OF ORAL CANCER AMONG PATIENTS IN ERZURUM

Zeynep BAYRAMOĞLU

Department of Oral and Maxillofacial Surgery, Atatürk University Faculty of Dentistry, Erzurum

Objectives: Oral cancer is a cancer that is less known than other cancers although it is common, and it has low awareness by both dentists and patients. Awareness and knowledge of patients and dentists play an important role in prevention and early diagnosis. The aim of this study was to evaluate the level of knowledge of patients about oral cancer in Erzurum.

Materials-Methods: The study was carried out with 150 patients over 18 years of age who could be contacted at the Department of Oral and Maxillofacial Surgery, Faculty of Dentistry, Atatürk University. In addition to personal questions such as age, gender, education level, smoking and alcohol use, the questionnaire includes questions about knowledge of oral cancer, source of information, symptoms and risk factors. Statistical analysis was performed using IBM SPSS Statistics 23 package program.

Results: Only 32.7% of the participants had previously heard of oral cancer. The source they heard was television (49%) in the first place, second was environment(32.7%), third was internet(16.3%) and the last one was dentists(2%). While the rate of knowledge of oral cancer was 40.7% in primary school graduates, the same rate was 20.8% in secondary school, 31.9 % in high school and 34.1% in university graduates.

Conclusions: This study showed that patients' awareness and knowledge about oral cancer is not sufficient. Television plays an important role as a source of oral cancer. Awareness can be increased by advertising and programs on television. Dentists should also be encouraged to perform oral cancer examination.

Keywords: Oral cancer, questionnaire, awareness, early diagnosis

SS30

ANKSİYETİK HASTADA İLERİ BOYUTLARDAKİ ODONTOJENİK KERATOKİST İÇİN ANESTEZİ YÖNETİMİ

Mehmet Emin TOPRAK, **Necmiye ŞENGEL**

Gazi Üniversitesi Diş Hekimliği Fakültesi, Ağız, Diş ve Çene Cerrahisi Anabilim Dalı

Giriş: Odontojenik keratokist (OK) ağız epitelinin bazal hücrelerinden veya dental lamina artıklarından meydana gelen gelişimsel, benign, lokal agresif davranışta bir odontojenik kisttir. OK mandibulayı daha sık etkilemektedir. Lezyonlar genellikle posterior mandibuler angulusta görülür ve mezio-distal yayılım gösterir. OK histopataolojik olarak ince skuamöz epitel ve hiperkromatik bazal hücreler ve parakertozis ile kaplıdır. OK bütün odontojenik kistlerin %11'ini oluşturur, erkekleri kadınlardan daha sık etkiler ve ikinci dekattan itibaren görülme sıklığı artar.

Olgu Sunumu: 42 yaşındaki hasta kliniğimize radyolojik olarak sol kondil boynundan başlayıp köklerini rezorbe ettiği alt ikinci azıya kadar uzanan 3X7 cm boyutlarındaki, uniloküler, sınırları tam belirgin olmayan lezyon şikayeti ile başvurmuştur. Yüzün sol yarısında şişlik ve parestezi görülmekteydi. Aspirasyon materyalinde dökülmüş keratinler ve intraoral muayenede enfeksiyon bulguları saptanmıştır. Hasta antibiyotik kullanımından sonra lokal anestezi altında opere edilmeye çalışılmış ancak aşırı anksiyetik olan hastada kronik enfeksiyon ve lezyonun sinirin yerini de değiştirmesinden dolayı anestezi sağlanamamıştır. Hasta monitorize edilmiş ve iv sedasyon altında opere edilmiştir. Antekübital bölge venleri aracılığıyla Dormicum 2mg ve Fentanyl 50mikrogram verilmiştir. Monitor ve pulse oksimetri ile ekokardiyogram ve satürasyon sürekli olarak değerlendirilmiştir. Alternatif Gow-Gates anestezi tekniği kullanılarak insizyonel biyopsi yapılmış ve rezorbe alt molar diş çekilmiştir. Lezyona marsupyalizasyon yapılmış ve epiteli sağlıklı ağız mukozasına dikilmiştir. Operasyon oldukça konforlu geçmiştir. Histopatolojik bulgular OK tanısı koydurmuştur. İşlemden 3 ay sonra parestezi geçmeye başlamıştır.1 yıllık marsupyalizasyon takibinde kist kavitesindeki küçülmenin ve yeni kemik oluşumundaki artışın oldukça yüz güldürücü olduğu saptanmıştır.

Sonuçlar: OK ileri boyutlara ulaşabilmekte ve sinirin pozisyonunu değiştirebilmektedir. Anestezi sağlanamadığında basit bir biyopsi işlemi bile oldukça zor olmaktadır. Bu tür vakalar için sedasyon ve alternatif anestezi yaklaşımları oldukça konforlu olmaktadır.

Anahtar Kelimeler: Odontojenik keratokist, anestezi, sedasyon, Gow-gates anestezi, biyopsi

ANESTHESIA MANAGEMENT OF AN ANXIETIC PATIENT WITH HUGE ODONTOGENIC KERATOCYST

Mehmet Emin TOPRAK, **Necmiye SENGEL**

Gazi University Faculty of Dentistry Department of Oral and Maxillofacial Surgery

Introduction: Odontogenic keratocyst (OKC) is a developmental benign, locally aggressive odontogenic cyst originating from remnants of the dental lamina or the basal cells from the oral epithelium. OKC affects the mandible more often. Most lesions are located in the posterior mandible and generally occur at the angle, show a predominant mesio-distal expansion. Histopathologically the OKC has a thin stratified squamous epithelial lining with hyperchromatic basal cells, and parakeratosis. OKCs represent 11% of all odontogenic cysts, affect males more than females and peak from the second decade.

Case report: We present a 42-year-old nonsyndromic male, who was referred to our department due to an uniloculer, nondemarcated 3-cm in diameter 7-cm in size radiolucent lesion from the neck of left condyle to resorbed second molar in radiological examination. There was facial swelling and paresthesia on the left side of mandible. Infection symptoms were identified intraorally, aspiration material showed desquamated keratin. After antibiotic usage the patient was tried to operate under local anesthesia but the patient was very anxietic and local anesthesia couldn't be achieved due to chronic infection and change of alveolar nerve position. The patient was monitored and operated under iv sedation. A vascular catheter was established from antecubital veins and Dormicum 2mg and Fentanyl 50mcg were injected for achieve the sedation. Echocardiogram and saturation was controlled with monitor and pulse oximetry. An incisional biopsy was carried out and left mandibular molar extracted by Gow-Gates anesthesia technique. Lesion was marsupialized and epithelium was sutured to oral mucosa. The operation was very comfortable. Based on the histopathologic findings, the diagnosis of OKC was made. The paresthesia has observed for 3 months after surgery, but recovered completely. New bone formation and cyst size decreasing was great in 1 year follow-up.

Conclucions: OKC could growth oversize and affect the nerve position. Even a simple biopsy could be a challenge when the anesthesia couldn't be achieved. Sedation and alternative anesthesia methods are very comfortable for such cases.

Keywords: Odontogenic keratocyst, anesthesia, sedation, Gow-Gates, biopsy

SS31

MALİGN VE BENİGN KEMİK LEZYONLARININ RADYOGRAFİK DEĞERLENDİRMESİNDE DİŞ HEKİMLİĞİ ÖĞRENCİLERİNİN BİLGİ DÜZEYLERİ

Derya İÇÖZ[1], Derya YILDIRIM[2], Esra YEŞİLOVA[3]

[1]Selçuk Üniversitesi, Ağız, Diş ve Çene Radyolojisi

[2]Süleyman Demirel Üniversitesi, Ağız, Diş ve Çene Radyolojisi

[3]Eskişehir Osmangazi Üniversitesi Diş Hekimliği Fakültesi, Ağız Diş ve Çene Radyolojisi

Giriş-Amaç: Diş hekimliği öğrencilerinin malign lezyonlar hakkında farkındalıkları, erken tanı açısından oldukça önemlidir. Bu çalışmanın amacı; üç farklı diş hekimliği fakültesinde öğrencilerin panoramik radyografilerde lezyonların radyografik özelliklerini değerlendirmesiyle, malignite belirleme konusunda bilgi düzeylerini araştırmaktır.

Gereç-Yöntem: Çalışma için histopatolojik olarak tanısı konulmuş üç malign, bir benign tümör ve üç odontojenik kist vakasının panoramik radyografileri, 4. ve 5. sınıftaki 180 öğrenci tarafından değerlendirildi. Öğrenciler her bir görüntü için dokuz kapalı uçlu soruya cevap verdi. Soruların doğru cevapları üç uzman klinisyen tarafından ortak görüş ile belirlendi. Öğrencilerin doğru cevapladıkları her parametre +1 olarak skorlandı ve veriler tanımlayıcı istatistikler, kikare, bağımsız örneklem t testi ve ANOVA testiyle analiz edildi (SPSS v22.0).

Bulgular: En yüksek doğruluk oranı kök rezorpsiyonu varlığı (%90,8), en düşük doğruluk oranı lezyon şeklinin (%62,2) değerlendirilmesinde görüldü. 5. sınıf öğrencileri lezyon sınırları (p=0,005) ve kök rezorpsiyonu varlığını (p=0,004) anlamlı ölçüde daha yüksek oranda belirlerken, ekspansiyon varlığını belirlemede 4. sınıf öğrencileri anlamlı derecede daha doğru cevapladı(p=0,018). Lezyon karakterinin belirlenmesinde doğruluk oranı %64 olarak tespit edildi ve öğrencilerin doğru değerlendirme oranları malign lezyonlar için %53,6 iken benign lezyonlar için %74,3 olarak tespit edildi. Doğru değerlendirme oranlarına göre sınıflar arasında (p=0,861) ve fakülteler arasında anlamlı fark olmadığı görüldü(p=0,872).

Tartışma-Sonuç: Panoramik radyografi çenelerin değerlendirilmesi için sık kullanılan görüntüleme yöntemlerindendir ve malign-benign lezyonların ön tanısı için dikkatli incelenmesi gerekmektedir. Bulgular ışığında diş hekimliği lisans eğitiminin lezyonların radyografik değerlendirmesinde önemli katkı sağladığı görülmektedir. Fakat öğrencilerin erken tanı pratiklerinin artırılabilmesi için oral malignitelerle ilgili daha kapsamlı eğitim programlarının faydalı olacağı düşünülmektedir.

Anahtar Kelimeler: Dental radyoloji diş hekimliği öğrencisi kemik lezyonu

KNOWLEDGE OF DENTAL STUDENTS IN RADIOGRAPHIC EVALUATION OF MALIGN AND BENIGN BONE LESIONS

Derya ICOZ[1], Derya YILDIRIM[2], Esra YESILOVA[3]

[1]Selcuk University, Oral and Maxillofacial Radiology

[2]Süleyman Demirel University, Oral and Maxillofacial Radiology

[3]Eskişehir Osmangazi University, Oral and Maxillofacial Radiology

Objectives: The awareness of dental students about malignant lesions is very important for early diagnosis. The aim of this study was to investigate knowledge level of malignancy in three different faculties by evaluating the radiographic features of lesions on panoramic radiographs.

Materials-Methods:For the study panoramic radiographs of three malignant, one benign tumors and three odontogenic cysts diagnosed histopathologically were evaluated by 180 students in grade 4th and 5th.Students answered nine closed-ended questions for each image.The correct answers were determined by three specialist clinicians with a common opinion.Correctly answered each parameter was scored as +1 and the data were analyzed with descriptive statistics, chi-square, independent t test and ANOVA(SPSS v22.0).

Results:The highest accuracy rate was found for evaluation of root resorption(90.8%) and lowest for the lesion shape(62.2%).Grade 5th students determined significantly higher lesion limits(p=0.005) and root resorption(p=0.004),while grade 4th students responded more accurately the presence of expansion(p=0.018).The accuracy rate was determined as 64% in determining the lesion character and the correct evaluation rates were 53.6% for malignant and 74.3% for benign lesions.According to the correct evaluation rates, there was no significant difference between the grades(p=0.861) and faculties(p=0.872).

Conclusions: Panoramic radiography is one of the frequently used imaging methods for evaluation of the jaws and careful examination is required for preliminary diagnosis of malignant-benign lesions. According to the findings, it is seen that the undergraduate education has an important contribution to the radiographic evaluation. However, it is thought that more comprehensive training programs related to oral lesions will be useful for increasing early diagnosis practices of students.

Keywords: Bone lesion dental radiology dental student

SS32

ASEMPTOMATİK MULTİPLE MYELOM HASTALARININ MANDİBULAR KEMİK YAPISININ FRAKTAL ANALİZ İLE DEĞERLENDİRİLMESİ

Gamze ŞİRİN, Rıdvan AKYOL, Mehmet AMUK

Erciyes Üniversitesi Diş Hekimliği Fakültesi, Ağız, Diş ve Çene Radyolojisi

Amaç: Bu çalışmanın amacı asemptomatik multiple myelom hastalığı bulunan bireylerdeki mandibular kemik yoğunluğu ve kemik trabeküler yapısının fraktal boyutlara indirgenerek fraktal analiz metodu ile belirlenmesidir.

Gereç-Yöntemler: Çalışma grubu 55 asemptomatik multiple myelom hastasından oluşturuldu. Kontrol grubu ise kemik metabolizmasını etkileyen herhangi farklı bir sağlık problemi bulunmayan 55 birey olarak tanımlandı. Bu çalışma, çalışma ve kontrol gruplarından elde edilen veriler ile panaromik radyograflar üzerinden retrospektif olarak yürütüldü. Fraktal analiz metodu kullanılarak çalışma grubunun çene kemiği trabeküler yapısı kontrol grubu ile karşılaştırıldı. Analizin yapıldığı ilgili alanlar (İA) manuel olarak seçildi. Analiz alanlarının seçileceği bölgeler kondil(İA1), ramus(İA2), mandibular basal kotikal kemik(İA3) ve küçük azı dişler bölgesi(İA4) olarak belirlendi.

Bulgular: Çalışma grubu ve kontrol grubunda FB ölçümleri sonucuna göre, tüm İA1, İA2, İA3 ve İA4 bölgelerinde iki grup arasında istatistiksel olarak anlamlı bir fark izlendi. ($p<0.001$) Çalışma grubundaki fraktal boyut (FB) değerlerinin ortalaması, kontrol grubundaki fraktal boyut (FB) değerlerinin ortalamasına göre tüm bölgelerde daha düşük bulundu.

Sonuç: Bu çalışmada multiple myelom hastalarında FB değeri, kontrol grubuna göre yüksek bulunmuştur. Yüksek FB değeri kemikteki trabeküler yoğunluğun yüksek olduğunu ve kompleks trabeküler yapıyı gösterir. Fraktal analiz metodu kemik metabolizmasına tesir eden hastalıkların çene kemikleri üzerindeki etkisini değerlendirmek için faydalı bir metottur.

Anahtar Kelimeler: Multiple myelom, fraktal analiz, panaromik radyograf

EVALUATION OF MANDIBULAR BONE STRUCTURE WITH FRACTAL ANALYSIS IN PATIENTS WITH ASYMPTOMATIC MULTIPLE MYELOMA

Gamze SIRIN, Rıdvan AKYOL, Mehmet AMUK

Erciyes University Faculty of Dentistry, Oral and Maxillofacial Radiology

Aim: The aims of this study were to evaluate fractal dimentions in mandibular bone structure with fractal analysis in patients with asymptomatic multiple myeloma.

Methods: Study group was consisted with 55 asymptomatic multiple myeloma patients and control group was 55 healthy people do not exposed any bone methabolizm diseases. This study was carried out retrospectively using panoramic radiographs of study group and control group. Trabecular structure of mandible in study group was compared to control group using fractal analysis method. Region of interests (ROI) were selected manually. These areas were condyle (ROI1), ramus (ROI2), mandibular basal bone (ROI3) and premolar area (ROI4) determined.

Results: All ROI areas were found statistically significant betweer study ant control groups. ($p<0.001$) The average of FB values in study group was lower than FB values of control group for all ROI areas.

Conclusion: In this study, FD value of study group were found higher comparing to control group significantly. High FD value represents trabecular bone density and complexity of trabecular structure. Fractal analysis is an efficient method to evaluate bone architecture in jaw. It is also available for diseases affecting bone methabolizm.

Keywords: Multiple myeloma, fractal analysis, panoramic radiograph

SS33

KLİNİK VE HİSTOPATOLOJİK BULGULARI İLE LİKEN PLANUS VE SKUAMÖZ HÜCRELİ KARSİNOM OLGU SUNUMLARI

Gülçin KILCI, **Selin YEŞİLTEPE**

Aydın Adnan Menderes Üniversitesi Diş Hekimliği Fakültesi, Ağız, Diş ve Çene Radyolojisi

Giriş-Amaç: Oral kanserler tüm kanserlerin yaklaşık % 2-4'ünü oluştururlar. Skuamöz hücreli karsinom, tüm oral kavite karsinomlarının % 90'dan fazlasını oluşturmaktadır. Oral mukozada yaygın görülebilen liken planus lezyonları da, stres, gıdalar, dental işlemler, sistemik hastalıklar ve oral hijyen bozukluğu gibi faktörler sonucu malign transformasyon gösterebilirler. Bu sunumda, liken planus ve skuamöz hücreli karsinom olguları klinik ve histopatolojik özellikleri ile sunulmuştur.

Olgu Tanımlaması: Olgu 1: 48 yaşında kadın hasta ağız yanması şikayeti ile kliniğimize başvurdu. İntraoral muayenede, bilateral yanak mukozasında eroziv lezyon alanları izlendi. Yapılan biyopsi sonucu lezyona liken planus tanısı kondu.

Olgu 2: 65 yaşında kadın hasta bir buçuk ay önce diş çekimi yapılan bölgenin iyileşmemesi ve devam eden ağrı şikayeti ile kliniğimize başvurdu. İntraoral muayenede çekim bölgesi etrafında eritemli, ödemli, yer yer psödomembran ile kaplı, palpasyonda ağrılı lezyon alanı tespit edildi. Yapılan biyopsi sonucu lezyona skuamöz hücreli karsinom tanısı kondu.

Olgu 3: Sistemik olarak sağlıklı 56 yaşında kadın hasta sağ üst dişlerinde mobilite şikayeti ile kliniğimize başvurdu. İntraoral muayenede sağ maksiller posterior bölgede püy akışı izlenen, ödemli, eritemli lezyon alanı tespit edildi. Yapılan biyopsi sonucu lezyona skuamöz hücreli karsinom tanısı kondu.

Tartışma- Sonuç: Hekimlerin malign ve malignite riski taşıyan lezyonlar ile ilgili bilgi sahibi olmaları erken teşhisin önemli olduğu bu vakalarda anahtar rolündedir.

Anahtar Kelimeler: Oral kanser, skuamöz hücreli karsinom, biyopsi

LICHEN PLANUS AND SQUAMOUS CELL CARCINOMA: CASE REPORTS WITH THE CLINICAL AND HISTOPATHOLOGICAL FINDINGS

Gülçin KILCI, **Selin YESILTEPE**

Aydın Adnan Menderes University, Faculty of Dentistry, Department of Oral and Maxillofacial Radiology

Objectives: Oral cancers are constitute approximately 2-4% of all cancers. Squamous cell carcinoma accounts for more than 90% of all oral cavity carcinomas. Lichen planus lesions, which are common seen in the oral mucosa, may also show malignant transformation due to factors such as stress, foods, dental procedures, systemic diseases and oral hygiene disorder. In this presentation, lichen planus and squamous cell carcinoma cases are presented with their clinical and histopathological features.

Case Description: Case 1: A 48-year-old female patient was admitted to our clinic with the complaint of a burning mouth. In intraoral examination, erosive lesion areas were observed on the bilateral cheek mucosa. As a result of the biopsy, the lesion was diagnosed as lichen planus.

Case 2: A 65-year-old female patient was admitted to our clinic with the complaint of continuous pain in the region where the tooth extraction was performed one and a half months ago. In intraoral examination, erythematous, edematous, partly covered with pseudomembrane, painful lesion area on palpation was detected. As a result of the biopsy, the lesion was diagnosed as squamous cell carcinoma.

Case 3: A systemically healthy 56-year-old female patient presented to our clinic with a complaint of mobility in her right upper maxillary teeth. In intraoral examination, at the right maxillary posterior region, edematous, erythematous and suppuration observed lesion was detected. As a result of the biopsy, the lesion was diagnosed as squamous cell carcinoma

Results- Conclusions: The physicians have knowledge about malignant and malignant risk lesions plays a key role in these cases where early diagnosis is important.

Keywords: Oral cancer, squamous cell carcinoma, biopsy

SS34

ORAL KANSERLERDE ERKEN TANININ ÖNEMİ

Görkem TEKİN, Nesrin SARUHAN

Eskişehir Osmangazi Üniversitesi, Diş Hekimliği Fakültesi, Ağız, Diş ve Çene Cerrahisi Anabilim Dalı, Ağız, Diş ve Çene Cerrahisi

Giriş: Oral kanserler, Dünya Sağlık Örgütü verilerine göre insanlarda en çok görülen altıncı kanser olmakla birlikte en düşük sağ kalım oranına sahip kanserlerden birisidir. Ağız içi muayene ile erken tanı koyulabilmesine rağmen oral kanser görülen vakaların %50'si tanı konulduğunda maalesef ileri evrededir (evre 3 ve 4). Bu çalışmanın amacı oral kanserlerde erken tanının önemine dikkat çekmektir.

Materyal ve Metot: Bu derlemede 2010-2020 arasında oral kanser ve erken tanı kelimelerini içeren, Google akademik, Pubmed ve Medline'da bulunan yayınlar tarandı. Oral kanserlerin risk faktörleri, klinik görüntüleri, geliştiği alanlar ve sağ kalım oraları değerlendirildi.

Bulgular: Herhangi bir gecikmenin sağkalım ile olan ilişkisine bakıldığında önemli bir risk artışı gösterdiği gözlemlendi.

Tartışma: Oral kanserlerin en yaygın görüldüğü yerler; dilin dorsal ve lateral sınırları, ağız tabanı, retromolar trigon, bukkal mukoza ve maksiller ve mandibular diş etidir. Oral kanserler evrelerine göre cerrahi, radyoterapi ve kemoterapi ile tedavi edilebilmektedir ancak erken tanı ve erken evrede yapılacak tedavi hastaların yaşam sürelerini artırmada önemli bir faktördür. Diş hekimlerinin ağız kanserini kanser öncesi evrede tespit etme konusundaki bilgi ve eğitimi, ileriki aşamalara ilerlemesini önlemenin anahtarıdır. Erken teşhisi iyileştirmek için sağlık hizmetinde çalışanların ağız kanseri ve risk faktörleri hakkında bilgi derinliğini artırmak zorunludur.

Anahtar Kelimeler: Erken tanı, oral kanser, derleme

IMPORTANCE OF EARLY DIAGNOSIS ON ORAL CANCERS

Görkem TEKIN, Nesrin SARUHAN

Eskisehir Osmangazi University, Faculty of Dentistry, Department of Oral and Maxillofacial Surgery, Eskisehir, Turkey

Introduction: Oral cancers are the sixth most common cancer in humans according to World Health Organization data, but it is one of the cancers with the lowest survival rate. Although early diagnosis can be made by oral examination, 50% of cases with oral cancer are unfortunately advanced when diagnosed (stages 3 and 4). The aim of this study is to pay attention to the importance of early diagnosis in oral cancers.

Material and Method: In this review, publications in Google academic, Pubmed and Medline containing the words oral cancer and early diagnosis between 2010-2020 were scanned. Risk factors, clinical images, areas of development and survival rates of oral cancers were evaluated.

Results: Evaluating the relationship of any delay with survival, it was observed that there was a significant increase in risk. Discussion: The places where oral cancers are most common are; dorsal and lateral borders of the tongue, base of mouth, retromolar trigon, buccal mucosa and maxillary and mandibular gums. Oral cancers can be treated with surgery, radiotherapy and chemotherapy according to their stages, but early diagnosis and early treatment is an important factor in increasing the lifespan of patients. The knowledge and education of dentists in detecting oral cancer in the pre-cancer stage is the key to preventing them from progressing to the next stages. To improve early diagnosis, it is imperative to increase the depth of knowledge of healthcare professionals about oral cancer and risk factors.

Keywords: Early diagnosis, oral cancer, review

SS35

ORAL SKUAMÖZ HÜCRELİ KARSİNOM VAKALARINDA BOYUN DİSEKSİYONU: NE ZAMAN, HANGİ PROSEDÜR?

Göksel TIMARCIOĞLU[1], Semiha Seda ŞAHİN[1], İlker BURGAZ[2], Celal ÇANDIRLI[1]

[1]Sağlık Bilimleri Üniversitesi, Ağız Diş Ve Çene Cerrahisi

[2]Serbest Hekim, Ağız Diş Ve Çene Cerrahisi

Giriş-Amaç: Oral bölgede en sık görülen malign tümör skuamöz hücreli karsinom(shk)'dur. Tanı ve tedavi prosedürlerini belirlemek için Amerikan Kanser Komitesi'nin yayınladığı TNM sınıflaması kullanılmaktadır. Skuamöz hücreli karsinom'un en iyi sonuç veren tedavi seçeneği cerrahi tedaviyle birlikte radyoterapi/kemoterapi olarak bilinmektedir. Cerrahi tedaviyi tömörün rezeksiyonu, boyun diseksiyonu ve rekonstrüksiyon oluşturmaktadır. Boyun diseksiyonu sınıflaması olarak Amerikan Baş Boyun Cerrahisi ve Onkolojisi Komitesi tarafından düzenlenen ve güncellenen sınıflama kullanılmaktadır. Boyun diseksiyonu tipine karar verirken klinik ve radyolojik bulgular ile belirlenen TNM sınıflaması göz önünde bulundurulmalıdır. Bu çalışmadaki amaç; oral skuamöz hücreli karsinom(oshk)'da boyun diseksiyonu prosedürlerini tanımlamak ve olgu raporları ile prosedürleri örneklendirmektir.

Olgu Tanımlanması- Bulgular: 2016-2019 yılları arasında departmanımıza başvuran ve tedavi edilen 9 oshk'li hasta sunulmuştur. TNM sınıflamasına göre boyun diseksiyonu prosedürleri belirlenmiştir. 7 hastaya tek taraflı elektif subraomohiyoid boyun diseksiyonu uygulanmıştır. 1 hastaya tek taraflı tedavi edici modifiye radikal(fonksiyonel) boyun diseksiyonu uygulanmıştır. 1 hastaya çift taraflı tedavi edici modifiye radikal(fonksiyonel) boyun diseksiyonu uygulanmıştır.

Tartışma-Sonuç: Doğru endikasyon ile boyun diseksiyonu prosedürlerinin seçimi mikroinvazyon ve metastaz riskini azaltmasının yanı sıra cerrahi sonrası morbiditeyi de azaltmaktadır. Mikroinvazyon riskini ekarte etmek için N0 hastalarda elektif boyun diseksiyonu uygulanmaktadır. N1 ve N2 hastalarda ipsilateral tedavi edici boyun diseksiyonuyla birlikte kontralateral elektif boyun diseksiyonu uygulanabilmektedir. Cerrahi morbiditeyi azaltmak için boyun anatomik yapılarının korunması ve oral skuamöz hücreli karsinom'da sık metastaz görülen boyun düzeylerinin temizlenmesi önem arz etmektedir.

Anahtar Kelimeler: Skuamöz hücreli karsinom, boyun diseksiyonu, mikroinvazyon, morbidite

NECK DISSECTION IN ORAL SCUAMOUS CELL CARCINOMA CASES: WHEN, WHICH PROCEDURE?

Göksel TIMARCIOGLU[1], Semiha Seda ŞAHIN[1], Ilker BURGAZ[2], Celal CANDIRLI[1]

[1]University of Health Sciences, Oral and Maxillofacial Surgery, Istanbul, Turkey

[2]Private Practice, Oral and Maxillofacial Surgery, Istanbul, Turkey

Objectives: The most common malignant tumor in the oral region is squamous cell carcinoma (SCC). TNM classification published by the American Joint Committee On Cancer (AJCC) is used to determine the diagnosis and treatment procedures. The best treatment option of squamous cell carcinoma is known as surgical treatment combined with radiotherapy / chemotherapy. Surgical treatment consists of tumor resection, neck dissection and reconstruction. The classification developed and updated by the Committee for Head and Neck Surgery and Oncology is used as the neck dissection classification. When deciding on the type of neck dissection, the TNM classification determined by clinical and radiological findings should be taken into consideration. The purpose of this study; to describe neck dissection procedures in oral squamous cell carcinoma (oscc) and to illustrate procedures with case reports.

Case Description – Results: 9 oscc patients who were admitted and treated in our department, between 2016-2019, were presented. Neck dissection procedures were determined according to the TNM classification. Unilateral elective subraomohyoid neck dissection was performed in 7 patients. Unilateral therapeutic modified radical (functional) neck dissection was performed in 1 patient. Bilateral therapeutic modified radical (functional) neck dissection was performed in 1 patient.

Discussion-Conclusion: Choosing neck dissection procedures with the correct indication not only reduces the risk of microinvasion and metastasis, but also reduces postoperative morbidity. Elective neck dissection is performed in N0 patients to rule out the risk of microinvasion. In N1 and N2 patients, ipsilateral therapeutic neck dissection can be combined with contralateral elective neck dissection. In order to reduce surgical morbidity, it is important to preserve the anatomical structures of the neck and clean the neck levels that frequent metastasis to oral squamous cell carcinoma.

Keywords: Squamous cell carcinoma, neck dissection, microinvasion, morbidity

SS36

ODONTOJENİK KERATOKİST: TEK MERKEZ DENEYİMİ

Fatih YILMAZ[1], Ömür DERECİ[2], Nesrin SARUHAN[2], Mustafa Fuat AÇIKALIN[1]

[1]Eskişehir Osmangazi Üniversitesi, Tıbbi Patoloji

[2]Eskişehir Osmangazi Üniversitesi, Diş Hekimliği

Amaç: Odontojenik keratokistler (OKC'ler) kendilerine özgü histopatolojik ve klinik özellikleri olan odontojenik kaynaklı iyi huylu kistik lezyonlardır. Bu çalışmada 40 OKC olgusu hasta yaşı ve cinsiyeti, kistin yerleşim yeri, Gorlin sendromu ile birlikteliği ve rekürrens oranları açısından gözden geçirilmiştir.

Gereç Yöntem: Patoloji Ana Bilim Dalı arşiv taramasında 2010-2019 yılları arasında "odontojenik keratokist" veya "keratokistik odontojenik tümör" tanısı alan toplam 40 hasta saptanmıştır.

Bulgular: Başvuru anında hastaların ortalama yaşı 39.3 idi ve hafif erkek cinsiyet üstünlüğü vardı (erkek / kadın = 1.22 / 1). Olguların otuz altısı (% 90) mandibulada, 4'ü (% 10) maksillada yerleşimliydi. Hastaların üçünde Gorlin Goltz sendromu saptandı ve sendromik olguların birinde kist duvarında satellit kistler mevcuttu. Kırk hastanın 2'sinde (%5) mültipl OKC saptandı. Sendromik olgularda mültipl kist görülme oranı %33.3 iken, bu oran nonsendromik olgularda sadece %2.7 olarak bulundu. Hiçbir olguda nüks gözlenmedi.

Sonuç: OKC'ler sıklıkla mandibulada yerleşim gösteren gelişimsel kistlerdir. Çeşitli çalışmalarda %62.5 düzeyine varan rekürrens oranları bildirilmekle birlikte, son zamanlarda bu oranda dramatik azalmalar kaydedilmiştir. Bizim serimizde rekürrens saptanmamıştır. Bunun hastaların takip sürelerinin kısa oluşu ve / veya uygulanan tedavi tipine (enükleasyon + Carnoy solüsyonu) bağlı olabileceğini düşünmekteyiz.

Anahtar Kelimeler: Keratosistik odontojenik tümör, odontojenik keratokist, Gorlin Goltz sendromu, rekürrens

ODONTOGENIC KERATOCYST: A SINGLE CENTER EXPERIENCE

Fatih YILMAZ[1], Omür DERECI[2], Nesrin SARUHAN[2], Mustafa Fuat ACIKALIN[1]

[1]Eskişehir Osmangazi University, Medicine Faculty, Department of Pathology, Eskişehir, Turkey

[2]Eskişehir Osmangazi University, Dentistry Faculty, Department of Oral, Dental and Maxillofacial Surgery, Eskişehir, Turkey

Objective: Odontogenic keratocysts (OKCs) are benign lesions of odontogenic origin with their unique histopathological and clinical features. In this study, fourty cases of OKC were reviewed for the age and sex of the patients, cyst location, association with Gorlin syndrome and recurrence rate.

Study design: The files of the Department of Pathology were reviewed from 2010 to 2019 and all patients diagnosed as "odontogenic keratocyst" or "keratocystic odontogenic tumor" were retrieved. A total of 40 patients was identified.

Result: The mean age of the patients at presentation was 39.3 years with slightly male predilection (male/female=1.22 / 1). Thirty-six (90%) of the cases occurred in the mandible, and the other 4 cases (10%) occurred in the maxilla. Three of patients had Gorlin syndrome and one of the syndromic cases had daughter cysts on the cyst wall. Two (5%) of the 40 patients had multiple OKCs. While multiple cysts were seen in 33.3% of syndromic cases, this rate was found to be only 2.7% in nonsyndromic cases. No recurrence was observed in any of the cases.

Conclusion: OKCs are developmental cysts found most frequently in the mandible. Although recurrence rates of up to 62.5% have been reported in various studies, this rate has recently reduced dramatically. In our series no recurrence was found. We think this may be related to the short follow-up period of the patients and / or the type of treatment we used (enucleation with Carnoy's solution).

Keywords: Keratocystic odontogenic tumor, odontogenic keratocyst, Gorlin Goltz syndrome, recurrens

SS37

MANDİBULADA GELİŞEN KONDROBLASTİK OSTEOSARKOM: OLGU RAPORU VE GÜNCEL LİTERATÜR İLE KARŞILAŞTIRILMASI

Bedreddin CAVLI[1], Onur ODABAŞI[2], Sibel Elif GÜLTEKİN[3], Ziver Ergun YÜCEL[1]

[1]Gazi Üniversitesi, Dişhekimliği Fakültesi, Ağız Diş ve Çene Cerrahisi

[2]Yıldırım Beyazıt Üniversitesi, Dişhekimliği Fakültesi, Ağız, Diş ve Çene Cerrahisi

[3]Gazi Üniversitesi, Dişhekimliği Fakültesi, Oral Patoloji

Amaç: Osteosarkom, çoğu adelosan hastaların uzun kemiklerinde görülen, neoplastik kemik oluşumu ile karakterize malign bir tümördür. Çene kemiklerinin tutulumu oldukça nadirdir, en sık kondroblastik histolojik tipi görülmektedir. Klinik ve radyolojik olarak osteonekroz, fibroooseöz lezyonlar ile ayırıcı tanılarının yapılması önemlidir.

Bu bildiride, mandibulada gömülü diş çevresinde primer olarak gelişen kondroblastik tipte osteosarkom olgusunun, erken ve geç dönem klinik ve radyolojik bulgularının sunumu ve güncel literatürde yayınlanmış benzer vakaların derlenerek paylaşılması amaçlanmaktadır.

Olgu: Ağrı ve dudakta karıncalanma şikayetiyle başvuran hastanın ağız içi muayenesinde diş çekim soketlerinde solid şişlik bulunduğu görülmüş, radyolojik muayenede skleroz ve radyoopak odaklar izlenmiştir. Alınan biopsi sonucu lezyon histopatolojik olarak kondroblastik tip osteosarkom olarak tanımlanmıştır. Hastaya hemimandibulektomi ile eş zamanlı rekonstrüksiyon uygulandı. Hasta 3.5 yıl süresince, 1. yılda nüks nedeniyle tekrar opere edildi, takiplerine devam edilmektedir.

Sonuç: Çene kemiklerinde görülen osteosarkomların prognozu her ne kadar uzun kemiklere göre daha iyi olsa da hasta için ciddi morbidite ve mortalite sebebidir. İlk klinik bulguları sunulan vakada da olduğu gibi dental enfeksiyonlar ile karışabilmektedir. Bu nedenle ciddi radyolojik ve klinik değerlendirme ile birlikte takip oldukça önemlidir.

Anahtar Kelimeler: Enfeksiyon, mandibula, osteosarkom

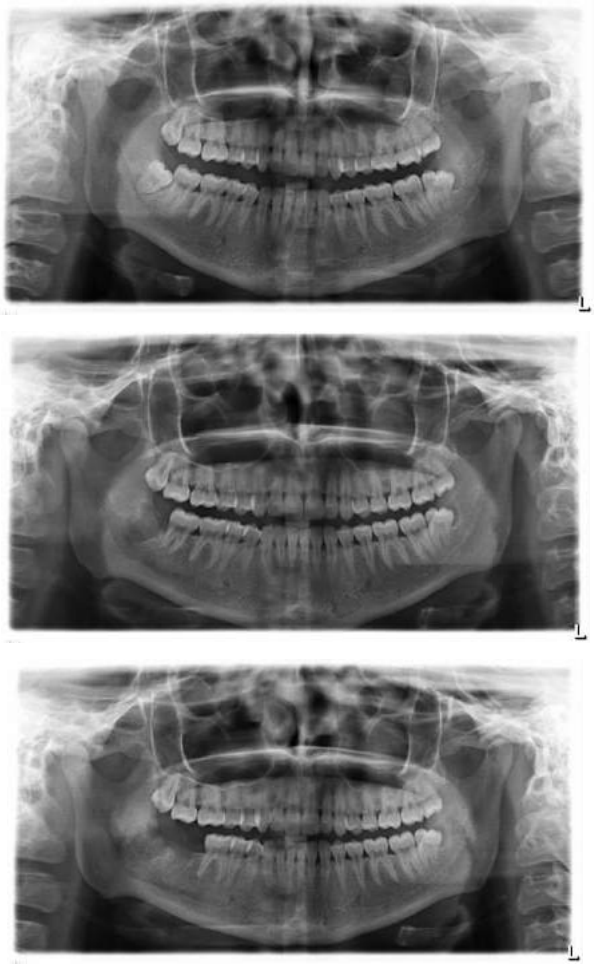

CHONDROBLASTIC OSTEOSARCOMA DEVELOPING IN THE MANDIBLE: A CASE REPORT AND ITS COMPARISON WITH THE CURRENT LITERATURE

Bedreddin CAVLI[1], Onur ODABASI[2], Sibel Elif GULTEKIN[3], Ziver Ergun YUCEL[1]

[1]Gazi University, Faculty of Dentistry, Department of Oral and Maxillofacial Surgery

[2]Ankara Yıldırım Beyazıt University, Faculty of Dentistry, Department of Oral and Maxillofacial Surgery

[3]Gazi University, Faculty of Dentistry, Department of Oral Pathology

Objective: Osteosarcoma is a malignant tumor characterized by neoplastic bone formation, which is seen in the long bones of most adolescent patients. The involvement of the jaw bones is very rare, the most common type of chondroblastic histology. Clinically and radiologically, it is important to make differential diagnosis with osteonecrosis and fibroooseeous lesions.

In this report, it is aimed to present a case of chondroblastic type osteosarcoma that developed primarily around the tooth embedded in the mandible, early and late clinical and radiological findings, and to compile and share similar cases published in the current literature.

Case: The patient was admitted with pain and tingling in the lips, and there was solid swelling in the dental extraction sockets, sclerosis and radiopaque foci were observed in the radiological examination. As a result of the biopsy, the lesion was defined histopathologically as chondroblastic type osteosarcoma. The patient underwent simultaneous reconstruction with hemimandibulectomy. The patient was re-operated due to recurrence in the first year for 3.5 years, and the follow-up continues.

Conclusion: Although the prognosis of osteosarcomas seen in the jaw bones is better than the long bones, it is a serious cause of morbidity and mortality for the patient. The first clinical findings can be confused with dental infections, as in the case presented. For this reason, follow-up is very important with serious radiological and clinical evaluation.

Keywords: Infection, mandible, osteosarcoma

SS38

HATAY İLİNDE ORAL PREMALİGN LEZYONLARIN PREVALANSI: RETROSPEKTİF BİR ÇALIŞMA

Gözde SERİNDERE[1], Ceren AKTUNA BELGİN[1], Didar GÜRSOY[2], Kaan ORHAN[3]

[1]Hatay Mustafa Kemal Üniversitesi, Diş Hekimliği Fakültesi, Ağız, Diş ve Çene Radyolojisi

[2]Hatay Mustafa Kemal Üniversitesi, Tıp Fakültesi, Patoloji

[3]Ankara Üniversitesi, Diş Hekimliği Fakültesi, Ağız, Diş ve Çene Radyolojisi

Giriş-Amaç: Bu çalışmanın amacı, 2017 ve 2019 yılları arasında Patoloji Anabilim Dalı'na başvuran hastalarda oral premalign lezyonların (OPL) prevalansını değerlendirmektir.

Gereç-Yöntem: Patoloji rapor arşivinde histopatolojik olarak OPL olduğu doğrulanmış toplam 194 hasta geriye dönük olarak incelendi. Bunlardan 82'si (% 42,3) erkek, 112'si (% 57,7) kadındı. Cinsiyet ve yaş bilgisi tıbbi kayıtlardan elde edildi. Patolojik sonuçlara göre OPL'ler sınıflandırıldı.

Bulgular: 194 hastada OPL bulundu. 112 (% 57,7) kadın, 82'si (% 42,3) erkekti. Yaş dağılımına göre 10-20, 21-30, 31-40, 41-50-51-60, 61-70, 71-80 ve 80 yaş üstü hasta sayıları 1 (% 0,5), 13 (% 6,7), 25 (% 12,9), 36 (% 18,5), 50 (% 25,8), 35 (% 18,1), 20 (% 10,3) ve 14 (% 7,2) idi. En sık görülen premalign lezyon liken planus (% 50,6) olarak bulundu.

Tartışma-Sonuç: Ağız boşluğunda malignite olasılığını ekarte etmek için biyopsi yapılmalıdır. OPL'lerin erken teşhisi tedavi için önemlidir.

Anahtar Kelimeler: Biyopsi, Histopatolojik tanı, Ağız boşluğu, Prevalans

PREVALENCE OF ORAL PREMALIGN LESIONS IN THE HATAY REGION: A RETROSPECTIVE STUDY

Gözde SERINDERE[1], Ceren AKTUNA BELGIN[1], Didar GURSOY[2], Kaan ORHAN[3]

[1]Hatay Mustafa Kemal Üniversitesi, Diş Hekimliği Fakültesi, Ağız, Diş ve Çene Radyolojisi Anabilim Dalı, Hatay-Türkiye

[2]Hatay Mustafa Kemal Üniversitesi, Tıp Fakültesi, Patoloji Anabilim Dalı, Hatay-Türkiye

[3]Ankara Üniversitesi, Diş Hekimliği Fakültesi, Ağız, Diş ve Çene Radyolojisi Anabilim Dalı, Ankara-Türkiye

Objectives: The aim of this study was to evaluate the prevalence of oral premalign lesions (OPLs) in patients who attended the Pathology Department between the years of 2017 and 2019.

Materials- Method: A total of 194 patients confirmed to have OPLs histopathologically from Pathology report archive were retrospectively evaluated. Among them, 82 (42.3%) were male while 112 (57.7%) were female. Gender and age information were taken from medical records. According to the pathological results, OPLs were classified.

Results: In 194 patients, OPLs were found. 112 (57.7%) were female while 82 (42.3%) were male. According to age distribution, numbers of patients in 10-20, 21-30, 31-40,41-50- 51-60, 61-70, 71-80 and above 80 age groups were 1 (0.5%), 13 (6.7%), 25 (12.9%), 36 (18.5%), 50 (25.8%), 35 (18.1%), 20 (10.3%) and 14 (7.2%) respectively. The most common premalign lesion was lichen planus (50.6%).

Conclusions: Biopsy should be performed to exclude possibility of malignancy in the oral cavity. The early diagnosis of OPLs is important for treatment.

Keywords: Biopsy, Histopathological diagnosis, Oral cavity, Prevalence

SS39

KLİNİK DÖNEMİ LİSANS ÖĞRENCİLERİ VE LİSANSÜSTÜ EĞİTİM GÖREN DİŞHEKİMLERİNİN HIV/AIDS FARKINDALIĞI

Nazlı Zeynep ALPASLAN YAYLI, **Yasemin Beliz ÖNDER**

Van Yüzüncü Yıl Üniversitesi, Diş Hekimliği Fakültesi, Periodontoloji Anabilim Dalı

Amaç: Edinsel Bağışıklık Yetmezlik Sendromu (AIDS), İnsan Bağışıklık Yetmezlik Virüsü (HIV) tarafından oluşturulan, hastaların yaşam kalitelerini olumsuz etkileyen, bulaşıcı bir hastalıktır. HIV kan yoluyla da bulaşabildiği için diş hekimleri yüksek risk grubundadır. Bu çalışmada klinik dönemi diş hekimliği öğrencileri (Grup 1) ve lisansüstü eğitim gören diş hekimlerinin (Grup 2) HIV/AIDS hakkındaki bilgi düzeyi ve tutumlarının araştırılması amaçlanmıştır.

Materyal-Metot: Çalışma için gönüllü olan 89 katılımcıya demografik bilgileri de içeren ve çoktan seçmeli soruları bulunan HIV/AIDS bilgi ve tutum anketi dağıtılmıştır. Doldurulan anketler kapalı bir zarf içerisinde teslim alınmıştır. Verilerin istatistiksel analizinde Ki-kare testi ve SPSS paket programı kullanılmıştır. İstatistiksel anlamlılık düzeyi $p<0,05$ olarak kabul edilmiştir.

Bulgular: Katılımcıların yaş ortalaması 24,26 (±2,52) olup, %51,7'si kadın, %48,3'ü erkektir. Grup 1 %64, Grup 2 ise %36 oranında katılımcıdan oluşmuştur. %46 oranında birey AIDS hastasının öpmesi ile hastalık bulaşabileceğini ya da bu konuda bilgisi olmadığını belirtmiştir. Her iki grup arasında bu soru için istatistiksel olarak anlamlı fark tespit edilmemiştir ($p>0,05$). ''AIDS hastasının öksürmesi hastalığı bulaştırabilir'' ifadesine verilen yanıtlar iki grup arasında istatistiksel olarak anlamlı şekilde farklıdır ($p=0,023$). Ayrıca %52,8 oranında katılımcı AIDS testi yaptırırsa bunu arkadaşlarından gizleyeceğini veya bu konuda kararsız olduğunu belirtmiştir.

Sonuçlar: Çalışma gruplarımızın HIV/AIDS hakkındaki bilgi düzeylerinin ve tutumlarının bazı konularda halen yeterli olmadığı düşünülmektedir. HIV/AIDS hastalarıyla meslek hayatları içerisinde karşılaşması muhtemel hekim ve hekim adaylarının bu konularda daha fazla bilgi sahibi olabilmesi için eğitici programlar planlanması gerekmektedir.

Anahtar Kelimeler: Diş hekimliği, HIV, AIDS, Farkındalık

AWARENESS OF CLINICAL UNDERGRADUATE STUDENTS AND DENTISTS IN POSTGRADUATE EDUCATION ABOUT HIV/AIDS

Nazli Zeynep ALPASLAN YAYLI, **Yasemin Beliz ONDER**

Van Yuzuncu Yil University, Faculty of Dentistry, Department of Periodontology

Aim: Acquired-Immunodeficiency-Syndrome (AIDS) is an infectious disease caused by Human-Immunodeficiency-Virus (HIV), which affects the quality of life of patients negatively. Since HIV can be transmitted by blood, dentists are in a high risk group. The aim of this study was to investigate the knowledge and attitudes of students in clinical period in dentistry (Group-1) and dentists in postgraduate (Group-2) about HIV/AIDS.

Materials and Methods: HIV/AIDS information&attitude survey including demographic information and multiple choice questions was distributed to 89 participants who volunteered for the study. The surveys were received in a closed envelope. Chi-square test and SPSS program were used for statistical analysis. Statistical significance level was accepted as $p<0.05$.

Results: The mean age of participants was 24.26(±2.52). 51.7% were female and 48.3% were male. Group-1 consisted of 64% and Group-2 consisted of 36% of participants. 46% of individuals stated that AIDS can be transmitted by kissing or have no idea about it. There was no statistically significant difference between two groups for this question ($p>0.05$). There was a statistically significant difference between two groups for responses to the statement that AIDS patient coughing can spread the disease ($p=0.023$). In addition, 52.8% stated that if they had AIDS test, they would hide it from their friends or they were undecided about it.

Conclusion: Knowledge and attitudes of study groups on HIV/AIDS are still not sufficient. It is necessary to plan educational programs for dentists/ dentistry students who will encounter HIV/AIDS patients in their professional lives in order to have more information.

Keywords: Dentistry, HIV, AIDS, Awareness

SS40

DİŞ HEKİMLERİNİN ORAL KANSER FARKINDALIKLARININ DEĞERLENDİRİLMESİ

Zeynep GÜMRÜKÇÜ

Recep Tayyip Erdoğan Üniversitesi Diş Hekimliği Fakültesi, Ağız Diş Çene Cerrahisi Anabilim Dalı

Giriş: Oral kanser, malign neoplazmlar arasında yer alan önemli morbidite ve mortalite nedenlerinden biridir. Erken tanı ve tedavi/yönlendirme oral kanseröz lezyonlar için kritik öneme sahiptir. Bu sebeple diş hekimlerinin oral kanseröz lezyonlar hakkında bilgi ve birikim sahibi olması kritik önem taşımaktadır. Bu çalışmanın amacı diş hekimlerinin oral kanser farkındalıklarının anket ile değerlendirilmesidir.

Gereç-Yöntem: Çalışmaya 164 gönüllü katılımcı dahil edilmiştir. Anket 16 farklı, çoktan seçmeli soruyu içermektedir. Katılımcılar uzmanlık alanlarına göre 9 gruba ve ünvanlarına göre 5 farklı gruba ayrılmıştır. Katılımcıların oral kanserler hakkındaki bilgi ve tecrübeleri, daha önce aldıkları eğitimler, oral kanser predispozan faktörleri, tanı süreci ve patolojiyi içeren sorular ankette yer almaktadır. Anket dijital olarak yürütülmüştür. Verilerin dağılımları IBM SPSS Statistics 23 (New York, ABD) programı kullanılarak incelenmiştir.

Bulgular: Premalign lezyonların tanısına yönelik soruların doğru cevaplanma oranının uzmanlık yapmış olanlarda anlamlı derecede fazla olduğu görülmüştür ($p<0,05$). Lezyonun takibine yönelik soruda doğru cevap oranı, uzmanlığı Ağız, Diş ve Çene Cerrahisi (ADÇC) olan katılımcılarda, uzmanlığı olmayan ya da bir başka uzmanlık alanı bulunan katılımcılara göre anlamlı derecede fazladır ($p<0,05$). Lezyonun takibine yönelik sorulara verilen doğru cevap ile uzmanlık ve unvan arasında anlamlı bir ilişki bulunmamıştır ($p>0,05$).

Sonuç: Uzman unvanına sahip diş hekimlerinin oral kanserlerin tanı ve takip süreci ile ilgili bilgi-tecrübelerinin daha yüksek olduğu görülmüştür. Ayrıca uzmanlığı ADÇC olan katılımcıların doğru cevap oranının diğer uzmanlık alanlarına göre yüksek olduğu izlenmiştir. Sonuçlar, uzmanlık eğitiminin önemini ve ADÇC dışındaki uzmanlık alanlarında oral kanserlere yönelik eğitim ihtiyacını ortaya koymaktadır.

Anahtar Kelimeler: Oral kanser, oral kanser farkındalığı, risk faktörleri

EVALUATION OF THE ORAL CANCER AWARENESS OF DENTISTS

Zeynep GUMRUKCU

Department of Oral and Maxillofacial Surgery, Faculty of Dentistry, Recep Tayyip Erdoğan University, Rize, Turkey

Introduction: Oral cancer is one of the major causes of morbidity and mortality among malignant neoplasms. Early diagnosis and treatment / management are critical for oral cancerous lesions. Therefore, dentists should have knowledge about oral cancerous lesions. The aim of this study was to evaluate the oral cancer awareness of dentists by questionnaire.

Material-Methods: The study includes 164 volunteer participants. The questionnaire contains 16 different multiple choice questions. The participants divided into 9 groups according to their specialties and 5 different groups according to their degree. Questions about knowledge, experience and previous educations about oral cancers, predisposing factors, diagnosis process and pathological findings are included in the questionnaire. The survey conducted digitally. The data analyzed using IBM SPSS Statistics 23 (New York, USA) program.

Results: The rate of the correct answers of the questions about the premalignant lesions diagnosis was significantly higher in specialized ($p <0.05$). The rate of correct answers to the question about the follow-up of the lesion was significantly higher than the participants with specialized in Oral and Maxillofacial Surgery (OMFS) than those who did not have any expertise or who had another expertise ($p <0.05$). There was no significant relationship between expertise-degree and the correct answer to the questions regarding the follow-up and treatment of the lesion ($p> 0.05$).

Conclusions: Dentists with the title of specialist had higher knowledge and experience about the diagnosis and follow-up of oral cancers. The results highlight the importance of speciality education and the need for education for oral cancers in areas other than OMFS.

Keywords: Oral cancer, oral cancer knowledge, risk factors

SS41

PROSTAT KANSERİ VE KEMİK METASTAZI OLAN BİR HASTADA BİFOSFONAT İLE İLGİLİ ÇENE OSTEONEKROZU: BİR OLGU SUNUMU

Güldane MAĞAT, Duygu AZMAN

Necmettin Erbakan Üniversitesi Diş Hekimliği Fakültesi, Ağız, Diş ve Çene Radyolojisi Ana Bilim Dalı

Giriş-Amaç: Prostat kanseri ile ilişkili kemik metastazlarının üstesinden gelmek için intravenöz (IV) zoledronik asit ile tedavi edilmiş 80 yaşında bir erkek hastada maksilla da nadir görülen bir osteonekroz olgusunu sunmayı amaçladık.

Olgu Tanımlanması: 80 yaşındaki bir erkek hasta kliniğimize sol maksillasında ağrı şikâyeti ile başvurdu. Medikal hikâyesinde 2006 yılında iki taraflı Orşidektomi operasyonu geçirmiş kemik metastazlı prostat kanseri olduğu öğrenildi. Hasta kemoterapi almıştır ve daha sonra iki yıl öncesinde de IV zoledrononik asit ile bifosfonat tedavisi almıştır. Hastanın 1 yıl önce ağrıdan şikâyet ettiği bölgesinden diş çekimi yapıldığı öğrenilmiştir.

Bulgular: Hastanın intraoral muayenesinde sol üst kaninden sol dişsiz posterior maksillaya kadar olan bölgede nekrotik kemik varlığı tespit edildi. Panoramik radyografta, ilgili bölgede radyolüsent alan gözlendi. Daha fazla inceleme için, konik ışınlı bilgisayarlı tomografi (KIBT) alındı ve sol üst maksiller bölgede sekestr ve osteolizis varlığı tespit edildi. Spesifik olmayan, yumuşak doku yoğunluğunda artmış sol maksiller sinüzit tespit edildi. Medikal hikâye, klinik ve KIBT tarama incelemesi göz önüne alındığında, hastaya evre 3 osteonekroz tanısı kondu. Ağız, Diş ve Çene Cerrahisi bölümünde nekroz olan bölgesinin debridmanı yapılmış olup, sonrasında Protetik Diş Tedavisi bölümünde ilgili bölgenin protetik rehabilitasyonu sağlanmıştır.

Sonuç: Bu vaka Ağız, Diş Ve Çene Radyolojisi uzmanları, Ağız, Diş Ve Çene Cerrahisi uzmanları ile Kulak Burun Boğaz uzmanlarının çene osteonekrozu tanısında ve tedavisinde önemli rolü olduğunu vurgulamakta ve bu durumun değişken belirti ve bulgularını ortaya koymasının farkındalığına ihtiyaç duyulduğunu göstermektedir.

Anahtar Kelimeler: Prostat kanseri, osteonekroz, maxilla

JAW OSTEONECROSIS RELATED TO BISPHOSPHONATE IN A PATIENT WITH PROSTATE CANCER AND BONE METASTASIS: A CASE REPORT

Güldane MAGAT, Duygu AZMAN

Necmettin Erbakan University, Dentistry Faculty, Department of Oral and Maxillofacial Radiology

Aim: We aimed to present a rare case of osteonecrosis in the maxilla in an 80-year-old male patient treated with intravenous (IV) zoledronic acid to overcome bone metastases associated with prostate cancer.

Case Report: An 80-year-old male patient was admitted to our clinic with pain in his left maxilla. In his medical history, it was learned that he had bilateral Orchidectomi operation in 2006 with bone metastasis. The patient received chemotherapy and then received bisphosphonate treatment with IV zoledrononic acid two years ago. It was learned that tooth extraction was made from the region where the patient complained of pain 1 year ago.

Results: In the intraoral examination of the patient, the presence of necrotic bone was detected in the region from the left upper canine to the posterior maxilla of the left toothless. On the panoramic radiograph, radiolucent area was observed in the relevant region. For further investigation, cone beam computed tomography (CBCT) was taken, and sequester and presence of osteolysis were detected in the upper left maxillary region. Nonspecific, soft tissue density increased left maxillary sinusitis was detected. Considering the medical history, clinical and CBCT examination, the patient was diagnosed with stage 3 osteonecrosis. In the Oral and Maxillofacial Surgery department, the necrosis region was debrided and afterwards, the prosthetic rehabilitation of the relevant region was provided in the Prosthetic Dentistry department.

Conclusion: This case emphasizes that oral and dentomaxillofacial radiologists and maxillofacial surgeons, and otolaryngologists play an important role in the diagnosis and treatment of osteonecrosis of the jaw and show that there is a need for awareness that this situation reveals variable signs and symptoms.

Keywords: Prostate cancer, osteonecrosis, maxilla

SS42

DİŞ HEKİMLİĞİ ÖĞRENCİLERİ ARASINDA HUMAN PAPİLLOMA VİRUS (HPV) AŞISI FARKINDALIĞI

Gaye KESER, Filiz NAMDAR PEKİNER

Marmara Üniversitesi Dişhekimliği Fakültesi, Ağız, Diş ve Çene Radyolojisi Anabilim Dalı

Giriş-Amaç: Epidemiyolojik çalışmalar, dünya genelinde Human Papilloma Virus (HPV) ilişkili oral kanser eğiliminin arttığını göstermiştir. Diş hekimliği öğrencileri hastalarına doğru tavsiyeler verebilmek için HPV ve aşısı ile ilgili kapsamlı güncel bilgilere ihtiyaç duyarlar. Bu çalışmanın amacı; Marmara Üniversitesi Diş Hekimliği Fakültesi 4. ve 5. sınıf öğrencilerinin HPV aşısı hakkındaki bilgi düzeyi ve farkındalıklarının değerlendirilmesidir.

Gereç-Yöntem: Çalışmamıza Marmara Üniversitesi Diş Hekimliği Fakültesi'nde eğitim gören 102 4. sınıf ve 124 5. Sınıf olmak üzere toplam 226 öğrenciye 7 sorudan oluşan anket uygulanmıştır. Bu ankette öğrencilerin bilgi düzeyi ve farkındalıkları incelenmiştir.

Bulgular: Çalışmamıza katılan öğrencilerin yaşları 21 ile 28 arasında değişmekte olup, 75'i (%33.2) erkek, 151'i (%66.8) kadındır. 4.sınıf öğrencilerinin "Ağız sağlığı uzmanlarının, hastalarının genel medikal durumunda aktif bir rol oynaması önemlidir." önermesine katılma oranları (%96.1), 5. sınıf öğrencilerinden (%97.6) istatistiksel olarak anlamlı düzeyde düşük olarak bulgulanmıştır (p:0.010; p<0.05). Kadın öğrencilerin ise "Kendime HPV aşısı yaptırdım/ yaptırmayı düşünüyorum" önermesine katılma oranları (%47.7), erkeklerden (%29.3) istatistiksel olarak anlamlı düzeyde yüksek olarak saptanmıştır (p:0.005; p<0.05).

Tartışma- Sonuç: Diş hekimliği öğrencilerinin HPV'nin neden olduğu oral kansere karşı farkındalıklarını arttırmaya yönelik kapsamlı eğitim ve motivasyon, diş hekimliği öğrencilerinin bilgi ve tutumlarını da artıracaktır.

Anahtar Kelimeler: HPV aşısı, oral kanser, farkındalık

AWARENESS AND KNOWLEDGE ABOUT HUMAN PAPILLOMAVIRUS VIRUS AMONG DENTAL STUDENTS

Gaye KESER, Filiz NAMDAR PEKINER

Department of Oral Diagnosis and Radiology, Marmara University, Faculty of Dentistry, İstanbul, Turkey

Introduction-Objective: Epidemiological studies have shown that the worldwide trend of Human Papillomavirus (HPV) induced oral cancer has increased. Dentistry students need comprehensive information about HPV and its vaccine to provide accurate advice to their patients. The aim of this study is to assess Marmara University Faculty of Dentistry 4th and 5th grade students' knowledge and awareness about HPV vaccine.

Material and Method: A questionnaire consisting of 7 questions was applied to 226 students (102 4th grade and 125 5th grades), who were studying at Marmara University Faculty of Dentistry. In this survey, students' knowledge level and awareness about HPV vaccine were examined.

Results: The ages of the students participating in our study vary between 21 and 28 and 75 (33.2%) of them were male and 151 (66.8%) were female. The participation rates of the 4th grade students to the proposition that "Oral health professionals play an active role in the general medical condition of their patients" (96.1%) are statistically significantly lower than those in the 5th grade (97.6%) (p: 0.010; p <0.05). On the other hand, the rate of participation of women students in the proposition "I had avaccine / I am thinking about getting vaccinated." (47.7%) is statistically significantly higher than men (29.3%) (p: 0.005; p <0.05).

Discussion-Conclusion: Comprehensive training and motivation for improving dentistry students awareness against HPV induced oral cancer will also improve knowledge and attitudes of the dental students.

Keywords: HPV vaccine, oral cancer, awareness

SS43

DİYABETES MELLİTUS AĞIZ KANSERLERİ İÇİN BİR RİSK FAKTÖRÜ MÜ?

Melike BAŞARAN

Kütahya Sağlık Bilimleri Üniversitesi, Ağız, Diş ve Çene Radyolojisi

Giriş: Diyabetes Mellitus (DM) hiperglisemi ile karakterize, insülin sekresyonunda ve/veya insülin aktivitesinde bozulmayla ortaya çıkan metabolik bir hastalıktır. Tip 1 ve tip 2 olmak üzere başlıca iki gruba ayırabileceğimiz DM'de uzun süren hiperglisemi sonucunda çeşitli patogenetik yollarla mikrovasküler ve makrovasküler komplikasyonlar ortaya çıkar. Ağız kanserleri orta yaş ve üzerinde, yüksek morbidite ve mortalite oranına sahip karsinomlardır. Sigara ve aşırı alkol tüketimi etiyolojide önemli rol oynar. Bu çalışmanın amacı DM'nin ağız kanserleri üzerindeki etkisini değerlendirmektir.

Gereç-Yöntem: Bu derleme için 1992-2019 yılları arasındaki DM ve ağız kanserleri ile ilgili makaleler taranmıştır. Literatürde tip 2 DM'nin meme, endometriyum ve pankreas dahil olmak üzere birçok malignite için risk faktörü olduğu belirlenmiştir. DM komplikasyonlarından başlıca sorumlu olan ileri glikasyon son ürünlerinin (AGE) oluşumu ile DM'li hastalarda hücre hasarı oluşturan reaktif oksijen ürünleri artar. Ayrıca AGE artışıyla birlikte tümör baskılayıcı protein p53'ün azalması kanser oluşumu üzerinde etkili olabilir. Tip 2 DM'de eritroplaki ve lökoplaki gibi prekanseröz lezyonların görülme riski artmıştır. İnsülin ve insülin benzeri büyüme faktörü-1 üretimi hücre proliferasyonunu ve onkojenik epidermal büyüme faktörü reseptörünü aktive eder. Ek olarak, IGF'nin antiapoptotik ve mitojenik etkileri malign transformasyona yol açabilir.

Sonuç: Bildirilen çalışmalar ışığında DM'nin birçok sistemik komplikasyondan sorumlu olduğu gibi ağız kanserlerinin oluşumuna zemin hazırladığı ve kanser prognozunun kötüleşmesinde rol oynadığı görülmektedir.

Anahtar Kelimeler: Diyabetes mellitus, oral kanser, ileri glikasyon son ürünleri, risk faktörü

IS DIABETES MELLITUS A RISK FACTOR FOR ORAL CANCERS?

Melike BASARAN

Kütahya University of Health Sciences, Department of Oral, Maxillofacial Radiology

Objectives: Diabetes mellitus (DM) is a metabolic disease characterized by hyperglycemia resulting from defects in insulin secretion, insulin action, or both. In DM, which can be divided into two main groups, type 1 and type 2, microvascular and macrovascular complications occur in various pathogenetic ways as a result of prolonged hyperglycemia. Oral cancers are carcinomas with high morbidity and mortality rates in the middle age and over. Smoking and alcohol abuse play important role in the etiology. The aim of this study is to evaluate the effect of DM on oral cancers.

Material-Methods: For this review, articles about DM and oral cancers between 1992-2019 were searched. It has been determined that type 2 DM is risk factor for several cancers such as breast, endometrium, and pancreas. With the formation of advanced glycation-end products (AGE), which are primarily responsible for DM complications, reactive oxygen products that cause in cell damage increase in DM. Decreased tumor supressor protein p53 expression by the AGEs may cause cancer formation. Type 2 DM has an elevated risk of precancerous lesions development such as leukoplakia and erythroplakia. Insulin and insulin-like growth factors (IGFs) production in DM activate cell proliferation and oncogenic epidermal growth factor receptor. In addition mitogenic and antiapoptotic effects of IGF can lead to malignant transformation.

Conclusion: In the light of the reported studies, it has seen that as DM is responsible for many systemic complications, it leads up to the formation of oral cancers and plays a role in the deterioration of cancer prognosis.

Keywords: Diabetes mellitus, oral cancer, advanced glycation end products, risk factor

SS44

PROLİFERATİF VERRÜKÖZ LÖKOPLAKİ: OLGU SUNUMU VE LİTARATÜR DERLEMESİ

Emre BALABAN[1], Burak CEZAİRLİ[2]

[1]RecepTayyip Erdoğan Üniversitesi Diş Hekimliği Fak, Ağız, Diş, Çene Cerrahisi

[2]Ordu Üniversitesi Diş Hekimliği Fakültesi, Ağız, Diş, Çene Cerrahisi

Giriş-Amaç: Proliferatif verrüköz lökoplaki(PVL) oral bölgede yüksek malign transformasyon riski olan ve sıklıkla nüks eden agresif bir lökoplaki formudur. Klinik olarak homojen beyaz plaklar ve verrüköz yüzey ile karakterizedir.

Olgu Tanımlaması ve Gereç Yöntem: PUBMED ve ELSEVİER arama motorlarında 'oral proliferative leukoplakia' , 'leukoplakia' anahtar kelimeleri aratıldı.2014 yılından itibaren yayınlanan litaratürlerin başlık ve özetleri değerlendirildi ve uygun litaratürler seçilerek analiz edildi.

Orta şiddetli ağrı ve diş etlerinde beyazlık şikayeti ile kliniğe başvuran 50 yaşında kadın hastanın yapılan intraoral muayenesinde maksilla anterior bölgesinde beyaz karnabahar görünümlü lezyon gözlendi. Hastadan alınan anamnezde hastanın herhangi bir sistemik hastalığı olmadığı ve sigara içmediği ve alkol kullanmadığı öğrenilmiştir. Konvansiyonel cerrahi ile eksizyonel biyopsi uygulandı. Patoloji sonucunda verrüköz lökoplaki tanısı konuldu. 2 kez nüks eden lezyon son olarak lazerle eksize edildi. 6 aylık takiplerinde rekürrens gözlenmedi.

Bulgular: Erken evrede proliferatif verrüköz lökoplakiyi diğer beyaz lezyonlardan klinik ve mikroskobik olarak ayırt etmek zordur. Spesimenin detaylı bir histopatolojik incelemesi gerekmektedir. PVL sigara kullanmayan hastalarda nadir görülür. Multifokal progresif ve klinik olarak çeşitli görünümlere sahip bir lökoplaki türüdür. Tam olarak etiyolojisi bilinmemektedir.

Tartışma-Sonuç: Konvansiyonel cerahi ve lazerin kombine uygulanması proliferatif verrüköz lökoplakinin tedavisinde etkin rol oynamaktadır. Nüks ve potansiyel malign transformasyon göstermeleri nedeni ile PVL tanısı koyulmuş hastaların sık rutin takiplerinin yapılması ve lezyonun total olarak eksizyonu önemlidir.

Anahtar Kelimeler: Proliferatif verrüköz lökoplaki premalign lezyon malign dönüşüm lazer cerrahisi

PROLIFERATIVE VERRUCOUS LEUKOPLAKIA: A CASE REPORT AND LITARATURE REVIEW

Emre BALABAN[1], Burak CEZAIRLI[2]

[1]Deparment of Oral and Maxillofacial Surgery, Faculty of Dentistry, Recep Tayyip Erdoğan Universty

[2]Deparment of Oral and Maxillofacial Surgery, Faculty of Dentistry, Ordu Universty

Introduction: Proliferative verrucous leukoplakia(PVL) is an aggressive form of leukoplakia that affecting more than one oral region with a high rate of malignant transformation and recurrence. It can be seen as a homogeneous white plaque with a verrucous surface clinically.

Case Description, Materials and Methods: Key words 'oral proliferative leukoplakia' and 'leukoplakia' were searched in PUBMED and ELSEVİER. The titles and abstract of the published literature since 2014 were evaluated and appropriate literature was selected and analyzed.

A 50-year-old woman presented to our clinic with mild pain and whiteness in upper alveolar crest area. According to anamnesis of patient, the patient have no systemic disease and non smoker. In the clinical examination, a fluffy, white, cauliflower like lesion was detected on the gums in the right maxillary incisors region. It was decided to take a excisional biopsy with conventional surgery. The pathology result was verrucous leukoplakia. The lesion that recurred two times was finally removed by laser. Recurrence wasn't observed in the lesion at 6 months follow up.

Results: That is in fact difficult to distinguish the early stage of PVL from other white lesions either clinically or microscopically. Therefore, the biopsy specimen should be examined histopathologically carefully. PVL is a very rare clinical condition that seen in older women and nonsmoker patients. It is a type of leukoplakia in multifocal, progressive and changing clinical appearences. The etiology of PVL is unknown.

Conclusions: Combined application of conventional surgery and laser plays an effective role in the treatment of proliferative verrucous leukoplakia. Due to their recurrence and potential malignant transformation, frequent routine follow-up of patients diagnosed with PVL and total excision of the lesion is important.

Keywords: Proliferative verrucous leukoplakia premalign lesion malign transformation laser surgery

SS45

ORAL SKUAMÖZ HÜCRELİ KARSİNOM OLGULARININ BEŞ YILLIK LİTERATÜR İNCELEMESİ

Özlem GÖRMEZ, **Mehmet Egemen AYDEMİR**, Elif ÇELEBİ, Derya YILDIRIM

Süleyman Demirel Üniversitesi Diş Hekimliği Fakültesi, Ağız, Diş ve Çene Radyolojisi Anabilim Dalı

Giriş-Amaç: Ağız kanserlerinin büyük bir kısmını oluşturan oral skuamöz hücreli karsinom (SHK) kanser morbidite ve mortalitesinin önemli bir nedenidir ve ağız içinde çeşitli bölgelerde gözlenebilir. Bu çalışmanın amacı güncel literatürü değerlendirerek oral SHK`nın klinik ve radyografik özelliklerini, tedavi yöntemlerini bildirmektir.

Gereç-Yöntem: Pubmed veri tabanında oral SHK`lara ait son 5 yıl içerisinde olgu sunumu olarak yayınlanmış makaleler araştırıldı. Vakalarla ilgili yetersiz bilgi bulunan makaleler inceleme dışı bırakıldı. Hastaların yaşı, cinsiyeti, tümörün bulunduğu bölge, klinik ve radyografik bulgular, TNM evresi ile tedavi şekilleri ve prognoz analiz edildi.

Bulgular: 68 makaleye ait 78 hastanın bilgileri (36 kadın, 42 erkek) değerlendirildi. SHK, oral kavitede sırasıyla en sık gingiva (% 33,3), dil (% 23,1), mandibular kemik (% 21,8) ve bukkal mukozada (% 15,4) gözlendi. Hastalarda en sık rastlanan bulgu ülserasyon (% 42,3), en sık rastlanan belirti ise ağrıydı (% 41). Olguların TNM evreleri değerlendirildiğinde çoğunlukla 3. (% 34,5) ve 4. (% 36,4) evrede teşhis koyulduğu belirlendi.

Tartışma-Sonuç: Çalışmamızda oral SHK olgularının çoğunun geç evrede teşhis edildiği belirlendi. Ağız kanserlerinin prognozunun kötü olması nedeniyle, erken teşhis hastanın tedavisi ve yaşam kalitesi açısından büyük önem taşımaktadır. Bu nedenle toplumun ağız kanseri ve risk faktörleri açısından bilinçlendirilmesi ve rutin oral muayenelerinin yapılması SHK`nın erken teşhisi açısından önemlidir.

Anahtar Kelimeler: Skuamöz hücreli karsinom, ağız neoplazileri, risk faktörleri

A FIVE-YEAR LITERATURE REVIEW OF ORAL SQUAMOUS CELL CARCINOMA CASE REPORTS

Ozlem GORMEZ, **Mehmet Egemen AYDEMIR**, Elif CELEBI, Derya YILDIRIM

Suleyman Demirel University, Faculty of Dentistry, Department of Dentomaxillofacial Radiology, Isparta, Turkey

Objectives: Squamous cell carcinoma (SCC) that constitutes a large part of oral cancers is an important cause of cancer morbidity and mortality, and can be seen in various oral sites. The aim of this study is to report clinical and radiographic features, treatment modalities of oral SCC by evaluating current literature.

Material-Method: Articles published as case reports in Pubmed database in last 5 years of oral SCC have been searched. Articles with insufficient information about cases were excluded. Age and gender of patients, region of tumor, clinical and radiographic findings, TNM stage, treatment methods and prognosis were analyzed.

Results: Information of 78 patients (36 females, 42 males) from 68 articles were evaluated. The most detected tumor regions in oral cavity were gingiva (33.3%), tongue (23.1%), mandibular bone (21.8%) and buccal mucosa (15.4%) respectively. The most common sign in patients was ulceration (42.3%), and the most common symptom was pain (41%). Stage 3 (34.5%) and Stage 4 (36,4%) TNM stages were mostly observed.

Conclusions: In our study, it was determined that the majority of cases of oral SCC were diagnosed in late stages. Due to the poor prognosis of oral cancers, early diagnosis has a great importance for the treatment and quality of life of the patient. For this reason, raising awareness about oral cancer and risk factors, and performing routine oral examinations were very important for the early diagnosis of SCC.

Keywords: Squamous cell carcinoma, mouth neoplasms, risk factors

SS46

LİTERATÜRDEKİ MAKSİLLOFASİYAL METASTAZ VAKALARININ RETROSPEKTİF ANALİZİ

Özlem GÖRMEZ, **Elif ÇELEBİ**, Mehmet Egemen AYDEMİR, Derya YILDIRIM

Süleyman Demirel Üniversitesi Diş Hekimliği Fakültesi, Ağız, Diş ve Çene Radyolojisi Anabilim Dalı

Giriş-Amaç: Metastatik tümörler maksillofasiyal bölgede nadir görülmekte, genellikle geç evrede, yaygın bir hastalığın göstergesi olarak ortaya çıkmakta ve prognozu kötü olmaktadır. Bu çalışmanın amacı maksillofasiyal bölgedeki metastatik tümör vakalarıyla ilgili güncel literatürü değerlendirerek, vakaların klinik ve radyolojik özelliklerini bildirmektir.

Gereç-Yöntem: Pubmed veri tabanında, son 5 yıl içerisinde vaka raporu olarak yayınlanmış maksillofasiyal bölge metastatik tümörleri tarandı. Hastaların yaş ve cinsiyet bilgileri, primer ve metastatik tümörün histolojik tanısı, bulunduğu bölge, klinik ve radyolojik bulguları, tedavi ve prognozu analiz edildi.

Bulgular: Literatürün incelenmesi sonucunda, 1469 makale bulundu. Başlık ve özetleri incelendi ve maksillofasiyal bölgede metastaz bulunan 131 vaka raporu belirlendi. Yetersiz hasta ve metastaz bilgisi bulunan makaleler inceleme dışı bırakılarak, değerlendirmeye uygun olan 89 vaka raporunda 91 hastanın (58 erkek, 33 kadın) bilgileri incelendi. Primer tümör bölgeleri erkeklerde en sık böbrek (% 27,6), kadınlarda meme (% 27,3) olarak tespit edildi. Mandibular kemik (% 28,6) ve gingiva (% 26,4) maksillofasiyal metastazın en sık görüldüğü bölgelerdi. En sık gözlenen klinik bulgu ve belirti şişlik (% 54,9) ve ağrı (% 31,9) olarak belirlendi. Olguların % 35,2' sinde maksillofasiyal bölgedeki tümörün primer tümörden önce teşhis edildiği belirlendi.

Tartışma-Sonuç: Literatür incelemesi sonucunda, birçok vaka raporunda, hasta ve klinik bilgilerinin tümünün belirtilmediği gözlendi. Farklı bölgedeki maligniteler, maksillofasiyal metastaz yapabilir. Metastatik tümörlerde patognomonik bulgu ve belirtilerin olmaması nedeniyle ayırıcı tanıda detaylı bir klinik, radyolojik ve histopatolojik inceleme gerekmektedir. Klinisyenler, maksillofasiyal bölgede yeni teşhis edilen bir malignitenin uzak bölgelerden metastaz olabileceğini ve primer tümörden önce bulgu ve belirti verebileceğini göz önünde bulundurmalıdır.

Anahtar Kelimeler: Ağız neoplazileri, tümör metastazı, baş ve boyun neoplazileri

RETROSPECTIVE ANALYSIS OF MAXILLOFACIAL METASTASIS CASE REPORTS IN LITERATURE

Ozlem GORMEZ, **Elif CELEBI**, Mehmet Egemen AYDEMIR, Derya YILDIRIM

Suleyman Demirel University, Faculty of Dentistry, Department of Dentomaxillofacial Radiology, Isparta, Turkey

Objectives: Metastatic tumors are observed rarely in maxillofacial region, usually appear in late stage as an indicator of a widespread disease and have poor prognosis. The aim of this study was to evaluate the current literature about metastatic tumor cases in maxillofacial region and to report their clinical and radiological features.

Material-Method: Pubmed database were searched for published case reports of maxillofacial metastatic tumors in last 5 years. Patients' age, gender, histologic diagnosis of primary and metastatic tumors, location, clinical and radiological findings, treatment and prognosis were recorded.

Results: As a result of literature review, 1469 articles were found. Titles and abstracts were analyzed and 131 maxillofacial metastasis case reports were detected. The articles with insufficient information excluded and 91 patients (58 male, 33 female) in 89 case reports were evaluated. The most common primary tumor sites were kidney (27,6%) for males and breast (27,3%) for females. Mandibular bone (28,6%) and gingiva (26,4%) were most frequent sites of maxillofacial metastasis. Swelling (54,9%) and pain (31,9%) were the most common clinical signs and symptoms. In 35.2% of the cases, the tumor in the maxillofacial region was diagnosed before the primary tumor.

Conclusions: It was observed that all clinical and radiographic information about patients were not reported in many case reports. Malignancies of different regions can cause maxillofacial metastasis. Due to the absence of pathognomonic signs and symptoms of metastatic tumors, a detailed clinical, radiological and histopathological examination is required for differential diagnosis. Clinicians should consider that a diagnosed malignancy in maxillofacial region may be metastasis and may even give signs and symptoms before the diagnosis of primary tumor.

Keywords: Mouth neoplasms, neoplasm metastasis, head and neck neoplasms

SS47

KLİNİK OLARAK MALİGN GÖRÜNTÜ VEREN 3 DEV HÜCRELİ GRANÜLOM VAKASI

Elif POLAT, Hakan EREN, Hatice Ahsen DENİZ, Burak İNCEBEYAZ

Ankara Üniversitesi Diş Hekimliği Fakültesi, Ağız, Diş ve Çene Radyolojisi

Giriş-Amaç: Dev hücreli granülomlar, ağız kavitesi içinde sıklıkla periferal polipoid kitle halinde gelişen, bazen kemik içerisinde santal yerleşimli olabilen lezyonlardır. Dev hücreli granülomlar, gençlerde ve erişkin bireylerde sık görülür. Kadınlarda ve mandibulada daha sık rastlanır.

Olgu Tanımlaması: Bu vaka serisinde 1 santral dev hücreli granülom, 2 periferal dev hücreli granülom sunulmuştur. Santral dev hücreli granülom mandibula posterior bölgede, periferal dev hücreli granülomlar sırasıyla mandibula lingual ve maksiller posterior bölgede yerleşim göstermiştir.

Bulgular: Her 3 vakada eksizyonel biyopsi yapılmış ve histopatolojik olarak dev hücreli granülom tanısı konulmuştur.

Tartışma-Sonuç: Dev hücreli granülom lezyonları bulundukları bölgede dişlerde migrasyona, lüksasyona ve alveol kemikte yıkıma sebep olup, kortikal kemikte ekspansiyona sebep olabilirler. Nadir de olsa malign dönüşüme sebep olabilirler. Bu nedenle bu lezyonlar iyi bir teşhis ve tedavi planlaması ile mümkün olduğunca erken safhada eksize edilerek benzer lezyonlardan histopatolojik olarak ayırt edilmelidir.

Anahtar Kelimeler: Malign, dev hücreli granüloma, klinik

3 CASES OF GIANT CELL GRANULOMA WITH CLINICALLY MALIGNANT APPEARANCE

Elif POLAT, Hakan EREN, Burak INCEBEYAZ, H atice Ahsen DENIZ

Ankara University, Oral and Maxillofacial Radiology

Abstract

Objectives: Giant cell granulomas are lesions that develop as a peripheral polypoid mass in the oral cavity and may sometimes be located in the bone as santral lesion. Giant cell granuloma is common in young people and adults. It is more common in women and mandibula.

Case Description: In this case series, 1 central giant cellgranuloma and 2 peripheral giant cell granulomas are presented. Central giant cell granuloma is located in the mandibular posterior region, peripheral giant cell granulomas are located in the mandible lingual and maxillary posterior regions, respectively.

Results: Excisional biopsy was performed in all 3 cases and histopathologically diagnosed as giant cell granuloma.

Discussion: They may cause migration, luxation anddestruction of alveolar bone in teeth with giant cell granuloma lesions and may cause expansion of cortical bone. Therefore, these lesions should be excised as early as possible with good diagnosis and treatment planning and histopathologically differentiated from similar lesions.

Keywords: Malign, giant cell granuloma

SS48

ORAL KANSER CERRAHİSİNDE REKONSTRÜKTİF YAKLAŞIMLAR

Semiha Seda ŞAHİN[1], Göksel TIMARCIOĞLU[1], İlker BURGAZ[2], Celal ÇANDIRLI[1]

[1]Sağlık Bilimleri Üniversitesi, Ağız, Diş ve Çene Cerrahisi

[2]Serbest Hekim, Ağız, Diş ve Çene Cerrahisi

Giriş-Amaç: Oral kanserler tüm vücutta görülen kanserler arasında 6. sırada yer almaktadır. Özellikle son zamanlarda artan alkol ve tütün alışkanlığına bağlı olarak bu kanserlerin görülme sıklığı da artmıştır. Oral bölgede en sık rastlanan malign tümörler skuamöz hücreli karsinomlardır. Bunları sırayla tükürük bezi karsinomları izler. Kalan kısmını ise yumuşak doku sarkomları, malign melanoma, non Hodgin lenfoma ve diğer malign tümörler oluşturur. Diş hekimi, radyoloji uzmanı, patolog, çene cerrahı, onkolog ve diğer tıbbi branşların katkısıyla bu tür hastaların teşhis, tedavi ve rehabilitasyonu mümkündür.

Olgu Tanımlaması: Oral kanser cerrahisinde çoğunlukla radikal yaklaşımlar gerektiğinden uygulanan cerrahi rezeksiyon sonrası birtakım rekonstrüktif işlemler gerekmektedir. Bu sözlü sunumda oral kanser teşhisi konan 12 hastada uygulanan cerrahi prosedürler ve rekonstrüksiyon yöntemleri bildirilecektir.

Bulgular: 2016-2019 yılları arasında çene cerrahisi kliniğimize başvuran ve malignite tespit edilen 12 hastadan 1'ine mukoepidermoid karsinom, 3'üne osteosarkom ve 8'ine oral skuamöz hücreli karsinom tanısı konulmuştur. İlgili 12 hastanın 8 i erkek, 4 ü kadındır. Hastaların tedavisine yönelik cerrahi operasyonlar uygulanmıştır ve rekontrüksiyon amacıyla 2 hastaya serbest kosta grefti, 4 hastaya serbest vaskülerize flep, 6 hastaya pektoralis majör flebi uygulanarak rekonstrükte edilmiştir.

Tartışma-Sonuç: Oral kanserlerin teşhis ve tedavisinde bütüncül yaklaşımın önemli bir yeri vardır. Teşhis konulduktan sonra cerrahi operasyon kararı alındığı takdirde ivedilikle operasyon gerçekleştirilmeli, hastanın sistemik durumuna uygun rekonstrüksiyon yöntemi seçilmelidir. Gerekli durumlarda radyoterapi-kemoterapi uygulamaları ile hasta idamesi sağlanmalıdır.

Anahtar Kelimeler: Oral kanser skuamöz hücreli karsinom cerrahi rezeksiyon rekonstrüktif cerrahi

RECONSTRUCTIVE APPROACHES IN ORAL CANCER SURGERY

Semiha Seda SAHIN[1], Göksel TIMARCIOGLU[1], Ilker BURGAZ[2], Celal CANDIRLI[1]

[1]University of Health Sciences, Oral and Maxilofacial Surgery, İstanbul, Turkey

[2]Private Practice, Oral and Maxilofacial Surgery, İstanbul, Turkey

Objectives: Oral cancers are ranked 6th among cancers seen all over the body. Recently the incidence of these cancers has increased due to increasing alcohol and tobacco habit. The most common malignant tumors in the oral region are squamous cell carcinomas. Salivary gland carcinomas follow them in order. The remaining part consists of soft tissue sarcomas, malignant melanoma, non Hodgin lymphoma and the other malignant tumors. Diagnosis, treatment and rehabilitation of such patients are possible with the contribution of dentist, radiologist, pathologist, jaw surgeon, oncologist and other medical branches.

Case Description: 12 patients who were diagnosed and treated in our clinic between 2016-2019 had malignancy. 1 one of them was diagnosed with mucoepidermoid carcinoma, 3 with osteosarcoma and 8 with oral squamous cell carcinoma. 8 of the 12 patients are male and 4 are female. Surgical operations and reconstructive surgeries were performed for treatment. 2 patients were reconstructed with free costa graft, 4 patients with free vascularized flap, 6 patients with pectoralis major flap.

Results: Since radical approaches are often required in oral cancer surgery, some reconstructive procedures are performed after surgical resection. In this oral presentation, the surgical approaches and reconstruction methods applied in 12 patients diagnosed with oral cancer will be reported.

Conclusions: The holistic approach has an important role in the diagnosis and treatment of oral cancers. After diagnosis surgical operation and reconstructive surgery should be performed immediately. If necessary, patient maintenance should be provided with radiotherapy-chemotherapy applications.

Keywords: Oral cancer squamous cell carcinoma surgical resection reconstructive surgery

SS49

PEDODONTİST VE PEDİATRİSTLERİN ÇOCUKLARDAKİ AĞIZ KANSERLERİNİN ERKEN TANISINDAKİ FARKINDALIKLARI

Esra ÖZ, Zuhal KIRZIOĞLU

Süleyman Demirel Üniversitesi Diş Hekimliği Fakültesi, Pedodonti

Giriş-Amaç: Çocuklardaki ağız kanserlerinde, risk faktörlerinin belirlenmesi ve risk grubundaki hastaların bilgilendirilmesi çocuk hastalarla ilgilenen uzmanların sorumlulukları arasındadır. Bu çalışmada, pedodontist ve pediatristlerin ağız kanserlerinin erken teşhisi, tedavisi ve önlenmesi konusundaki farkındalıklarını ortaya koymak amaçlanmıştır.

Gereç-Yöntem: Çalışmaya, gönüllü olarak soruları cevaplamayı kabul eden ve formları eksiksiz olarak dolduran 115'i pedodontist, 135'i pediatrist olmak üzere 250 katılımcı dahil edilmiştir. Anket soruları; katılımcıların demografik özelliklerini, çocuklardaki ağız kanserlerinin risk faktörlerini, klinik görünümlerini, teşhis ve tedavi yöntemlerini ve ağız kanseri konusundaki eğitim bilgilerine dair düşüncelerini kapsamıştır. Elde edilen veriler, tablo haline getirilmiş ve istatistiksel olarak analiz edilmiştir.

Bulgular: Çalışmaya katılan hekimlerin %71.2'sini kadın, tüm hekimlerin %51.6'sını meslek hayatının 1-5 yılını dolduran hekimler oluşturmuştur. Hem pedodontist hem de pediatristler çocuklarda en sık karşılaştıkları ağız kanserini lenfoma olarak belirtirken, %58.8'i ağız kanseri ile karşılaşmadıklarını ifade etmişlerdir. Katılımcıların %88'i ağız kanserinde erken dönemde ortaya çıkan en yaygın semptomu ağız içerisinde iyileşmeyen yara olarak yanıtlarken, pedodontist ve pediatristlerin cevapları arasında istatistiksel olarak anlamlı ilişki olduğu görülmüştür ($p<0.05$). Hekimlerin %80'i şüpheli ağız lezyonları için biyopsi yapılması gerektiğini belirtmişlerdir. Hekimlerin sadece %5.6'sı ağız kanserlerini klinik görünümünden teşhis edebildiğine emin olduklarını, %78'i ağız kanserinin teşhisi konusunda daha fazla eğitime ihtiyaç duyduklarını bildirmişlerdir.

Sonuç: Çocuklardaki ağız kanserlerinin insidansı artmaya devam ettikçe, pediatrist ve pedodontistlerin ağız kanserlerinin tespitinde ve önlenmesinde oynayacağı rol daha da büyük önem kazanmaktadır. Çalışmamızın sonucunda, hem uzmanlık döneminde hem de sürekli eğitim programlarında ağız kanserlerine yönelik eğitimlerin arttırılmasının gerekliliği ortaya çıkmıştır.

Anahtar Kelimeler: Ağız kanseri; çocuk; pediatrist; pedodontist; teşhis

AWARENESS OF PAEDODONTISTS AND PEDIATRICIANS IN THE EARLY DIAGNOSIS OF ORAL CANCERS IN CHILDREN

Esra OZ, Zuhal KIRZIOGLU

Suleyman Demirel University, Faculty of Dentistry, Department of Pediatric Dentistry, Isparta Abstract

Objectives: Determination of risk factors in oral cancers in children and informing the patients in the risk group are among the responsibilities of specialists dealing with pediatric patients. In this study, it was aimed to reveal the awareness of paedodontists and pediatricians about early diagnosis, treatment and prevention of oral cancers.

Materials-Methods: A total of 250 participants, 115 pedodontists and 135 pediatricians, who voluntarily accepted to answer the questions and complete the forms were included in the study. Questionnaires included the participants' demographic characteristics, risk factors, clinical presentation, diagnostic and treatment methods of oral cancers in children, and their thoughts on educational knowledge about oral cancer.

Results: 71.2% of the physicians participating in the study were female and 51.6% of all physicians were completed in 1-5 years of their professional life. Both paedodontist and pediatricians stated that the most common oral cancer in children was lymphoma, while 58.8% stated that they did not encounter oral cancer. While 88% of the respondents answered the most common early symptom of oral cancer as an unhealed lesion in oral cavity, there was a statistically significant relationship between the responses of paedodontists and pediatricians ($p<0.05$). 80% of physicians stated that biopsy should be performed for suspected oral lesions. Only 5.6% of physicians were confident that they were able to diagnose oral cancers from the clinical presentation, and 78% reported that they needed more education in the diagnosis of oral cancer.

Conclusion: As the incidence of oral cancers in children continues to increase, the role that pediatricians and paedodontists play in the detection and prevention of oral cancers becomes even more important. As a result of this study, it is necessary to increase the education for oral cancers both in the period of specialty and continuous education programs.

Keywords: Oral cancer; child; pediatricians; paedodontist; diagnosis

SS50

BAŞ-BOYUN RADYOTERAPİSİ ALAN HASTALARDA TÜKÜRÜKTEKİ BİYOKİMYASAL DEĞİŞİKLİKLER

Gözde DERİNDAĞ[1], Hayati Murat AKGÜL[1], Ahmet KIZILTINÇ[2], Halil İbrahim ÖZKAN[2], Hilal KIZILTUNÇ ÖZMEN[3], Nilgün AKGÜL[4]

[1]Pamukkale Üniversitesi Diş Hekimliği Fakültesi, Denizli, Türkiye, Ağız, Diş ve Çene Radyolojisi Anabilim

[2]Atatürk Üniversitesi Tıp Fakültesi, Erzurum, Türkiye, Tıbbi Biyokimya Anabilim Dalı

[3]Atatürk Üniversitesi Tıp Fakültesi, Erzurum, Türkiye, Radyasyon Onkolojisi Anabilim Dalı

[4]Pamukkale Üniversitesi Diş Hekimliği Fakültesi, Denizli, Türkiye, Restoratif Diş Tedavisi Anabilim Dalı

Giriş-Amaç: Biyokimyasal yapı hastaların yaşam kalitesini etkileyen en önemli faktörlerden biridir. Bu nedenle, bu araştırmada baş-boyun kanserli hastaların radyoterapi öncesi ve sonrası tükürüğündeki glutatyon (GSH), glutatyon peroksidaz (GSH-Px), malondialdehid (MDA) ve melatonin seviyeleri ölçülerek, radyasyonun biyokimyasal değişikliklere neden olup olmadığının araştırılması amaçlandı.

Gereç-Yöntem: Bu araştırmaya Atatürk Üniversitesi Araştırma Hastanesi'nde baş-boyun radyoterapisine karar verilen 16 hasta dahil edildi. Bu hastalardan radyoterapi öncesi ve sonrası alınan tükürük örneklerinde GSH, GSH-Px, MDA ve melatonin seviyeleri ölçüldü. Aynı biyokimyasal parametreler, baş-boyun radyoterapisi almamış 30 sağlıklı bireyin tükürük örneklerinde de ölçüldü. Elde edilen veriler paired t-testi ve Student t-testi kullanılarak analiz edildi.

Bulgular: Hasta grubunda radyoterapi öncesi ve sonrası tükürük GSH ($p>0.05$), GSH-Px ($p>0.05$), MDA ($p<0.05$) ve melatonin ($p>0.05$) seviyeleri karşılaştırıldığında, sadece radyoterapi sonrası MDA seviyesinde anlamlı bir artış tespit edildi. Radyoterapi öncesi ve sonrası tükürük GSH (sırasıyla $p<0.05$, $p<0.01$), GSH-Px (sırasıyla $p>0.05$, $p>0.05$), MDA (sırasıyla $p<0.05$, $p<0.001$) ve melatonin (sırasıyla $p>0.05$, $p>0.05$) seviyeleri kontrol grubu ile karşılaştırıldığında ise GSH seviyesinin anlamlı olarak daha düşük ve MDA seviyesinin anlamlı olarak daha yüksek olduğu tespit edildi.

Tartışma-Sonuç: Radyasyonun etkisiyle tükürükte bazı biyokimyasal değişiklikler meydana geldiği bilinmektedir. Bu araştırmada da radyoterapi öncesi ve sonrası ortalama tükürük GSH seviyeleri kontrol grubundan düşük bulunurken, ortalama tükürük MDA seviyeleri kontrol grubundan yüksek bulundu.

Anahtar Kelimeler: Glutatyon peroksidaz, malondialdehid, melatonin, radyoterapi, tükürük

BIOCHEMICAL CHANGES IN SALIVARY IN HEAD-NECK RADIOTHERAPY PATIENTS

Gözde DERINDAG[1], Hayati Murat AKGUL[1], Ahmet KIZILTINC[2], Halil Ibrahim OZKAN[2], Hilal KIZILTUNC OZMEN[3], Nilgün AKGUL[4]

[1]Department of Oral and Maxillofacial Radiology, Faculty of Dentistry, Pamukkale University, Denizli, Turkey

[2]Department of Biochemistry, Faculty of Medicine, Atatürk University, Erzurum, Turkey

[3]Department of Radiation Oncology, Faculty of Medicine, Atatürk University, Erzurum, Turkey

[4]Department of Restorative Dentistry, Faculty of Dentistry, Pamukkale University, Denizli, Turkey

Objectives: Biochemical structure is one of the most important factors affecting the life quality of the patients. In this study, therefore, it was aimed to investigate whether or not radiation caused biochemical changes by measuring glutathione (GSH), glutathione peroxidase (GSH-Px), malondialdehyde (MDA) and melatonin levels, before and after radiotherapy, in saliva of patients with head-neck cancers.

Materials-Methods: This study was included 16 patients who are decided to head-neck radiotherapy at Atatürk University Research Hospital. In salivary samples taken from these patients at pre- and post-radiotherapy were measured GSH, GSH-Px, MDA, and melatonin levels. Also, the same biochemical parameters were measured in salivary samples of 30 healthy individuals who did not receive head-neck radiotherapy. The data were analyzed using paired t-test and Student's t-test.

Results: In patients group, when pre- and post-radiotherapy levels of salivary GSH ($p>0.05$), GSH-Px ($p>0.05$), MDA ($p<0.05$), and melatonin ($p>0.05$) were compared, there was only found a significantly increase in post-radiotherapy MDA level. Also, when pre- and post-radiotherapy levels of salivary GSH (respectively $p<0.05$, $p<0.01$), GSH-Px (respectively $p>0.05$, $p>0.05$), MDA (respectively $p<0.05$, $p<0.001$), and melatonin (respectively $p>0.05$, $p>0.05$) were compared with the control group, there were found a significantly decrease in GSH and increased in MDA level.

Conclusions: It is known that some biochemical changes occur in salivary due to the effect of radiation. In this study, while pre- and post-radiotherapy mean levels of salivary GSH were found lower than the control group, there were found the mean levels of salivary MDA higher than the control group.

Keywords: Glutathione peroxidase, malondialdehyde, melatonin, radiotherapy, salivary

SS51

ORAL POTANSIYEL MALİGN DÜZENSİZLİKLERİN VE MALİGN LEZYONLARIN BELİRLENMESİNDE LİKİT BAZLI SİTOLOJİNİN TANISAL DEĞERİ: KLİNİK ÖRNEKLEM ÇALIŞMASI

Ceyda GÜRHAN[1], Özgün ÖZÇAKA[2], Irmak TURHAL[1], Umut AYKUTLU[3], Hayal BOYACIOĞLU[4], Ali VERAL[3], Pelin GÜNERİ[1]

[1]Ege Üniversitesi Diş Hekimliği Fakültesi, Ağız Diş ve Çene Radyolojisi

[2]Ege Üniversitesi Diş Hekimliği Fakültesi, Periodontoloji

[3]Ege Üniversitesi Tıp Fakültesi, Patoloji

[4]Ege Üniversitesi Fen Fakültesi, İstatistik

Amaç: Likit bazlı sitolojik yöntemin (LBS), oral potansiyel malign bozukluklar (OPMB'ler) ve malign lezyonların erken tanısındaki etkinliğini araştırmaktır.

Gereç-Yöntem: Şüpheli mukozal lezyonu olan 34 hasta çalışmaya dahil edildi. Tüm lezyonlar biyopsi bölgesini belirlemek için Toluidin mavisi çözeltisi ile boyandı. Hücresel örnekler biyopsi gerektiren alanlardan fırça ile toplandı. Elde edilen örnekler LBS yöntemiyle sitolojik olarak değerlendirilirken şüpheli alanda yapılan doku biyopsisi ile histolojik inceleme sağlandı. Klinik, sitolojik ve histolojik tanıları karşılaştırmak amacıyla verilerin istatistiksel analizi yapıldı. LBS ile ve klinik olarak konulan tanılar için duyarlılık, özgüllük, pozitif (PPD) ve negatif (NPD) prediktif değerler, doğruluk, pozitif (POO) ve negatif (NOO) olabilirlik oranı ve tanısal odds oranı (TOO) hesaplandı.

Bulgular: 34 lezyondan, 8'ine (% 23,5) histolojik olarak malign, 26'sına (% 76,5) ise benign tanısı konuldu. Klinik ön tanı olarak ise 14 lezyon (% 44,1) malign ve 20 lezyon (% 55,9) benign olarak tanımlandı. Klinik ve histolojik tanılar arasındaki uyumun "orta" düzeyde olduğu görüldü (k = 0,561). LBS ile 7 lezyon (% 20,6) malign, 27 lezyon (% 79,4) ise benign olarak tespit edildi. LBS ile histolojik tanı arasındaki uyum "mükemmel" değer aralığında idi (k = 0,915). LBS için duyarlılık, özgüllük, PPD, NPD, doğruluk, POO, NOO ve TOO değerleri sırasıyla % 87,5, % 100, % 100, % 96,3, % 97,06, 45,00, 0,170, 265,00 olarak hesaplanırken; klinik tanı yöntemi için % 100, % 73,1, % 53,3, % 100, % 79,41, 3,40, 0,077, 44,20 olarak saptandı.

Sonuç: Oral mukozal lezyonlarda kesin tanı ancak doku biyopsisinden sonra yapılan histolojik değerlendirmeyle konulmakla birlikte yüksek duyarlılık, özgüllük ve Kappa değerlerine sahip olan LBS'nin yardımcı yöntem olarak kullanılabileceği düşünülmektedir

Anahtar Kelimeler: LBS, oral mukozal lezyon, oral potansiyel malign bozukluk, malign lezyon

THE DIAGNOSTIC VALUE OF LIQUID BASED CYTOLOGICAL EVALUATION IN DETECTION OF ORAL POTENTIALLY MALIGNANT DISORDERS AND ORAL MALIGNANT LESIONS: A CLINICAL SAMPLE STUDY

Ceyda GURHAN[1], Ozgün OZCAKA[2], Irmak TURHAL[1], Umut AYKUTLU[3], Hayal BOYACIOGLU[4], Ali VERAL[3], Pelin GUNERI[1]

[1]Department of Oral and Maxillofacial Radiology, Faculty of Dentistry, Ege University, Turkey

Department of Periodontology, Faculty of Dentistry, Ege University, Turkey

[3]Department of Pathology, Faculty of Medicine, Ege University, Turkey

[4]Department of Statistics, Faculty of Science, Ege University, Turkey

Objectives: The aim was to investigate the efficacy of cytobrush with liquid based cytology (LBC) in early detection of oral potentially malignant disorders (OPMDs) and malignant lesions.

Materials-Methods: 34 patients with suspicious mucosal lesions were enrolled. All lesions were stained with Toluidine blue solution in order to determine the biopsy site. The cellular samples were collected with cytobrush from the areas which required biopsy. Cytological samples were evaluated with LBC, whereas biopsied tissues were investigated with histological examination. Statistical analyses were used to compare the clinical, cytological and histological diagnoses and to determine the sensitivity, specificity, positive (PPV) and negative (NPV) predictive values, accuracy, positive (PLR) and negative (NLR) likelihood ratio, diagnostic odds ratio (DOR) of LBC and clinical diagnosis.

Results: Of 34 lesions, 8(23.5%) were histologically diagnosed as malignant whereas 26(76.5%) were benign. The preliminary diagnoses were 14(44.1%) malignant and 20(55.9%) benign. The agreement between clinical and histological diagnoses was a moderate level (k=0.561). With LBC, 7(20.6%) were diagnosed as malignant and 27(79.4%) were determined as benign. There was almost perfect agreement between LBC and histological diagnosis (k=0.915). Sensitivity, specificity, PPV, NPV, accuracy, PLR, NLR, DOR of LBC were calculated respectively as 87.5%, 100%, 100%, 96.3%, 97.06%, 45.00, 0.170, 265.00. The clinical diagnosis method had 100% sensitivity, 73.1% specificity, 53.3% PPV, 100% NPV,79.41% accuracy, 3.40 PLR and 0.077 NLR, 44.20 DOR.

Conclusion: Although definitive diagnosis must only be made with histological evaluation of tissue after scalpel biopsy, LBC which had high sensitivity, specificity and Kappa value can be used as an adjunct method.

Keywords: LBC, oral mucosal lesion, oral potentially malignant disorders, malignant lesions

SS52

ÇENELERİN METASTATİK TÜMÖRLERİNİN RADYOLOJİK VE HİSTOPATOLOJİK ÖZELLİKLERİ

Gürkan ÜNSAL[1], Kaan ORHAN[2], Hülya ÇAKIR KARABAŞ[3], Revan Birke KOCA[4], Merva SOLUK TEKKEŞİN[5], İlknur ÖZCAN[3]

[1]Yakın Doğu Üniversitesi, Ağız, Diş ve Çene Radyolojisi Anabilim Dalı

[2]Ankara Üniversitesi, Ağız, Diş ve Çene Radyolojisi Anabilim Dalı

[3]İstanbul Üniversitesi, Ağız, Diş ve Çene Radyolojisi Anabilim Dalı

[4]Girne Üniversitesi, Periodontoloji

[5]İstanbul Üniversitesi, Onkoloji Enstitüsü, Tümör Patolojisi Bilim Dalı

Giriş-Amaç: Oral kaviteye uzak metastazlar oldukça nadir olup yaklaşık 7 ay gibi düşük bir sağkalım ortalamasına sahiptir. Oral metastatik lezyonlar oral kavitenin herhangi bir yerinde izlenebilmekle beraber genellikle mandibula posterior, maksilla posterior ve maksiller sinüste izlenir. Bu çalışmanın amacı çene uzak metastazlarının radyolojik ve histopatolojik özelliklerinin değerlendirilmesidir.

Gereç-Yöntem: Çeşitli nedenlerle kliniklere başvurmuş hastalardan çenelerinde metastatik tümörler bulunan hastalar tespit edilmiştir. Tespit edilen 14 hastaya ait ortopantomografik, konik ışınlı bilgisayarlı tomografi, manyetik rezonans görüntüleme, ultrason görüntüleri ve histopatolojik tetkikler değerlendirilmiştir.

Bulgular: Primeri; böbrek, akciğer, kolon, meme veya prostat CA olan 51-75 yaş aralığında 14 hasta tespit edilmiştir. En sık rastlanan klinik bulgular parestezi ve patolojik fraktür olup 13 hastada mandibulada, 1 hastada ise maksillada metastaz izlenmiştir. Ortopantomograflarda ve konik ışınlı bilgisayarlı tomografi görüntülerinde meme ve prostat kanseri metastazları sklerotik defektler olarak izlenirken diğer tüm metastazlarda internal yapı genellikle kemik yıkımını işaret eden hipodens/radyolusent karakterdedir. Lezyonların tamamı benign lezyonlardan farklı olarak polimorf, düzensiz sınırlı bir yapıda izlenmiştir. Bazı metastatik lezyonlar spiküler, irregüler veya Codman Üçgeni gibi agresif periosteal reaksiyonları ile birlikte izlenmiştir. Kortikal kemiğin tamamını yıkan lezyonlarda oral kaviteye uzanım gösteren yumuşak doku kitleleri izlenmiştir.

Tartışma-Sonuç: Oral bölgenin uzak metastazlarının teşhisi primer malign tümör bölgesinin belirlenmesi açısından oldukça önemlidir. Radyologların farklı metastatik lezyonların çeşitli paternlerine aşina olması ile hatalı tanıların önüne geçilmelidir.

Anahtar Kelimeler: Uzak metastaz, ultrasonografi, manyetik rezonans görüntüleme, konik ışınlı bilgisayarlı tomografi

RADIOLOGICAL AND HISTOPATHOLOGICAL FEATURES OF METASTATIC TUMOURS OF THE JAWS

Gürkan UNSAL[1], Kaan ORHAN[2], Hülya CAKIR KARABAS[3], Revan Birke KOCA[4], Merva SOLUK TEKKESIN[5], Ilknur OZCAN[3]

[1]Near East University, Faculty of Dentistry, Department of Dentomaxillofacial Radiology

[2]Ankara University, Faculty of Dentistry, Department of Dentomaxillofacial Radiology

[3]Istanbul University, Faculty of Dentistry, Department of Dentomaxillofacial Radiology

[4]University of Kyrenia, Faculty of Dentistry, Department of Periodontology

[5]Istanbul University, Institute of Oncology, Department of Tumour Pathology

Objectives: Distant metastases to oral cavity are very rare and have a low survival rate of approximately 7 months. Although metastatic lesions can be seen anywhere in the oral cavity, the most common sites are posterior mandible, posterior maxilla and maxillary sinus. This study aims to evaluate the radiological and histopathological features of distant metastasis to the jaws.

Materials-Methods: Patients with metastatic tumors at their jaws were found and images [orthopantomographic (OPG), cone beam computed tomography (CBCT), magnetic resonance imaging (MRI), ultrasound (US)] with their histopathological features were evaluated.

Results: Metastatic lesions of renal, lung, colon, breast and prostate cancers were evaluated from the patients aged between 51-75 years. The most common clinical findings were paresthesia and pathologic fractures. Thirteen patients had metastasis in the mandible and one patient had maxillary metastasis. Breast and prostate cancer metastases observed as sclerotic defects in CBCT and OPG while in all other metastases the internal structure of the lesions were hypodens/radiolucent which indicates bone destruction. All lesions had polymorphic and ill-defined borders unlike benign lesions. Some metastatic lesions have been observed with aggressive periosteal reactions such as spicular, irregular or Codman's Triangle. Soft tissue masses extending into the oral cavity were observed in lesions that completely destroyed the cortical bone.

Conclusion: Diagnosing the distant metastases of the oral region is very important in determining the primary malignant tumor site. Misdiagnosis should be avoided by radiologists being familiar with various patterns of different metastatic lesions.

Keywords: Distant metastasis, ultrasonography, magnetic resonance imaging, cone beam computed tomography

SS53

ORAL KAVİTE SKUAMÖZ HÜCRELİ KARSİNOMLARININ RETROSPEKTİF ANALİZİ: 10 YILLIK DENEYİMİMİZ

Zeynel Abidin TAŞ

Adana Şehir Eğitim ve Araştırma Hastanesi, Tıbbi Patoloji

Giriş- Amaç: Oral kavite tümörlerinin büyük bir çoğunluğunu skuamöz hücreli karsinomlar(SHK) oluşturmaktadır. Görülme sıklığı bölgesel farklılıklar göstermesine rağmen tüm bölgelerde erkeklerde daha sık görülmektedir.

Gereç-Yöntem: Bu çalışmada 2010-2019 yılları arasında bölümüzde ilk defa primer oral kavite SHK tanısı almış 172 hastanın verileri retrospektif incelenerek yaş, cinsiyet, lokalizasyon ve histolojik derece verileri incelenmiştir.

Bulgular: SHK tanısı almış 172 hastadan 62'si kadın (% 36), 110' u erkekti (% 64). Ortalama yaş 65,6, kadınlarda 70,27 erkeklerde 63,29'du. Olguların 102(%59)'si dudak, 31(%18)'i dil, 14(%9)'ü tonsil, 8(%5)'i ağız tabanı, 7(%4)'si damak, 6(%3)'sı gingiva, 4(%2)'ü yanak mukozasından tanı almıştı. Ortalama yaş dudak tümörlerinde 67, dil tümörlerinde 60,2, tonsil tümörlerinde 66,6, ağız tabanı tümörlerinde 55,1, damak tümörlerinde 63,5, gingiva tümörlerinde 62, yanak mukozası tümörlerinde 64,2 bulundu. Erkek hastaların 35(% 32)'i 5. dekatta, kadın hastaların 27(% 44)'si 6. dekatta tanı almıştı. Olguların 94(% 54,7)'ü grade 1 58(%33,7)' i Grade 2 20(%11,6)'si Grade 3 olarak raporlanmıştı.

Tartışma-Sonuç: Oral kavite skuamöz hücreli karsinomları yaş ve cinsiyet dağılımı çeşitli çalışmalarda farklı sonuçlar olsada literatürle uyumlu bulundu. Literatürden farklı olarak bizim bulgularımızda en sık dudak lokalizasyonuydu (%59) ve en fazla Grade 1 tümörler (% 54,7) mevcuttu.

Anahtar Kelimeler: Oral kavite skuamöz hücreli karsinom

RETROSPECTIVE ANALYSIS OF ORAL CAVITY SQUAMOUS CELL CARCINOMAS: 10-YEAR EXPERIENCE

Zeynel Abidin TAS

Adana City Education and Research Hospital, Medical Pathology Department. Adana, Turkey

Objectives: Squamous cell carcinomas(SCC) constitute the majority of tumors in the oral cavity. Although the incidence of regional differences are seen more frequently in men in all regions.

Materials-Methods: In this study, the data of 172 patients diagnosed with primary oral cavity SCC for the first time in our department between 2010-2019 were retrospectively reviewed and were analyzed for age, sex, localization and histological grade.

Results: Patients diagnosed with SCC 62(36%) were female and 110(64%) were male. The mean age was 65.6, 70.27 in women and 63.29 in men. 102(59%) of cases were diagnosed from lips, 31(18%) from the tongue, 14 (%9) from the tonsil, 8(%5) from the base of mouth, 7(4%) from the palate, 6(%3) from the gingiva and 4(2%) from the cheek mucosa. The mean age was 67 in lip, 60.2 in tongue, 66.6 in tonsillar, 55.1 in base of mouth, 63.5 in palate, 62.2 in gingiva, 64.2 in the cheek mucosal region. 35(32%) of male patients were diagnosed in the 5th decade, and 27(44%) of the female patients were diagnosed in the 6th decade. 94 of the cases were reported as grade 1 (54.7%), 58 as Grade 2 (33.7%) and 20 as Grade 3 (11.6%).

Conclusions: In our series, age and sex distribution of oral cavity SCCs were found to be consistent with the literature, although there were different results in various studies. Unlike the literature, our findings were the most common lip localization, and the most common Grade 1 tumors were present.

Keywords: Oral cavity squamous cell carcinoma

SS54

ORAL KANSERDE TÜMÖR NEKROZİS FAKTÖR-ALFA (TNF-A) EKSPRESYONUNUN MOLEKÜLER SUBTİPLEME İLE İLİŞKİSİ

İpek ATAK[1], Leyla BOZDAĞ[2], Carina HEYDT[3], Reinhard BUETTNER[3], Sibel Elif GÜLTEKİN[1]

[1]Gazi Üniversitesi Diş Hekimliği Fakültesi, Oral Patoloji Anabilim Dalı

[2]Gazi Üniversitesi Fen Fakültesi, Biyoloji Anabilim Dalı

[3]Köln Üniversitesi Tıp Fakültesi, Patoloji Enstitüsü

Giriş-Amaç: Oral kavitenin en sık izlenen malign tümörü olan oral skuamöz hücreli karsinomun (OSHK) gelişmesi ve ilerlemesi, genetik alterasyonların birikmesinden kaynaklanmaktadır. Diğer taraftan Tümör nekrozis faktör-alfa (TNF-α)'nın tümör invazyonunda önemli rol oynadığı da bilinmektedir. Bu çalışmanın amacı, oral kanserdeki genetik alterasyonları saptayıp, moleküler alttipleme ile inflamasyon ve TNF- α ekspresyonu arasındaki ilişkiyi incelemektir.

Gereç-Yöntem: Çalışma, 25'i OSHK tanısı almış toplam 39 doku örneği üzerinde gerçekleştirildi. Parafine gömülü bloklardan elde edilen DNA izolasyonunu takiben, 28 adet kanser ilişkili gene ait genetik değişiklikler yeni nesil dizileme analizi (NGS) ile tayin edildi. Dokulardaki TNF- α ekspresyonu immünhistokimyasal çalışmalar ile tayin edildi. İnflamasyon skorlaması, her vaka için hemotoksilen&eosin kesitlerde yapıldı.

Bulgular: Toplam 25 adet OSHK vakasının 18'inde (%72) bir veya birden fazla mutasyon izlenmiştir. En sık mutasyonu görülen gen, P53 geni olarak saptanmıştır. Tüm vakalardan 3 tanesi (%12) üç ve daha fazla gen mutasyonu göstermiştir. TNF- α ekspresyonu mutasyon saptanan tümörlerde daha fazla izlenmiştir

Sonuç: Yeni nesil dizileme analizi (NGS) ile ortaya çıkan mutasyon spektrumu, OSHK'deki genetik değişikliklerin ne kadar çeşitli ve karmaşık olduğunu göstermektedir. Çalışma sonuçları genetik değişiklikler ile inflamasyon ve TNF-α ekspresyonu arasında ilişki olduğunu düşündürmektedir. OSHK'nin tanı ve tedavisinde histopatolojik incelemenin yanı sıra, genetik alterasyonları da ortaya koymak hedefe yönelik tedavide yeni alternatifler sunacaktır.

Anahtar Kelimeler: Oral kanser, yeni nesil dizileme analizi, NGS, TNF-α

THE ASSOCIATION OF TUMOR NECROSIS FACTOR-ALPHA (TNF-A) EXPRESSION AND MOLECULAR SUBTYPE IN ORAL CANCER

Ipek ATAK[1], Leyla BOZDAG[2], Carina HEYDT[3], Reinhard BUETTNER[3], Sibel Elif GULTEKIN[1]

[1]Gazi University Faculty of Dentistry, Department of Oral Pathology

[2]Gazi University Faculty of Science, Department of Biology

[3]University of Cologne Faculty of Medicine, Institute of Pathology

Objective: Oral squamous cell carcinoma is the most common malignant tumor of the oral cavity and the development and progression of this tumor is due to the accumulation of genetic alterations. On the other hand, tumor necrosis factor alpha (TNF-α) is known to play an important role in tumor invasion. The aim of this study was to detect genetic alterations in oral cancer and to investigate the relationship between molecular subtype, inflammation and TNF-α expression.

Materials-Methods: The study was conducted on 39 tissue samples, 25 of which were diagnosed as OSCC. All were subjected to DNA isolation from paraffin embedded blocks and followed by next-generation sequencing (NGS) platform that examined the complete coding sequence of in 28 cancer-related genes. TNF-α expression in tissues was determined by immunohistochemical studies. Inflammation scoring was performed in hemotoxylin & eosin sections for each case.

Results: Eighteen of 25 (72%) OSCC cases showed alterations in at least in one gene. P53 was the most frequent altered gene in all lesions. Three or more gene alterations were detected in 3 of all cases (%12). TNF-α was overexpressed in tumors with mutation.

Conclusions: The mutation spectrum revealed by the next-generation sequence analysis (NGS) suggests that genetic alterations in OSCC are diverse and complex. The results of the study suggest that there is a relationship between genetic alterations and inflammation/TNF-α expression.

Keywords: Next-generation sequence analysis, NGS, oral cancer, TNF-α

SS55

ORAL KAVİTE LEZYONLARININ HİSTOPATOLOJİK SONUÇLARININ RETROSPEKTİF İNCELENMESİ

Gamze ÖZTÜRK[1], Ömer Tarık SELÇUK[1], Canan SADULLAHOĞLU[2], Hülya EYİGÖR[1], Erdem Atalay ÇETİNKAYA[1], Özer Erdem GÜR[1]

[1]SBÜ Antalya SUAM, Kulak Burun Boğaz

[2]SBÜ Antalya SUAM, Patoloji

Giriş-Amaç: Çalışmamızın amacı; SBÜ Antalya SUAM Kulak Burun Boğaz Kliniğinde 3-105 yaş arasındaki, oral kavite lezyonu saptanan hastalarımızdan, biyopsi yapılarak, histopatolojik inceleme sonuçları olan olguların dağılımını literatür eşliğinde değerlendirmektir.

Gereç-Yöntem: 2009-2019 yılları arasında oral kavite lezyonu ile başvuran hastalar retrospektif olarak incelenmiştir. Lezyonlar benign, premalign ve malign olarak sınıflandırılmış ve histopatolojik tanı lokalizasyon bölgelerine göre dağılımları incelenmiştir. Değişkenler, istatistik kullanılarak analiz edilmiştir.

Bulgular: 10 yıllık süreçte toplam 1468 oral kavite lezyonlu olgudan biyopsi alınarak, histopatolojik inceleme yapılmıştır. Hastaların 702'si (%47,8) erkek, 766 'sı (%52,2) kadındı. Hastalar 3 ile 105 yaş arasındaydı (m:53,18). Olguların 1026 tanesi (%69,9) benign, 175 tanesi (%11,9) premalign, 267 tanesi (%18,2) maligndir. En sık biyopsi 490 adet (%33,3) ile dil den alınmıştır. Bunu sırasıyla alt dudak 480 adet (%32,6), bukkal mukoza 238 adet (%16,2) , gingiva 132 adet (%8,9), ağız tabanı 39 adet (%2,6), üst dudak 36 adet (%2,4), sert damak 33 adet (%2,2), retromolar trigon 20 adet (%1,3) izlemiştir.

Tartışma-Sonuç: Çalışmamızda üçüncü basamak Kulak Burun Boğaz kliniğinde saptanan oral kavite lezyonlarının lokalizasyon dağılımı ve özellikleri incelenmiştir. Çalışmamız yazılı literatürde saptadığımız en yüksek hasta sayısına sahiptir. Yaptığımız çalışmada benign grubun fazla olduğu görülmüştür. Lokalizasyon olarak da en sık görüldüğü yer dildir. Ayaktan başvuran muayene sırasında rastlantısal tespit edilen lezyonlar da dahil olmak üzere histopatolojik tanı önemli yer tutmaktadır.

Anahtar Kelimeler: Oral kavite, malign tümör, dil

RETROSPECTIVE EXAMINATION OF HISTOPATHOLOGICAL RESULTS OF ORAL CAVITY LESIONS

Gamze OZTURK[1], Omer Tarık SELCUK[1], Canan SADULLAHOGLU[2], Hülya EYIGOR[1], Erdem Atalay CETINKAYA[1], Ozer Erdem GUR[1]

[1]Health Sciences University, Antalya Health Practice Center, Otolaryngology Clinic, Antalya, Türkiye

[2]Health Sciences University, Antalya Health Practice Center, Patology Clinic, Antalya, Türkiye

Objectives: The aim of this study is to evaluate retrospectively the distribution of the patients with oral cavity lesions aged between 3-105 that have been biopsied in the HSU Antalya HPC Otolaryngology Clinic and had a histopathological examination result in the light of the literature.

Materials and Methods: The patients who presented with oral cavity lesion between 2009-2019 were evaluated retrospectively. The lesions were classified as benign, premalign and malignant and their distribution according to histopathological diagnosis and localization were examined. Variables were analyzed using statistics.

Results: A total of 1468 oral cavity lesions were biopsied and histopathological examination was performed in 10 years period. 702 (47.8%) of the patients were male and 766 (52.2%) were female. The patients ranged from 3 to 105 years of age (m: 53.18). 1026 (69.9%) of the cases were benign, 175 (11.9%) were premalignant and 267 (18.2%) were malignant. The most common biopsy was taken from the tongue with 490 (33.3%). The lower lip was 480 (32.6%), buccal mucosa 238 (16.2%), gingiva 132 (8.9%), base of the mouth 39 (2.6%), upper lip 36 (2.4%), hard palate 33 (2.2%), retromolar trigone 20 (1.3%) followed.

Conclusions: In our study, the distribution frequency and features of oral cavity lesions were evaluated in our tertiary hospital otolaryngology clinic. In our knowledge, our study have the highest number of patients. The most common group is benign. The toungue is the most frequent place. Histopathological diagnosis, including incidentally detected lesions, has an important role in outpatient examination.

Keywords: Oral cavity, malignant tumor, tongue

SS56

İNTRAORAL MALİGNİTE RİSKİNİN KLİNİK BELİRTEÇLERİNDEKİ DEĞİŞİMLER

Nezaket Ezgi ÖZER[1], Betül İLHAN[1], Ceyda GÜRHAN[2], Hayal BOYACIOĞLU[2], Joel B. EPSTEIN[3], Pelin GÜNERİ[1]

[1]Ege Üniversitesi, Ağız, Diş ve Çene Radyolojisi

[2]Ege Üniversitesi Fen Fakültesi, İstatistik AD, İzmir

[3]Cedars-Sinai Health System, Samuel Oschin Kanser Enstitüsü

Amaç: Histopatolojik inceleme gerektiren oral lezyonların klinik özelliklerinin, hasta tarafından bildirilen sübjektif semptomların ve malignite riskine yönelik klinik belirteçlerin değerlendirilmesi amaçlanmaktadır.

Gereç ve Yöntem: 70 hastaya ait demografik veriler, lezyonların klinik özellikleri ve hastaların sübjektif yakınmaları ki-kare testi, Fisher Bağımsızlık ve Diskriminant analizi ile değerlendirildi ($p<0,05$).

Bulgular: Histolojik incelemede 43 lezyon benign, 23 lezyon ise malign olarak tanılandı. Lezyonun sınırları, rengi, lenfadenopati varlığı, hastanın lezyon farkındalığı, lezyonun yüzey özellikleri, ülserasyon varlığı, fonksiyon kaybı ve ağrı malignite riski açısından önemli klinik parametreler olarak belirlendi ($p<0,05$). Elde edilen veriler doğrultusunda lezyonları klinik açıdan benign ve malign olarak %91,4 doğrulukla ayırt edebilen bir istatiksel model geliştirildi ($p=0,016$). Değişkenlerin diskriminant özellikleri model içerisinde incelendiğinde sırasıyla, lezyon sınırları (0,505), yüzey özellikleri (0,388), hastanın lezyon farkındalığı (0,387), lenfadenopati varlığı (0,360), fonksiyon kaybı (0,342), ülserasyon (0,321), lezyon rengi (0,315) ve ağrı varlığının (0,305) malignite riski açısından en önemli klinik parametreler olduğu belirlendi.

Sonuç: Önceki çalışmaların aksine, örneklem grubumuzda yaş, cinsiyet, lezyonun süresi ve lokalizasyonu gibi özelliklerin malignite riski ile ilişkili olmadığı gözlendi. Geliştirilen istatiksel modele göre, klinik olarak sınırları düzensiz/belirsiz, yüzeyi düzensiz/mikst lezyonların ve lenfadenopati varlığının malignite açısından daha yüksek risk taşıdığı belirlendi.

Anahtar Kelimeler: oral lezyon, oral malignite, malignite riski, klinik özellikler

THE CHANGING TRENDS IN CLINICAL FEATURES OF INTRAORAL MALIGNANCY RISK

Nezaket Ezgi OZER[1], Betül ILHAN[1], Ceyda GURHAN[2], Hayal BOYACIOGLU[2], Joel B. EPSTEIN[3], Pelin GUNERI[1]

[1]Ege University School of Dentistry, Department of Oral and Maxillofacial Radiology, Izmir, Turkey

[2]Ege University Faculty of Science, Department of Statistics, Izmir, Turkey

[3]Samuel Oschin Comprehensive Cancers Institute, Cedars-Sinai Health System, Los Angeles, CA, USA

Objectives: The aim of the study is to evaluate the clinical characteristics and patient reported findings of oral lesions that required histological examination in order to determine the clinical features associated with risk of malignancy.

Materials-Methods: Demographic characteristics of 70 patients, clinical features of lesions and patient-reported findings were analyzed using Chi-Square test, Fisher's Exact test of Independence and Discriminant Function Analysis ($p<0.05$).

Results: 43 lesions were histologically benign while 27 were malignant. Margins, lymphadenopathy, patient's self-awareness of the lesion associated with mass effect, surface texture, color, ulceration, loss of function and pain were important clinical parameters in assessing the risk of malignancy ($p<0.05$). Analyses of the lesion and patient characteristics have led to a statistical model for clinical differentiation of benign lesions from malignancies with an accuracy of 91.4% ($p=0.016$). Correlations of each variable with discriminant function to define the clinical predictors that may aid in discrimination of benign and malignant lesions were as follows: margins (0.505), surface texture (0.388), patient's self-awareness of the lesion mass effect (0.387), lymphadenopathy (0.360), loss of function (0.342), ulceration (0.321), color (0.315), and pain (0.305).

Conclusions: In the present sample, in contrast to previous studies, age, gender, duration of the lesion and localization were not associated with malignancy risk. Our statistical model showed that lesions with clinically irregular/indistinct margins, with irregular/mixed surface and presence of lymphadenopathy presented higher risk of malignancy.

Keywords: Oral lesion, oral malignancy, malignancy risk, clinical features

SS57

ÇOCUKLUK ÇAĞI KANSER TEDAVİSİ TAMAMLANMIŞ HASTALARDA ORAL VE DENTAL ANOMALİLERİN DEĞERLENDİRİLMESİ

Ebru DELİKAN[1], Fatih SAĞCAN[2], Elvan Çağlar ÇITAK[3]

[1]Nuh Naci Yazgan Üniversitesi Diş Hekimliği Fakültesi, Çocuk Diş Hekimliği

[2]Mersin Üniversitesi Tıp Fakültesi, Çocuk Sağlığı ve Hastalıkları

[3]Mersin Üniversitesi Tıp Fakültesi, Çocuk Onkoloji

Giriş-Amaç: Günümüzde çocukluk çağı kanserlerinin tedavilerinde %70-75 oranlarında iyileşme sağlanmaya başlanmıştır. Ancak iyileşen hastalarda tedavi ile ilişkili major yan etkiler gözlenmeye devam etmektedir. Bu yan etkilerden biri olarak tanımlanan oral ve dental komplikasyonlara ise yüksek oranlarda rastlanılmaktadır. Bu çalışmanın amacı çocukluk çağı kanser tedavisi tamamlanmış hastaları, ağız diş sağlığı durumları ve dental anomaliler açısından sağlıklı çocuklarla karşılaştırılmalı şekilde değerlendirmektir.

Gereç-Yöntem: Çalışmaya kanser tedavisi tamamlanmış 50 hasta ve herhangi bir sistemik hastalığı bulunmayan 51 sağlıklı birey (kontrol grubu) olmak üzere toplamda 101 kişi dahil edildi. Hastaların klinik muayenesinde ağızdaki yumuşak ve sert dokular incelendi, mine defektleri, dental bozukluklar, DMFT/dmft, plak indeksi, gingival indeks skorları değerlendirildi. Radyografik muayene ile dişlerin kök gelişimleri, apikal kapanma durumu, diş eksiklikleri kaydedildi.

Elde edilen verilerin analizi IBM SPSS Statistics 21 ile gerçekleştirildi. Karşılaştırma yapılan bağımsız grup sayısı iki olduğunda t testi, grup sayısı ikiden fazla olduğunda ise tek yönlü varyans analizi (ANOVA) kullanıldı. Kategorik değişkenler arasındaki ilişkinin tespitinde ise Ki-Kare analizi kullanıldı.

Bulgular: DMFT skoru ortalaması vaka grubunda 3,20 ± 3,33 iken kontrol grubunda 1,98 ± 2,72 idi. İki grup arasında istatistiksel olarak anlamlı farklılık olduğu belirlendi (p=0,047). Silness plak indeksi ve Gingival kanama indeks skoru açısından vaka ve kontrol grupları arasında istatistiksel olarak anlamlı bir fark saptanmamıştır (p>0.05). Gelişimsel dental defektler arasında kısa V şekilli durmuş kök gelişimi 5 yaş altında tedavi alan hastalarda ortalama 4 kat fazla görüldü. Mikrodonti saptanan hastaların ise 5 yaş altında tedavi alan grupta, 5 yaş üstünde tedavi alan gruba göre yaklaşık 3 kat fazla olduğu görüldü.

Tartışma-Sonuç: Hastaların tanı sırasındaki yaşları, geç dönemde gelişebilecek diş problemleri açısından bir risk faktörü olarak bildirilmektedir. 1 ile 6 yaş arasında diş gelişimi daha hızlı olduğu için kemoterapiye bağlı olarak anomali gelişim riskinin daha fazla olabileceği gözlemlenmiştir. Bu hastalarda mikrodonti ve diş gelişiminde gecikmenin daha sık olduğu gösterilmiştir.

Sonuç olarak kanser tedavisi almış grupta kontrol grubuna göre ağız hijyeninin daha kötü , DMFT skorlarının daha yüksek olduğu ve 5 yaş altında alınan kanser tedavilerinde bazı dental anomalilerin daha sık olduğu tespit edilmiştir.

Anahtar Kelimeler: Çocukluk Çağı Kanseri, Dental Anomali, Yan Etki

EVALUATION OF ORAL AND DENTAL ANOMALIES IN PATIENTS WITH CHILDHOOD CANCER TREATMENT

Ebru DELIKAN[1], Fatih SAGCAN[2], Elvan Cağlar CITAK[3]

[1]Nuh Naci Yazgan University, Faculty of Dentistry, Department of Pediatric Dentistry, Kayseri, Turkey

[2]Mersin University Medical Faculty, Department of Pediatrics, Mersin, Turkey

[3]Mersin University Medical Faculty, Department of Pediatrics, Division of Pediatric Oncology, Mersin, Turkey

Introduction-Aim: Today, 70-75% improvement in the treatment of childhood cancers has begun to be achieved. However, major side effects related to treatment continue to be observed in recovering patients. Oral and dental complications defined as one of these side effects are encountered at high rates.

The aim of this study is to evaluate the patients who have completed childhood cancer treatment in comparison with healthy children in terms of oral dental health and dental anomalies.

Methods: A total of 101 patients, including 50 patients with cancer treatment (case group) and 51 healthy individuals (control group) without any systemic disease, were included in the study. In the clinical examination of the patients, soft and hard tissues in the mouth were examined, enamel defects, dental disorders, DMFT / dmft, plaque index, gingival index scores were evaluated. In the radiographic examination, root development of the teeth, apical closure, tooth deficiencies were recorded.

The analysis of the data obtained was performed with IBM SPSS Statistics 21. T-test was used when the number of independent groups compared was two, and one-way analysis of variance (ANOVA) was used when the number of groups was more than two. In determining the relationship between categorical variables, Chi-Square analysis was used.

Results: The mean DMFT score was 3.20 ± 3.33 in the case group and 1.98 ± 2.72 in the control group. There was a statistically significant difference between the two groups ($p = 0.047$). There was no statistically significant difference between the case and control groups in terms of the Silness plaque index and gingival bleeding index score ($p > 0.05$). Among the developmental dental defects, the short V-shaped root development was observed on average 4 times more in patients under 5 years of age. The patients with microdontia were found to be about 3 times more in the group under 5 years of age than in the group over 5 years of age.

Discussion-Conclusion: The ages of the patients at the time of diagnosis are reported as a risk factor for dental problems that may develop in the late period. It was observed that the risk of developing anomaly may be higher due to chemotherapy since the development of teeth between 1 and 6 years of age is faster. In these patients, delay in microdontia and tooth development has been shown to be more frequent.

As a result, it was found that oral hygiene was worse, DMFT scores were higher in the case group compared to the control group, and some dental anomalies were more common in cancer treatments under 5 years old.

Keywords: Childhood cancer, Dental Anomaly, Side effect

SS58

ON YILLIK SÜREÇTE EPİTELYAL DİSPLAZİ TANISI ALMIŞ HASTALARIN RETROSPEKTİF OLARAK İNCELENMESİ

Halil Erhan ERSOY[1], İpek ATAK[2], Leyla BOZDAĞ[2], Nur MOLLAOĞLU[3], Sibel Elif GÜLTEKİN[2]

[1]Gazi Üniversitesi Diş Hekimliği Fakültesi, Ağız, Diş ve Çene Cerrahisi A.B.D.

[2]Gazi Üniversitesi Diş Hekimliği Fakültesi, Oral Patoloji A.B.D.

[3]Gazi Üniversitesi Diş Hekimliği Fakültesi, Ağız, Diş ve Çene Radyolojisi

Amaç: Oral kanserler 'de Nova' olarak gelişebileceği gibi potansiyel malign lezyon olarak adlandırılan öncü displazik lezyonlardan da gelişebilmektedir. Oral mukozadaki potansiyel malign lezyonların tanısında histopatolojik tanı altın standart olarak kabul edilmektedir. Epitelyal displazi genel olarak oral mukoza epitelinde matürasyon kaybı ve düzensizlik ile karakterli değişiklikleri ifade eden histolojik bir tanımdır.

Bu çalışmanın amacı, 10 yıllık bir süreçte Gazi Üniversitesi Diş Hekimliği Fakültesi Ağız Diş Çene Cerrahisi Anabilim Dalı'nda klinik olarak lökoplaki ön tanısı konulan ve histopatolojik inceleme ile displazi tanısı almış olan oral potansiyel malign lezyonları demografik ve histolojik özellikleri ile değerlendirmektir.

Yöntem: Yapılan arşiv taraması sonucunda lökoplaki ön tanısı almış ve biyopsi yapılmış toplam 38 hastaya ait veri elde edilmiştir. Bu hastalara ait patolojik örnekler üzerinde displazi sınıflaması yapılarak hastalara ait demografik ve histopatolojik parametreler istatistiksel olarak değerlendirilmiştir.

Bulgular: Hastaların 13'ünün erkek, 25'inin kadın, displazi tanısı konan ortalama yaş erkeklerde 50.7 ve kadınlarda 53.44 olarak belirlenmiştir. Hastaların yarısında klinik takip 2 yıla yakındı ve hastaların sadece 5'inde şiddetli displazi vardı.

Sonuç: Bu çalışma tek bir enstitüye ait 10 yıllık süre içerisinde displazi tanısı alan oral premalign lezyonlardan biyopsi örneği alınmasının ve takibinin ne kadar önemli olabileceğini düşündürmektedir.

Anahtar Kelimeler: Oral Premalign Lezyon, Oral Kanser, Displazi, Arşiv Araştırması

RETROSPECTIVE ANALYSIS OF PATIENTS DIAGNOSED WITH EPITHELIAL DYSPLASIA DURING THE LAST 10-YEAR PERIOD

Halil Erhan ERSOY[1], Ipek ATAK[2], Leyla BOZDAG[2], Nur MOLLAOGLU[3], Sibel Elif GULTEKIN[2]

[1]Department of Oral & Maxillofacial Surgery, Gazi University, Dental School, Ankara Turkey

[2]Department of Oral Pathology, Gazi University, Dental School, Ankara Turkey

Objectives: Oral cancer can develop as 'de Nova' and/or from a leading lesions called as potentially malignant lesions. In the diagnosis of potentially malignant lesions histopathologic examination is the gold standart. Epithelial dysplasia is a histological definition that generally refers to loss of maturation and disorder with oral mucosal epithelium. The aim of this study is to evaluate the demographic and histological features of potentially oral malignant lesions clinically diagnosed as leukoplakia referred to Gazi University School of Dentistry, Department of Oral and Maxillofacial Surgery within a 10-year period.

Materials-Methods: This study was conducted on total of 38 patients with leukoplakia. The archives of the Oral Pathology Department were scanned and histological grading was made by reviewing the glasses of patients diagnosed with dysplasia and then clinical and histopathological parameters of the patients were statistically evaluated.

Results: It was determined that 13 of the patients were male, the rest of 25 were female, and the average age at which patients were diagnosed as dysplasia was 50.7 in male and 53.44 in female patients. In half of the patients, the clinical follow-up was close to 2 years and only 5 of the patients had severe dysplasia.

Conclusions: The results of this study carried from a single institute may indicate that it is how important to biopsied and followed-up oral premalignant lesions within a certain time period.

Keywords: Oral Premalign Lesion, Oral Cancer, Dysplasia, Archive Research

SS59

ORAL KAVİTEDE GÖRÜLEN PRİMER YASSI HÜCRELİ KARSİNOM: VAKA SERİSİ

Mehmet Melih ÖMEZLİ[1], Ferhat AYRANCI[1], **Damla TORUL**[1], Zerrin ÜNAL ERZURUMLU[2], Mürüvvet AKÇAY ÇELİK[3]

[1]Ordu Üniversitesi, Ağız Diş ve Çene Cerrahisi

[2]Ordu Üniversitesi, Ağız Diş ve Çene Radyolojisi

[3]Ordu Üniversitesi, Patoloji

Amaç: Oral kanser, ağız boşluğundaki tüm malign lezyonların yaklaşık % 3'üne karşılık gelen altıncı en yaygın malignitedir. Skuamöz hücreli karsinomlar (SCC'ler) bu malignitelerin % 90'nından fazlasını oluşturur. Dünyada her yıl artan bir sıklıkla 300.000 yeni SCC vakası görülmektedir. Son ilerlemelere rağmen, oral kanser hastalarının 5 yıllık sağkalım oranı geç tanı nedeniyle son birkaç on yılda % 50'de kalmıştır. Bu nedenle, erken tanı SCC'lerin mortalitesini ve morbiditesini azaltmada önemli bir rol oynar. Bu raporun amacı, beş farklı SCC vakasının tanısını sunmak ve erken tanının önemini vurgulamaktır.

Olgu Tanımlanması: 66-99 yaş arası 5 hasta oral ve maksillofasiyal radyoloji bölümünden SCC ön tanısı ile kliniğimize yönlendirildi. Klinik ve radyolojik muayenede ağız boşluğunun farklı kısımlarında yer alan inatçı lezyonlar saptandı. İnsizyonel biyopsi yapıldı. Histopatolojik değerlendirme sonrası lezyonlara SCC tanısı kondu.

Bulgular: Tüm hastalar kulak burun boğaz ve onkoloji bölümlerine yönlendirildi. Hastaların cerrahi ve onkolojik tedavilerine başlandı. Multidisipliner yaklaşım ile hastaların takibi halen devam etmektedir.

Sonuç: Dişhekimleri, premalign lezyonların saptanmasında ve ağız kanserinin erken tanısında kritik rol oynamaktadır. Bu nedenle, risk faktörleri ve ağız boşluğundaki inatçı lezyonların farkındalığı erken tanıyı sağlayarak mortalite ve morbiditeyi azaltabilir.

Anahtar Kelimeler: Oral kanser, prognoz, yassı hücreli karsinomlar

PRIMARY SQUAMOUS CELL CARCINOMA OF ORAL CAVITY: CASE SERIES

Mehmet Melih OMEZLI[1], Ferhat AYRANCI[1], **Damla TORUL**[1], Zerrin UNAL ERZURUMLU[2], Mürüvvet AKCAY CELIK[3]

[1]Ordu University Faculty of Dentistry, Department of Oral and Maxillofacial Surgery

[2]Ordu University Faculty of Dentistry, Department of Oral and Maxillofacial Radiology

[3]Ordu University Faculty of Medicine, Department of Pathology

Objective: Oral cancer is the sixth most common malignancy that correspond to nearly 3 % of all malignant lesions in the oral cavity. Squamous cell carcinomas (SCCs) constitute over 90 % of these malignancies. Globally 300,000 new cases of SCCs seen in each year with an increasing incidence. Despite recent advances, the 5-year survival rate of oral cancer patients has remained at 50 % in the last few decades as a result of late diagnosis. Thus, early diagnosis plays a crucial role in reducing mortality and morbidity of SCCs. The aim of this report is to present the diagnosis of five different cases of SCC and highlight the importance of the early diagnosis.

Case Description: 5 patients between 66-99 years of age referred from the department of oral and maxillofacial radiology to our clinic with a preliminary diagnosis of SCC. In clinical and radiological examination persistent lesions located in the different parts of the oral cavity were detected. Incisional biopsies were performed. After histopathological evaluation, the lesions were diagnosed as SCC.

Results: All patients referred to otolaryngology and oncology departments. The surgical and oncologic treatments of the patients have started. The follow-up of the patients with multidisciplinary approach is still ongoing.

Conclusions: Dentists play critical role in the detection of premalignant lesions, as well as the early diagnosis of the oral cancer. Thus, awareness of the risk factors and the persistent lesions in the oral cavity can provide the early diagnosis and thereby reduce mortality and morbidity.

Keywords: Oral cancer, prognosis, squamous cell carcinomas

SS60

DİŞ HEKİMLİĞİ ÖĞRENCİLERİNİN HUMAN PAPİLLOMA VİRUS HAKKINDAKİ BİLGİ DÜZEYİNİN DEĞERLENDİRİLMESİ

Hatice YEMENOĞLU, Oğuz KÖSE

Recep Tayyip Erdoğan Üniversitesi Diş Hekimliği Fakültesi, Periodontoloji

Giriş-Amaç: Yapılan epidemiyolojik çalışmalar, Human Papilloma Virus (HPV) ilişkili oral kanserlerin artma eğiliminde olduğunu göstermiştir. Diş hekimlerinin hastalarına doğru tavsiyelerde bulunabilmesi için HPV ile ilgili kapsamlı güncel bilgilere ihtiyacı vardır. Bu çalışmanın amacı, fakültemizde eğitim gören 4. ve 5. sınıf öğrencileri ile araştırma görevlilerinin HPV hakkındaki bilgi düzeylerini ölçmek ve farkındalıklarını değerlendirmektir.

Gereç-Yöntem: Çalışmaya fakültemizde eğitim gören 4. ve 5. sınıf öğrencileri ile araştırma görevlilerinden gönüllü olanlar dahil edildi. Katılımcılara, HPV ve oral kanser hakkında sorular içeren bir anket formu uygulandı.

Bulgular: Çalışmaya 36 kadın (%52,2), 33 erkek (%47,8) birey katıldı. Araştırma görevlileri, öğrencilere göre HPV hakkında daha iyi bilgi düzeyine sahipti. 5. Sınıf öğrencilerinin tamamı, 4. sınıf öğrencilerinin %80'i ve araştırma görevlilerinin %92,9'u HPV'nin oral kanserle ilişkili olduğunu düşünüyordu.

Tartışma-Sonuç: Diş hekimliği eğitimi müfredatında, HPV ile ilişkili oral kanser farkındalığını arttırmaya yönelik daha kapsamlı bir eğitim verilerek, öğrencilerin bu konudaki bilgi düzeyi arttırılabilir.

Anahtar Kelimeler: Human papilloma virus, oral kanser, farkındalık

EVALUATION OF KNOWLEDGE LEVEL ABOUT HUMAN PAPILLOMA VIRUS AMONG DENTAL STUDENTS

Hatice YEMENOGLU, Oğuz KOSE

Recep Tayyip Erdoğan University, Faculty of Dentistry

Objectives: Epidemiological studies have shown increasing of Human Papilloma Virus (HPV) related oral cancers. Dentists need comprehensive up-to-date information on HPV to be able to provide accurate advice to their patients. The purpose of this study is to measure knowledge and awareness levels of 4th and 5th grade students and research assistants from our faculty.

Materials-Methods: In this study were included 4th and 5th grade students and research assistants in our faculty. A questionnaire including questions about HPV and oral cancer was applied to the participants.

Results: In this study 36 of participants were female (52.2%) and 33 were male (47.8%). Research assistants had more knowledge of HPV than dental students. All 5th grade students, 80% of 4th grade students, and 92.9% of research assistants thought that HPV was associated with oral cancer.

Conclusion: Comprehensive education for increasing dental students awareness against HPV-related oral cancer can be increase dental students' knowledge level.

Keywords: Human papilloma virus, oral cancer, awareness

SS61

ÇENEDEKİ BENİGN VE MALİGN TÜMÖRLER; VAKA SERİSİ

Alaettin KOÇ[1], Sema KAYA[1], Rodi MIZRAK[2]

[1]Van Yüzüncü Yıl Üniversitesi Diş Hekimliği Fakültesi, Ağız, Diş ve Çene Radyolojisi

[2]Van Yüzüncü Yıl Üniversitesi Diş Hekimliği Fakültesi, Ağız, Diş ve Çene Cerrahisi

Amaç; Oral mukozada görülen benign tümörlerden olan periferal dev hcreli granüloma ve periferal ossifiye fibromun; malign minör tükrük bezi tümörlerinden olan asinik hücre karsinomunun ve kemiğin malign tümörlerinden olan multiple myelomun klinik ve radyografik klinik özelliklerini tanımlamak.

Gereç ve yöntemler; Ağız, Diş ve Çene Radyolojisi Anabilim Dalı'na farklı zamanlarda oral mukozada renk değişikliği, şişlik şikâyetleri ile başvuran hastaların oral dokuları hem klinik hem de radyolojik olarak değerlendirilmiştir. Lezyonlardan alınan biyopsiler histo-patolojik olarak değerlendirilmiştir.

Bulgular; biyopsi alınan lezyonların histo-patolojik değerlendirmesi sonrasında asinik hücre karsinomu, multiple myelom, periferal dev hücreli granülom ve periferal ossifiye fibrom oldukları öğrenilmiştir.

Sonuç; Oral bölgedeki yumuşak ve kemik dokularda gelişebilen tümörlerin klinik ve radyolojik bulguları diş hekimleri tarafından iyi değerlendirilmeli ve şüpheli durumlarda gerekli tetkiklere başvurulmalıdır.

Anahtar Kelimeler: Asinik Hücre Karsinomu, Multiple Myeloma, Periferal Dev Hücreli Granüloma, Periferal Ossifiye Fibroma

BENIGN AND MALIGN TUMORS OF JAW; CASE SERIES

Alaettin KOC[1], Sema KAYA[1], Rodi MIZRAK[2]

[1]Van Yüzüncü Yıl University Faculty of Dentistry; Department of Oral and Maksillofacial Radiology.

[2]Van Yüzüncü Yıl University Faculty of Dentistry; Department of Oral and Maksillofacial Surgery.

Aim; to describe clinical and radiographic findings of one of malignant tumors of bone multiple myeloma, one of malign minor salivary gland tumors acinic cell carcinoma and benign tumors of oral mucosa peripheral giant cell granuloma and peripheral ossifying fibroma.

Material and Methods; the patients who applied to the Department of Oral and Maxillofacial Radiology had complained with discoloration of oral mucosa and swelling. They were examined both clinically and radiologically. The lesions were undergone for biopsy and histopathologically evaluated.

Results; after the histopathological examination the lesions were diagnosed as multiple myeloma, acinic cell carcinoma, peripheral giant cell granuloma and peripheral ossifying fibroma.

Conclusion: Clinical and radiographic findings of tumors that may develop in soft and bone tissues should be evaluated well by dentists. In doubtful conditions, dentists should perform necessary investigations.

Keywords: Acinic Cell Carsinoma, Multiple Myeloma, Peripheral Giant Cell Granuloma, Peripheral Ossifying Fibroma

SS62

TÜRK POPÜLASYONUNDA AĞIZ KANSERİ FARKINDALIK VE BİLGİ DÜZEYİ

Burak Kerem APAYDIN

Pamukkale Üniversitesi, Diş Hekimliği Fakültesi, Ağız, Diş ve Çene Radyolojisi ABD

Giriş-Amaç: Birçok risk faktörü ile ilişkili olan ağız kanseri, hayatı en fazla tehdit eden hastalıklardan biridir. Ağız kanserinin risk faktörleri ve erken bulguları hakkında halkın bilgisi, riskli davranışlardan kaçınmalarına yardımcı olmakta ve şüphe durumunda bireyin hastalığın erken evresinde bir doktoru ziyaret etmesini sağlamaktadır. Bu çalışmanın amacı diş hekimliği fakültesine başvuran bireylerin ağız kanseri hakkında farkındalık ve bilgi birikimini değerlendirmektir.

Gereç-Yöntem: Verileri elde etmek için bir anket hazırlanmış ve diş hekimliği fakültesine başvuran 18-65 yaş arası 342 bireye dağıtılmıştır. Ankette bireylerin sosyo-demografik bilgileri ve alışkanlıkları ile ağız kanserlerinin klinik görünümü, belirtileri, semptomları ve risk faktörleri, bulaşıcılığı, ağız kanseri hakkında bilgi kaynağı ve diğer kanser türlerinin farkındalığı hakkında sorular yer almıştır. Veriler tanımlayıcı istatistikler ve ki-kare testi ile istatistiksel olarak analiz edilmiştir.

Bulgular: Katılımcıların sadece %31.2'si daha önce ağız kanserini duymuştu. Bununla birlikte, %90'ından fazlası daha önce servikal, akciğer ve meme kanserlerini duymuştu. Katılımcılar çoğunlukla ağız kanserini medya aracılığıyla duyduklarını bildirdiler (%47.5 tv-radyo, %50.2 internet). Katılımcılara göre ağız kanserinin en yaygın risk faktörü sigara (%75.6) idi. Ayrıca %13.4'ü ağız kanserinin klinik görünümünü beyaz, %37.3'ü kırmızı ve beyaz karışımı olarak tanımlamıştır.

Tartışma-Sonuç: Bu çalışmanın sonuçları, Türkiye'de ağız kanseri ile ilgili farkındalığın ve bilginin yetersiz olduğunu göstermiştir. Bu nedenle, ağız kanseri hakkında farkındalığı artırmak için diş hekimleri ve medya aracılığıyla bilgilendirilmeye ihtiyaç olduğu görülmektedir.

Anahtar Kelimeler: Ağız kanseri, ağız kanseri farkındalığı, ağız kanseri bilgisi, ağız kanserinin risk faktörleri

AWARENESS AND KNOWLEDGE LEVEL OF ORAL CANCER IN TURKISH POPULATION

Burak Kerem APAYDIN

Department of Oral and Maxillofacial Radiology, Faculty of Dentistry, Pamukkale University, Denizli, Turkey

Objectives: Oral cancer, which is associated with many risk factors, is one of the most life-threatening diseases. Public knowledge about the risk factors and early signs of oral cancer helps the public avoid risky behaviors and, in case of doubt, allows the individual to visit a doctor in the early stage of the disease. The aim of this study was to evaluate awareness and knowledge about oral cancer of individuals visiting dentistry faculty.

Materials-Methods: To obtain the data, a questionnaire was prepared and distributed to 342 individuals aged 18-65 years who applied to the dentistry faculty. The questionnaire included questions about socio-demographic information and habits of individuals, clinical presentation, symptoms and risk factors, contagiousness, source of information about oral cancer and awareness of other types of cancer. Data were statistically analyzed with descriptive statistics and chi-square tests.

Results: Only 31.2% of the participants had heard of oral cancer before. Nevertheless, more than 90% of them had heard of cervical, lung and breast cancers before. The participants reported that they mostly heard of oral cancer through the media (47.5% tv-radio, 50.2% internet). According to the participants, the most common risk factor of oral cancer was smoking (75.6%). In addition, 13.4% of them identified the clinical appearance of oral cancer as white, while 37.3% identified it as a mixture of red and white.

Conclusions: The results of this study showed public awareness and knowledge regarding oral cancer were insufficient in Turkey. Thus, there seem to be a need for inform by dentists and media to raise awareness about oral cancer.

Keywords: Oral cancer, public awareness, oral cancer knowledge, risk factors of oral cancer

SS63

ORAL KANSER VE PERİODONTAL HASTALIK İLİŞKİSİ

Ebru SAĞLAM, Zeliha Betül ÖZSAĞIR

Sağlık Bilimleri Üniversitesi Hamidiye Diş Hekimliği Fakültesi, Periodontoloji Anabilim Dalı, İstanbul, Türkiye

Giriş-Amaç: Hücrelerin kontrolsüz çoğalmasından oluşan hastalık grupları kanser olarak tanımlanmaktadır. Periodontitis mikrobiyal dental plak tarafından uyarılan enflamatuar ve immun reaksiyonlar sonucu oluşan ataşman kaybı ve alveol kemik yıkımı ile karakterize kronik bir hastalıktır. Bu literatür incelemesinde, oral kanser ve periodontitis arasındaki etkileşimin bilimsel bulgular ışığında değerlendirmek amaçlanmıştır.

Gereç-Yöntem: Pubmed veritabanında, "periodontitis" ve "oral kanser" arama terimleri kullanılarak Ocak 2019'dan önceki yayınlarda literatür taraması yapılmıştır. Ağız hijyenine göre değerlendirilen, baş-boyun kanserini değerlendirmeyen ve tam metinine ulaşılamayan çalışmalar çıkarılmıştır.

Bulgular: Oral kanserler ile periodontitisi ilişkisini araştıran 15 çalışma değerlendirmeye katılmıştır. Dahil edilen araştırmaların %53,3'ü vaka kontrol çalışması, %20'si kesitsel çalışma ve %26,6'sı kohort çalışma tasarımındadır. Dahil edilen çalışmalar periodontitis ile oral kanser arasında ilişki olduğunu bildirmektedir. Oral skuamöz hücreli karsinoma için tükürük S100P mRNA'sının biyobelirteç olarak kullanılabileceği belirtilmiştir. Oral-sindirim kanser mortalite riski için P.gingivalis'in mikrobiyal belirteç olarak kullanılabileceği bildirilmiştir.

Tartışma-Sonuç: Literatürde varolan kısıtlı çalışmalar, periodontitis ile kanser arasında ilişki olabileceğini bildirmişlerdir. Oral kanser-periodontitis arasındaki ilişki doğrulanırsa, periodontitis hastaları kanser açısından taranabilir ve erken tanı ile sağkalım oranları iyileştirilebilir. Periodontitis ile kanser ilişkisini doğrulamak ve sebep sonuç ilişkisini daha net tanımlayabilmek için histolojik inceleme yapılan prospektif çalışmalara ihtiyaç vardır

Anahtar Kelimeler: Periodontitis, Oral Kanser, İnflamasyon

THE RELATIONSHIP OF ORAL CANCER AND PERIODONTAL DISEASE

Ebru SAGLAM, Zeliha Betül OZSAGIR

Department of Periodontology, Faculty of Dentistry, University of Health Sciences, Istanbul, Turkey

Objectives: Cancer is defined as an uncontrolled proliferation of cells. Periodontitis is a chronic disease and characterized by loss of attachment and alveolar bone destruction caused by inflammatory and immune reactions induced by microbial dental plaque. In this study, we aimed to evaluate the interaction between oral cancer and periodontitis.

Materials - Methods: The literature search was conducted in publications before January 2019, was searched the keywords of "periodontitis" and "oral cancer" in the Pubmed database. Studies that are evaluated according to oral hygiene, do not evaluate head and neck cancer, and whose full text is not available, were excluded.

Results: 15 studies investigating the relationship between oral cancers and periodontitis were included in the evaluation. 53.3% of studies were case control study, 20% were cross-sectional study and 26.6% were in cohort study design. The included studies report that there is a relationship between periodontitis and oral cancer. There are studies indicating that saliva S100P mRNA may be a biomarker for oral squamous cell carcinoma and P. gingivalis may be a microbial marker for the risk of oro-digestive cancer mortality.

Conclusion: It has been reported that there may be a relationship between periodontitis and cancer. If the relationship is confirmed, periodontitis patients can be considered high-risk and screened for oral cancer. Therefore, early diagnosis and survival rates can be improved. Prospective studies are needed.

Keywords: Periodontitis, Oral Cancer, Inflammation

SS64

LEZYONLARIN KARAKTERİSTİK BÖLGESİNDEN BİYOPSİ YAPILMASININ ÖNEMİ: OLGU SUNUMU

Özlem OKUMUŞ, Semih ÖZBAYRAK

Altınbaş Üniversitesi Diş Hekimliği Fakültesi, Ağız, Diş ve Çene Radyolojisi A.D.

Giriş-Amaç: Skuamöz hücreli karsinom oral kavitede en sık görülen malignomdur. Oluşumunda tütün kullanımı, alkol tüketimi, kronik travma, kötü ağız hijyeni, virüsler önemli etkenlerdir.

Olgu Tanımlanması: 77 yaşında kadın hasta dilinde iyileşmeyen beyaz lezyon nedeniyle ile Altınbaş Üniversitesi Diş Hekimliği Fakültesi Ağız Hastalıkları Kliniğine yönlendirilmiştir. Hastanın tıbbi anamnezinde hipertansiyon olduğu ve hiç sigara/alkol kullanmadığı öğrenilmiştir. Hasta total protez kullanmaktadır ve 15 yıldır diş hekimine gitmemiştir. Yemek yerken dilinde kulağa yansıyan ağrı şikayeti vardır. Klinik muayenede dilin sağ lateralinde büyük hiperkeratotik alanın (8x9 cm) üzerinde 3x5 cm çapında, sınırı belirgin, sert ve verrüköz yüzeyli hacim artışı izlenmiştir. Sağ submandibular bölgede küçük çaplı, mobil lenfadenopati tespit edilmiştir. Kulak burun boğaz (KBB) doktoru tarafından bu bölgeden yapılan insizyonel biyopsi sonucu 'atipik hiperkeratotik papillomatöz lezyon' olarak belirtilmiştir. Bir diş hekimi tarafından hasta kliniğimize yönlendirilmiştir.

Kliniğimizde hiperkeratotik alanın üzerinde bulunan sert, verrükoz proliferatif yerden insizyonel biyopsi yapılmıştır. Histopatolojik inceleme sonucunda 'oral skuamöz hücreli karsinom' tanısı konulmuştur. Hasta lezyonun cerrahi olarak eksizyonu ve olası başka tutulumlarının belirlenmesi için KBB departmanına yönlendirilmiştir.

Sonuç: Lezyonun karakteristik bölgesinden yapılmayan biyopsi yanlış sonuca ve buna bağlı yanlış tedavi yaklaşımına dolayısı ile malign değişimlerde zaman kaybına neden olabilir.

Anahtar Kelimeler: Skuamöz hücreli karsinom, histopatolojik değerlendirme, ağız kanseri

IMPORTANCE OF PERFORMING BIOPSY ON THE CHARACTERISTIC REGION OF LESIONS: A CASE REPORT

Özlem OKUMUS, Semih OZBAYRAK

Altınbaş University, Faculty of Dentistry, Department of Oral and Maxillofacial Radiology

Objectives: Squamous cell carcinoma is the most frequent epithelial malignancy of the oral cavity. The etiologic factors are smoking, alcohol consumption, chronic trauma, poor oral hygiene, and oncogenic viruses.

Case Description: A 77-year-old female patient was referred to Altınbaş University, Dentistry Faculty, Oral Medicine Clinic had a complaint of a non-healing white lesion on the tongue. The medical history revealed hypertension and the patient had no history of smoking or alcohol use. She had complete denture and had never been to a dentist for 15 years. The patient felt pain referred to the ear while eating. Intraoral examination revealed that right lateral side of the tongue had a large hyperkeratotic area (8x9 cm) and the surface with well defined, hard and verrucous appearance with size of 3x5 cm. The mobile, small size submandibular lymphadenopathy was detected. The incisional biopsy performed by Ear Nose Throat (ENT) physician and the result of biopsy showed that the lesion was 'atypical hyperkeratotic papillomatous lesion'. The patient had been referred to our clinic by a dentist.

The incisional biopsy was performed on the hard, verrucous proliferative surface of hyperkeratotic area in our clinic. Histopathological examination revealed 'oral squamous cell carcinoma' as definite diagnosis. The patient was referred to the ENT department for surgery and evaluation of other possible involvements.

Conclusions: A biopsy that is not performed on the characteristic region of a lesion may cause wrong diagnosis and as well as wrong treatment approach so loss of time in malignant changes.

Keywords: Squamous cell carcinoma, histopathological examination, oral cancer

SS65

ORAL MALİGNİTEYE SAHİP 18 HASTANIN RADYOLOJİK BULGULARININ RETROSPEKTİF OLARAK DEĞERLENDİRİLMESİ

Ceyda Gizem HOŞVER[1], Cemile Özlem ÜÇOK[1], Gülsün AKAY [1], İpek ATAK[2]

[1]Gazi Üniversitesi Diş Hekimliği Fakültesi, Ağız, Diş ve Çene Radyolojisi

[2]Gazi Üniversitesi Diş Hekimliği Fakültesi, Oral Patoloji

Amaç: Oral kanserler dünyada en yaygın görülen kanserlerden biridir. Görüntüleme yöntemleri oral kanser hastalarının değerlendirilmesinde önemli bir yer tutar. Bu çalışmada kemik tutulumu olan oral kanserli hastalarda yaş, cinsiyet ve lokalizasyon dağılımı ile birlikte panoramik ve konik ışınlı bilgisayarlı tomografi görüntü bulgularının değerlendirilmesi amaçlanmıştır.

Gereç-Yöntem: 2009-2019 tarihleri arasında Gazi Üniversitesi Diş Hekimliği Fakültesi Oral Patoloji Anabilim Dalı arşivinden histopatolojik olarak malignite tanısı konmuş hastalar retrospektif olarak tarandı. Tespit edilen 87 oral malignite vakasından Ağız, Diş ve Çene Radyolojisi Anabilim Dalı'nda radyografik görüntüleri mevcut olan 18 hasta çalışmaya dahil edildi.

Bulgular: Oral kavitede belirlenen malignitelerin histopatolojik incelemesi sonucunda maksillofasiyal bölgede tespit edilen 18 hastanın 15'i primer tümör, 3'ü vücudun farklı bölgelerinde gelişen primer tümörlerin mandibula ya da maksillaya metastaz yaptığı sekonder tümörlerden oluşmaktaydı. Primer tümörlerin histopatolojisi incelendiğinde 9 tanesi skuamöz hücreli karsinom (SCC), 2 tanesi mukoepidermoid karsinom, 2 tanesi osteosarkom ve 2 tanesi de kesin sınıflandırılması yapılamadığı için "High Grade Malign Tümör" olarak tanımlanmıştır.

Skuamöz hücreli karsinom lezyonlarının radyolüsent iç yapı gösterdiği, sınırlarının belirsiz olduğu, bulundukları bölgedeki komşu yapıların kortikal sınırlarında yıkıma sebep olduğu ve bu bölgelere doğru yayılma potansiyeli gösterdiği tespit edildi

Osteosarkom'da lezyonun radyolüsent-radyopak internal yapı gösterdiği, alveolar kemikte trabekülasyonda bozulmaya ve ekspansiyona neden olduğu izlendi. Maksillada spiküller kemik ile ışınsal tarzda periost reaksiyonu dikkati çekti.

Mukoepidermoid karsinomada sınırları belirgin, uniloküler radyolüsensi ve kortikal kemikte destrüksiyon oluşturan lezyon belirlendi.

Sonuç: Ağız kanserlerinde erken teşhis, prognoz ve hayatta kalım oranı açısından oldukça önemlidir. Panoramik radyografi ve konik ışınlı bilgisayarlı tomografi görüntüleri bu malignitelerin belirlenmesinde değerli görüntüleme yöntemleridir.

Anahtar Kelimeler: Oral kanser, konik ışınlı bilgisayarlı tomografi, panoramik radyografi, skuamöz hücreli karsinom

RETROSPECTIVE EVALUATION OF RADIOLOGICAL FINDINGS OF 18 PATIENTS WITH ORAL CANCER

Ceyda Gizem HOSVER[1], Cemile Özlem UCOK[1], Gülsün AKAY [1], Ipek ATAK[2]

[1]Gazi University Faculty of Dentistry Department of Oral and Maxillofacial Radiology

[2]Gazi University Faculty of Dentistry Department of Oral Pathology

Objectives: Oral cancers are one of the most common cancers in the world. Imaging methods play an important role in the evaluation of patients. The aim of this study was to evaluate the age, sex and localization distribution, as well as panoramic and cone-beam computed tomography images in patients with bone cancers.

Materials-Methods: Patients who were diagnosed as malignant histopathologically from the archive of Gazi University Faculty of Dentistry Department of Oral Pathology between 2009-2019 were reviewed retrospectively. From the 87 cases of oral malignancy detected, 18 patients with radiographic images in the Department of Oral and Dental Radiology were included in the study.

Results: As a result of histopathologic examination of maliginities in the oral cavity, 15 of the 18 patients detected in the maxillofacial region were primary tumors and 3 of them were secondary tumors that metastasized to the mandible or maxilla of primary tumors in different parts of the body. When histopathology of primary tumors were examined, 9 were defined as squamous cell carcinoma(SCC), 2 were mucoepidermoid carcinoma, 2 were osteosarcoma and 2 of them were defined as high grade malign tumor due to inability to classify.

Squamous cell carcinoma lesions showed radiolucent internal structure, their borders were unclear, they caused destruction in the cortical borders of neighboring structures in their region and showed potential to spread to these regions.

In osteosarcoma, the lesion showed radiolucent-radiopaque internal structure, causing deterioration of trabeculation and expansion in the alveolar bone. Sun-Ray periosteum reaction with spicules bone was noted in the maxilla. Unilocular radiolucency and cortical bone destruction were detected in mucoepidermoid carcinoma.

Conclusions: Early diagnosis of oral cancers is very important for prognosis and survival. Panoramic radiography and cone-beam computed tomography are valuable imaging methods for the detection of these malignancies.

Keywords: Adenoid cystic carcinoma, cone beam computer tomography, panoramic radiography, squamouse cell carsinom

SS66

KANSER TEDAVİSİ GÖREN ÇOCUKLARIN AĞIZ SAĞLIĞI VE LENFOMALI BİR ÇOCUK HASTANIN GENEL ANESTEZİ ALTINDA DENTAL TEDAVİSİ

Münevver KILIÇ

Atatürk Üniversitesi, Diş Hekimliği Fakültesi Pedodonti

Giriş-Amaç: Kanser tedavisi gören çocuklarda erken yaşlarda uygulanan kemoterapi ve radyoterapinin ağız sağlığı üzerine olumsuz etkileri olduğu bilinmektedir. Bu çalışmanın amacı non -hodgin lenfoma hastası bir çocuğun kemoterapisi bittikten sonra ağız sağlığını iyileştirmek adına genel anestezi sonrası tedavilerini sunmaktır.

Gereç-Yöntem: Non- hodgin lenfoma tanısını 3 yaşında alan hasta, Atatürk Üniversitesi Diş hekimliği Fakültesine yüzüncü yıl üniversitesi tarafından sevk edilmiştir. Hastanın beş yıllık bir tedavi süreci söz konusudur. Birkaç ay önce kemoterapi alan hastanın yapılan tetkik ve tahlillerinde cerrahi müdahale ve genel anestezi için uygun şartları taşıdığı ilgili birimlerle konsülte edilmiştir.

Bulgular: Kemoterapi sonrası hastanın ciddi boyutta görme kaybı, alt ekstremitelerde güçsüzlük ve epileptik nöbet gibi problemleri de mevcuttur. Hastanın radyolojik ve oral muayenesinde apse formasyonu gösteren çok sayıda dişe sahip olduğu görülmüştür. Hastanın erken yaşta aldığı kemoterapinin sebep olduğu oral komplikasyonlar da değerlendirilmiştir.

Tartışma-Sonuç: Erken çocukluk döneminde kanser tedavisi gören çocukların ebeveynlerinin kemoterapi öncesinde, tedavi sırasında ve sonrasında ağız sağlığını olumsuz etkileyecek sorunlar hakkında bilgilendirilmesi oldukça önemlidir.

Anahtar Kelimeler: Lenfoma, çocuk, ağız sağlığı, kemoterapi

ORAL HEALTH IN CHILDREN UNDERGOING CANCER THERAPY AND DENTAL TREATMENT UNDER GENERAL ANESTHESIA IN A PEDIATRIC PATIENT WITH LYMHOMA

Münevver KILIC

Atatürk University, Faculty of Dentistry Department of Pediatric Dentistry, Erzurum, Turkey

Objectives: The administration of chemotherapy and radiotherapy in young children with cancer is known to compromise oral health. The present study presents the therapies provided under general anesthesia in a pediatric patient with non-Hodgkin lymphoma upon the completion of chemotherapy.

Materials and Methods: The patient, who was diagnosed with non-Hodgkin lymphoma at the age of three, was referred to the Department of Dentistry of Atatürk University by Yüzüncü Yıl University. After having undergoing chemotherapy a couple of months previously, the patient was determined to be fit enough for surgical interventions under general anesthesia after consultations with the relevant departments.

Results: The patient suffered from such problems as severe loss of vision, weakness in the lower extremities and epileptic seizures after chemotherapy. A radiological assessment and oral examination revealed the formation of abscesses in multiple teeth. The oral complications associated with the chemotherapy undergone by the patient at a young age were also evaluated.

Conclusion: The parents of young children being treated for cancer should be informed about the potential problems affecting oral health before, during and after chemotherapy.

Keywords: Lymhoma, child, Oral health, chemotherapy

SS67

AĞIZ KANSERLERİNİN TEDAVİSİNDE ELEKTROKEMOTERAPİ: BİR LİTERATÜR DERLEMESİ

Elif BİLGİR

Eskişehir Osmangazi Üniversitesi Diş Hekimliği Fakültesi, Ağız, Diş ve Çene Radyolojisi

Giriş-Amaç: Baş boyun bölgesi karsinomaları tüm kanserler içinde yaklaşık % 5 oranında görülmektedir. Ayrıca melanoma gibi başka kanserler de baş-boyun bölgesinde gelişebilmektedir. Bu kanserlerin tedavi prognozları kötüdür ve hastaların çoğunda palyatif tedavi ihtiyacı doğmaktadır. Elektrokemoterapi, kemoterapötik ajanların plazma membranı boyunca taşınmasının elektroporasyon adı verilen bir elektrik alanı ile arttırıldığı lokal bir kemoterapi tedavisidir. Bu derlemenin amacı oral kanserlerin palyatif ve küratif tedavisinde elektrokemoterapinin etkinliğinin güncel literatür bilgisiyle sunulmasıdır.

Gereç-Yöntem: Pubmed arama motorunda “oral carcinomas, electrochemotheraphy”, “scc, electrochemotheraphy” terimleri aratıldı. Çıkan sonuçların başlık ve özetleri taranarak uygun makaleler derlendi.

Bulgular: Elektrokemoterapinin özellikle squamöz hücreli karsinoma, oral melanoma, kaposi sarkomu gibi malignitelerin palyatif tedavisinde etkili olduğu yapılan son dönem çalışmalarında bildirilmiştir. Ayrıca küratif amaçlı kullanıldığında başarılı olduğunu bildiren raporlarda bulunmaktadır.

Sonuç: Elektrokemoterapi; sağlıklı dokulara zarar verilmeksizin ve limitli yan etkileriyle ağrı ve kanama gibi semptomların azaltılmasında etkilidir. Özellikle kemoterapi ve radyoterapiye dirençli vakalarda umut vadeden bir terapi yöntemidir.

Anahtar Kelimeler: Elektrokemoterapi, oral karsinomalar, scc

ELECTROCHEMOTHERAPY IN THE TREATMENT OF ORAL CANCERS: A LITERATURE REVIEW

Elif BILGIR

Eskisehir Osmangazi University, Faculty of Dentistry, Department of Dentomaxillofacial Radiology

Objective: The head and neck carcinomas have a prevalence of approximately 5% among all cancers. It can also be seen in the head and neck region in other cancers such as melanoma. The treatment prognosis of these cancers is poor and the need for palliative treatment also arises in most patients. Electrochemotherapy is a local chemotherapy treatment in which the transport of chemotherapeutic agents through the plasma membrane is enhanced by an electric field called electroporation. The aim of this review is to present the effectiveness of electrochemotherapy in palliative and curative treatment of oral cancers with current literature.

Matherial-Methods: The terms "oral carcinomas, electrochemotheraphy", "scc, electrochemotheraphy" were searched in the Pubmed. The titles and abstracts of the articles in the search results were scanned and recent developments in the appropriate articles have been reviewed.

Results: Today, it has been reported in the literature that electrochemotherapy is especially effective in the palliative treatment of malignancies such as squamous cell carcinoma, oral melanoma, kaposi's sarcoma. There are also reports reporting that it was successful when used for curative purposes.

Conclusion: Electrochemotherapy is effective in reducing symptoms such as pain and bleeding, without damaging healthy tissues and with limited side effects. It is a promising therapy method especially in cases resistant to chemotherapy and radiotherapy.

Keywords: Electhrochemotheraphy, oral carcinomas, scc

SS68

LÖKOPLAKİ OLGULARININ ETYOLOJİK AÇIDAN RETROSPEKTİF OLARAK DEĞERLENDİRİLMESİ

Umut SEKİ, Enver Alper SİNANOĞLU

Kocaeli Üniversitesi Diş Hekimliği Fakültesi, Ağız, Diş Ve Çene Radyolojisi

Giriş-Amaç: Oral lökoplaki, oral mukozadaki prekanseröz lezyonların başında gelmektedir. Bu retrospektif çalışmanın amacı oral lökoplaki olgularının etyolojik faktörlerinin değerlendirilmesidir.

Gereç-Yöntem: 2014-2016 yılları arasında Kocaeli Üniversitesi Diş Hekimliği Fakültesi Ağız, Dişi ve Çene Radyolojisi Anabilim Dalı Oral Diagnoz kliniğinde oral lökoplaki olarak teşhis konulmuş hastaların klinik anamnezleri ve alışkanlıkları etyolojik faktörler açısından retrospektif olarak incelenmiş, histopatolojik tanıları ile beraber değerlendirilmiştir.

Bulgular: Bu çalışmada incelenen yaşları 30 ile 67 arasında değişen 12 hastanın, 8'i kadın, 4'ü erkektir. 9 olguda yanak mukozasında, 3 olguda sert damakta, 2 olguda dil lateralinde tespit edilen beyaz lezyonlar, oral lökoplaki olarak değerlendirilmiştir. Hastalardan 10 tanesi sigara kullanmakta 2 tanesi ise kullanmamaktadır. Hasta anamnezlerinde hipertansiyon, diabetes mellitus tip II, ve kronik obstruktif akciğer hastalığı tespit edilmiştir. Histopatolojik olarak 1 hastada yassı epitel hücreli karsinoma diğer olgularda ise 9 adet hiperkeratoz, 1 adet hafif ve 1 adet orta derecede epitel displazisi tespit edilmiştir. Bu çalışma grubunda sigara kullanımı ve oral lökoplaki arasında yüzdeseş olarak ilişki bulunmuştur (%83).

Tartışma-Sonuç: Oral lökoplaki lezyonuna sahip sigara kullanan hastaların yüksek oranda olması bu ilişkinin etyolojik faktörler içersinde ilk sırada yer almasını sağlamaktadır. Diş hekimleri bu lezyonların değerlendirilmesinde dikkatli olmalı ve hastaları sigarayı bırakma konusunda yönlendirmelidir. Öte yandan mevcut literatür değerlendirildiğinde ve bu çalışmada sigara kullanmayan olgular olduğu dikkate alındığında Human Papilloma Virüs, alkol kullanımının sinerjistik etkisi, atrofik epitel, Candida türleri, hormonal durum, diyet gibi diğer risk faktörlerini araştıran çalışmalar devam etmelidir.

Anahtar Kelimeler: Oral lökoplaki, malignite potansiyeline sahip oral lezyon, sigara kullanımı

EVALUATION OF ETHIOLOGIC FACTORS OF LEUKOPLAKIA CASES: A RETROSPECTIVE STUDY

Umut SEKI, Enver Alper SINANOGLU

Kocaeli University, Faculty of Dentistry, Dentomaxillofacial Radiology

Objectives: Oral leukoplakia considered as the most common premalignant lesion of the oral cavity. The aim of this retrospective study was to analyze of etiological factors of oral leukoplakia.

Materials-Methods: This retrospective study was carried out to investigating clinical history of patients diagnosed as oral leukoplakia in dentomaxillofacial radiology clinic of Kocaeli University, Faculty of Dentistry, between 2014-2017. In this study, systemic diseases, habits and histopathological results were evaluated.

Results: Of the 12 patients aged between 30 to 67 included in our study,8 of the patients were female, and 4 were male. White lesions were evaluated as oral leukoplakia, located at buccal mucosa in 9 cases, hard plate in 3 cases and lateral of tongue in 2 cases. 10 of patients were smokers and 2 of the patients are nonsmoker. Clinical history of patients recorded as hypertension in 3 patients, diabetes mellitus type II in 2 patients, and chronic obstructive pulmonary disease in one patient. Squamous cell carcinoma was diagnosed histopatologically in one patient, hyperkeratosis in 9 patient, mild dysplasia in one patient and moderate dysplasia in one patient. In this study group, realationship was found between leukoplakia and smoking (%83).

Conclusions: Due to the majority of oral leukoplakia patients are smokers, smoking can be said first most important risk factor for the leukoplakia. Clinicians must be aware for evaluating these white lesions and encourage patients to quit smoking. On the other hand, according to literature, human papilloma virus, alcohol, atrophic epithelium and dietary factors may be risk factors for nonsmoker patients.

Keywords: Oral leukoplakia, premalignant lesion, smoking

SS69

BAŞ BOYUN KANSERLİ HASTALARDA RADYOTERAPİ SONRASI GÖRÜLEN PERİODONTAL BULGULAR

Sevda KURT BAYRAKDAR

Eskişehir Osmangazi Üniversitesi, Diş Hekimliği Fakültesi, Diş hekimliği Fakültesi, Periodontoloji AD

Giriş-Amaç: Baş boyun kanserlerinin tedavisinde cerrahi tedavi, radyoterapi, kemoterapi, immünoterapi ve elektrokemoterapi gibi tedaviler uygulanmaktadır. Radyoterapi en sık uygulanan tedavi protokolü olmakla birlikte ağız içerisinde bir çok komplikasyona sebep olmaktadır.

Gereç-Yöntem: PUBMED ve GOOGLE SCHOLAR arama motorlarında 'baş ve boyun kanseri', 'radyoterapi', 'periodontoloji', 'komplikasyon' anahtar kelimeleri aratıldı. Uygun literatürler seçilerek analiz edildi.

Bulgular: Çürüklerdeki artış, ağız kuruluğu, mukozitis ve ülserasyonlar radyoterapiye bağlı ağız içerisindeki komplikasyonlardan en sık görülenleridir. Ayrıca periodontal harabiyet, periodonsiyumun kendini yenilemesinde ve onarımında azalma, periodontal liflerde bozulmalar, ataçman kayıpları ve dişeti çekilmeleri gibi durumlar da görülmektedir. Radyoterapiyi takiben periodontitis insidansında ve alveolar kemik kaybında artış gözükebilmektedir.

Tartışma-Sonuç: Radyoterapinin periodontal dokuları etkileme mekanizması halen açığa çıkarılamamış ve kapsamlı çalışmalara ihtiyaç vardır. Mevcut bildirimiz amacı konuyla ilgili hipotezleri ve literatürdeki vakaları sistematik şekilde sunarak yeni çalışmalara ışık tutmaktır. Böylece, radyoterapi alan baş boyun kanserli hastalara periodontal yaklaşım açısından hekimlere yol göstermektir.

Anahtar Kelimeler: Kanser, periodontoloji, radyoterapi

PERIODONTAL FINDINGS AFTER RADIOTHERAPY IN PATIENTS WITH HEAD AND NECK CANCERS

Sevda KURT BAYRAKDAR

Eskisehir Osmangazi University, Faculty of Dentistry, Department of Periodontology

Objectives: Treatments such as surgical treatment, radiotherapy, chemotherapy, immunotherapy and electrochemotherapy are applied in the treatment of head and neck cancers. Radiotherapy is the most common treatment protocol, but it causes many complications in the mouth.

Material-Methods: In PUBMED and GOOGLE SCHOLAR, the keywords of 'head and neck cancer', 'radiotherapy', 'periodontology', 'complication' were searched. The appropriate literatures were selected and analyzed.

Results: The increases in bruises, dry mouth, mucositis and ulcerations are the most common complications in the mouth due to radiotherapy. In addition, periodontal damage, decreased self-renewal and repair of periodontium, deterioration of periodontal fibers, attachment losses and gingival recessions are also observed. An increase in the incidence of periodontitis and alveolar bone loss may appear following radiotherapy.

Conclusions: The mechanism of radiotherapy affecting periodontal tissues has not been revealed yet and comprehensive studies are needed. The purpose of our present report is to shed light on new studies by systematically presenting the hypotheses and cases in the literature. In this way, it is to guide dentists in terms of periodontal approach to patients with head and neck cancer who receive radiotherapy.

Keywords: Cancer, periodontology, radiotherapy

SS70

DİŞ HEKİMLERİNİN MESLEKİ DENEYİMLERİNİN ÇOCUKLARDAKİ AĞIZ KANSERLERİNİN TANISI ÜZERİNDEKİ ETKİLERİ

Naz SAYDAM, Zuhal KIRZIOĞLU

Süleyman Demirel Üniversitesi Diş Hekimliği Fakültesi, Pedodonti

Giriş-Amaç: Çocukluk çağındaki ağız kanserleri nadir görülen kanser türlerinden olup, erken teşhis ve tedavi planlamasında diş hekimlerine büyük görev düşmektedir. Bu çalışmada, serbest ve kamuda çalışan diş hekimlerinin mesleki deneyimlerine göre, çocuklardaki ağız kanserlerinin erken tanısındaki farkındalıklarının değerlendirilmesi amaçlanmıştır.

Gereç-Yöntem: Herhangi bir alanda uzman olmayan diş hekimleri çalışma grubunu oluşturmuştur. Anket formu; katılımcıların ağız kanserlerinin teşhisine, risk faktörlerine, bulgularına dair düşüncelerine yönelik soruları kapsamıştır. Ankete verilen cevaplar tablo haline getirilmiş ve istatistiksel olarak analiz edilmiştir.

Bulgular: Çalışmada, formlarını eksiksiz dolduran 160 diş hekimi olup, mesleki deneyimleri 1-5 yıl (%55.6), 6-15 yıl (%19.3), ≥16 yıl'dır (%25). Formlar incelendiğinde, hekimler klinik muayene sırasında en sık teşhis ettikleri ağız kanserini lenfoma olarak belirtmişlerdir. Ağız kanserlerinin klinik görünümleri ve belirtileri ile ilgili soruda ağızda iyileşmeyen yaralara(%90) dikkat edilmesini vurgulamışlardır. Hekimlerin %44.3'ü ağız kanserleri ile ilişkili durumu eritroplaki olarak yanıtlarken, mesleki deneyim arttıkça eritroplaki olarak yanıtlayan hekim sayısının azaldığı ve bu durumun istatistiksel olarak anlamlı olduğu gözlenmiştir ($p=0.009$). Hekimlerin dörtte üçü, ağız kanseri teşhisi koydukları hastalara, uygulanabilecek tedavi yöntemini biyopsi olarak bildirmiştir. Katılımcıların sadece %6,3'ü ağız kanserini klinik görünümünden teşhis edebildiklerini belirtirken, bu hekimlerin %60'ını mesleki deneyimi daha fazla olan hekimlerin oluşturduğu gözlenmiştir. Aralarındaki ilişki istatistiksel olarak anlamlı bulunmuştur ($p<0.05$). Mesleki deneyim azaldıkça ağız kanseri teşhisi konusunda eğitime ihtiyacı olduğunu belirten hekim sayısının arttığı görülmüştür ($p=0.023$).

Tartışma-Sonuç: Günümüzde ağız kanserlerinin tanı yöntemlerinin gelişmesiyle beraber çocuk ağız kanserlerinin insidansındaki artış dikkat çekmektedir. Bu artan insidansla beraber çocuklardaki ağız kanserlerinin erken tanısı ve risk faktörleri konusunda hekimlerin bilgilerinin sürekli güncellenmesine ihtiyaç duyulduğu görülmektedir.

Anahtar Kelimeler: Ağız kanseri, çocuk, diş hekimi, teşhis

THE EFFECTS OF PROFESSIONAL EXPERIENCE OF DENTISTS ON THE DIAGNOSIS OF ORAL CANCERS IN CHILDREN

Naz SAYDAM, Zuhal KIRZIOGLU

Suleyman Demirel University, Faculty of Dentistry, Department of Pediatric Dentistry, Isparta, Turkey

Objectives: Oral cancers in children are one of the rare types of cancer and dentists have an important role in early diagnosis and treatment planning. In this study, it was aimed to evaluate the awareness of the early diagnosis of oral cancers in children according to the professional experience of dentists working in private and public clinics.

Materials-Methods: The non-specialist dentists constituted the study group. Questionnaire has participants' opinions on diagnosis, risk factors and symptoms of oral cancers. The answers were tabulated and analyzed statistically.

Results: This study includes completed forms from 160 dentists whose experiences are 1-5 years (55.6%), 6-15 years (19.3%), and ≥16 years (25%). According to responses, lymphoma was the most common oral cancer in children at clinical examinations. They had underlined the importance of unhealed lesion in oral cavity (90%) at the question of clinical presentation and symptoms of oral cancers. 44.3% of the dentists had responded to the condition associated with oral cancers as erythroplasia, and there was a negative correlation between experience & number of respondents, that was statistically significant($p = 0.009$). Three-quarters of the dentists had indicated that biopsy is treatment for patients diagnosed with oral cancer. While only 6.3% of the participants diagnosed oral cancer from the clinical presentation, it was seen that 60% of them had more experience and the relationship was statistically significant ($p <0.05$). Moreover the need for training in diagnosis of oral cancer has been increased when the experience decreased ($p = 0.023$).

Conclusion: Nowadays, with the developments of diagnostic methods of oral cancers, the increase in the incidence of pediatric oral cancers draws attention. With this increasing incidence, dentists need to keep their knowledge up to date about the early diagnosis and risk factors of oral cancers in children.

Keywords: Oral cancer, child, dentist, diagnosis

SS71

TÜRKİYE'DE AĞIZ KANSERİ VE RİSK FAKTÖRLERİ HAKKINDA FARKINDALIK VE BİLGİ DÜZEYLERİ ARAŞTIRMASI

Mohammad Nabi BASIRY[1], Metin ŞENÇİMEN[2], Aydin GÜLSES[3], Yavuz Sinan AYDINTUĞ[1]

[1]Kütahya Sağlık Bilimleri Üniversitesi, Diş Hekimliği Fakültesi, Ağız, Diş ve Çene Cerrahisi

[2]Sağlık Bilimleri Üniversitesi, Gülhane Diş Hekimliği Fakültesi, Ağız, Diş ve Çene Cerrahisi

[3]Christian Albrechts Üniversitesi, Kile, Ağız, Diş ve Çene Cerrahisi

Amaç: Ağız kanseri önlenebilir olmasına rağmen çoklu risk faktörleri ve yüksek ölüm oranları ile, küresel kanser hastalarının yükünü önemli ölçüde arttırdığı düşünülmektedir. Çalışmamızın amacı Türk Silahlı Kuvvetleri'nin iki ayrı hastanesine başvuran bireylerde Ağız Kanseri ve Risk Etkenlerinin farkındalık düzeylerini belirlemektir.

Gereç ve Yöntem: Çalışmamız, kesitsel tanımlayıcı ve çok merkezli olarak 2033 kişi ile yüz yüze görüşme yöntemiyle yapılmıştır. Çalışma için, ağız kanserlerin farkındalık düzeyini ve bunlarla ilişkili önemli risk faktörlerini içeren bir anket hazırlanmıştır. Anket; sosyo-demografik bilgiler, ağız kanseri farkındalık düzeyi, ağız kanserinin risk faktörleri, erken belirtileri ve alışkanlıklarını içeren beş bölümden oluşmaktadır. Elde edilen veriler, tanımlayıcı istatistik, crosstabs ve ki-kare testleri ile istatistiksel olarak analiz edilmiştir.

Bulgular: Katılımcıların % 55.5'i ağız kanserini hiç duymadıklarını ve % 87'sinden fazlası ağız kanseri ile ilgili erken belirtilerin farkında olmadıklarını ifade etmişlerdir. Ağız kanseri farkındalık düzeyi açısından yaş, cinsiyet ve eğitime göre katılımcılar arasında istatistiksel olarak anlamlı fark bulunmuştur. Ağız kanseri risk faktörleri hakkında bilgi sahibi olanlar, tüm katılımcıların % 19 olarak tespit edilmiş ve bu gruptaki katılımcılar arasında yaş ve cinsiyete göre istatistiksel olarak anlamlı fark bulunmuştur.

Sonuç: Ağız kanserlerinin risk faktörleri toplum tarafından bilinmesi; etyolojisinde rol oynayabilecek faktörlerin araştırılması, saptanması ve yok edilmesine yardımcı olabileceği gibi, meydana gelen kanserlerin erken tanısına, tedavi sonuçlarının değerlendirilmesine ve etkili tedavi yöntemlerinin saptanmasına da yardımcı olacaktır. Çalışmamız, Türk Silahlı Kuvvetleri'nde görev yapmakta olan katılımcıların, ağız kanseri, risk faktörleri ve erken belirtileri hakkında bilgi ve bilinç düzeylerinin yeterli seviyede olmadığını göstermiştir. Bu çalışma, kışlada verilen ilk yardım, aile planlaması, üreme sağlığı gibi eğitimlere ek olarak ağız kanserlerinin farkındalığı ve risk faktörleri ile ilgili yeni eğitim programlarının oluşturulmasının gerekliliğini göstermiştir.

Anahtar Kelimeler: Ağız kanseri, farkındalık, anket, risk faktörü

AWARENESS AND KNOWLEDGE OF ORAL CANCER AND ITS RISK FACTORS IN TURKEY

Mohammad Nabi BASIRY[1], Metin SENCIMEN[2], Aydın GULSES[3], Yavuz Sinan AYDINTUG[1]

[1]Department of Oral and Maxillofacial Surgery, Faculty of Dentistry, Kütahya Health Sciences University

[2]Department of Oral and Maxillofacial Surgery, Gülhane Faculty of Dentistry, Health Sciences University

[3]Department of Oral and Maxillofacial Surgery, University Hospital of Schleswig-Holstein, Campus Kiel

Aim: Oral cancer is associated with multiple risk factors and high mortality rates and substantially contributes to the global cancer burden despite being highly preventable. The aim of this study is to determine the personal awareness level of the staff of Turkish Armed Forces regarding oral cancers and its risk factors.

Material and Methods: This multicenter Cross-sectional descriptive study is included 2033 participants. In order to assess the awareness level of oral cancers and their associated risk factors, a self-administered questionnaire was designed. The questionnaire consisted of five sections with relevant questions to ascertain sociodemographic information, awareness and knowledge of oral cancer and early signs and risk factors related to the diseas and questions on participant's exposure to risk factors and habits. Data were statistically analyzed with descriptive analyses, crosstabs and chi-square tests.

Results: In total 55.5% of participants had never heard of oral cancer. While more than 87% of the participants were unaware of the early signs related to oral cancer. There was statistically significant differences between age, gender, and education levels for awareness of oral cancer. The level of knowledge about risk factors was 19%. Statistically significant differences were found between age and gender for oral cancer risk factors.

Conclusion: Knowledge of the risk factors of oral cancer among the general public; can help in the investigation, detection and eradication of the factors that may play role in its etiology, as well as in the early diagnosis and evaluation of treatment results and determination of effective treatment methods. Our data supports that there is an insufficient knowledge and awareness about oral cancer, risk factors and early symptoms among Turkish Armed Forces staff. This study showed the necessity of creating a new education programs on oral cancer awareness and its risk factors in addition to first aid, family planning and reproductive health education being given in barracks.

Keywords: Awareness, oral cancer, questionnaire, risk factor, survey

SS72

FANCONİ ANEMİLİ HASTADA GİNGİVAL SKUAMÖZ HÜCRELİ KARSİNOM: OLGU SUNUMU VE LİTERATÜR DERLEMESİ

Ezgi DOĞAN[1], H. Gencay KEÇELİ[2], Feriha ÇAĞLAYAN[2]

[1]Kütahya Sağlık Bilimleri Üniversitesi Diş Hekimliği Fakültesi, Periodontoloji Anabilim Dalı

[2]Hacettepe Üniversitesi Diş Hekimliği Fakültesi, Periodontoloji Anabilim Dalı

Giriş-Amaç: Fanconi anemisi; kromozomal instabilite, aplastik anemi ve kansere yatkınlık ile karakterize nadir görülen, otozomal resesif geçişli genetik bir bozukluktur. Fanconi anemisi hastalarında yüksek insidansta lösemi, hepatosellüler karsinom ve skuamöz hücreli karsinom görüldüğü belirtilmiştir. Skuamöz hücreli karsinom, baş ve boyun bölgesinde yaygın olarak oral kavitede tespit edilmiştir.

Olgu Tanımlanması: Kliniğimize sağ alt birinci büyükazı dişindeki sallanma şikayeti ile başvuran 29 yaşındaki kadın hastada Fanconi anemisi hikayesine rastlandı. Yapılan klinik ve radyografik muayene sonucunda generalize periodontitis teşhisi konulduktan sonra mobil molar dişin çekimine karar verildi. Hematoloji bölümüne yapılan konsültasyon doğrultusunda diş çekimi yapıldı ve aynı seansta lingualdeki dişetinden alınan örnek histopatolojik incelemeye gönderildi.

Bulgular: Yapılan inceleme sonucunda iyi diferansiye skuamöz hücreli karsinom teşhisi konuldu. Tümör rezeksiyonu amacıyla yapılan commando cerrahisi (segmental mandibulektomi ve boyun diseksiyonu) ve sonrasında uygulanan kemoterapi, radyoterapi sonucunda dört sene boyunca rekürrens görülmedi.

Tartışma-Sonuç: Literatüre göre Türkiye' nin Fanconi anemisinin yüksek insidansta görüldüğü ülkelerden biri olduğu tespit edilmiştir. Bu vaka raporu; Fanconi anemisi gibi kansere yatkınlığı olan hastalarda periodontal hastalık gibi eşzamanlı malignensi riski yaratabileceği düşünülen faktörlerin farkında olmanın, Fanconi anemisi teşhisi alan hastaların düzenli diş hekimi kontrolünün ve dolayısıyla erken teşhisin önemini vurgulamaktadır.

Anahtar Kelimeler: Fanconi anemisi, skuamöz hücreli karsinom, periodontal hastalık

GINGIVAL SQUAMOUS CELL CARCINOMA IN A FANCONI ANEMIA PATIENT: CASE REPORT AND REVIEW OF LITERATURE

Ezgi DOGAN, H. Gencay KECELI[2], Feriha CAGLAYAN[2]

Department of Periodontology, Faculty of Dentistry, Kutahya Health Sciences University, Kutahya

Department of Periodontology, Faculty of Dentistry, Hacettepe University, Ankara

Objectives: Fanconi anemia is a rare autosomal recessive genetic disorder characterized by chromosomal instability, aplastic anemia, and a predisposition for malignancies. A high incidence of leukemia, hepatocellular and squamous cell carcinomas have been reported in Fanconi anemia patients. Head and neck squamous cell carcinomas are most frequently located within the oral cavity.

Case Description: A 29-year-old female, diagnosed with Fanconi anemia previously, was referred to our clinic with the chief complaint of loose tooth in the right mandibular area. Clinical and radiological examination revealed the diagnosis of generalized periodontitis and extraction of mandibular first molar was decided as a treatment option. With Hematology Department consultation, the tooth was extracted uneventfully and an incisional biopsy was also performed from the lingual gingiva at the same visit.

Results: After histopathological examination of the biopsy specimen, the lesion was diagnosed as well-differentiated squamous cell carcinoma. The patient underwent commando surgery (segmental mandibulectomy and neck dissection) and postoperative concurrent chemoradiotherapy was performed. No evidence of recurrence was found after a four year follow-up.

Conclusions: According to the literature, Turkey is one of the countries with a high incidence of Fanconi anemia. This case highlights the malignancy possibility of the patients, exhibiting periodontal disease, who also have concurrent risk factors for squamous cell carcinoma development such as Fanconi anemia and emphasizes the importance of regular dental review of all patients receiving a diagnosis of Fanconi anemia.

Keywords: Fanconi anemia, squamous cell carcinoma, periodontal disease

SS73

ÇOCUKLARDA GÖRÜLEN AĞIZ İÇİ PREMALİGN LEZYONLAR

Esra ÖZKAN KAYA, Seçil CALISKAN

Osmangazi Üniversitesi Diş Hekimliği Fakültesi, Pedodonti

Giriş-Amaç: Bu derlemenin amacı, çocuklarda premalign lezyonların tanı, klinik özellikleri, etiyolojisi ve tedavi yaklaşımları hakkında bilgi vermektir.

Gereç-Yöntem: PUBMED, RESEARCH GATE VE GOOGLE SCHOLAR arama motorlarında 'premalignant lesions', 'dentistry','oral cavity' kelimeleri aratıldı. Literatürlerin başlık ve özetleri değerlendirildi, uygun literatürler seçilerek analiz edildi.

Bulgular: Ağız boşluğu farklı histolojik yapı ve fonksiyona sahip dokulardan oluşur ve iyi huylu, premalign ve malign lezyonlar oluşabilir. Malignite potansiyeli olan lezyonlar için; premalign, potansiyel malign, prekanseröz, intraepitelyal neoplazi terimleri kullanılır. Malign lezyonlar premalign lezyonlardan kaynaklanabilir. Premalign lezyonların normal dokulara göre malign karakterlere dönüşme olasılığı daha yüksektir. Bununla birlikte, erken teşhis edildiğinde, malign dönüşüm riski azalır ve büyüme ve gelişme sürecinde olan çocuklar için tedavi daha kolaydır.

Oral mukozanın prekanseröz lezyonlarının etiyolojik faktörleri tam olarak anlaşılmamıştır, ancak ana faktörler sigara içme, alkol tüketimi veya areca fındık çiğneme gibi bağımlılık alışkanlıkları olabilir. Bu zararlı alışkanlıklar, özellikle erken yaşlarda çocuklarda önemli ölçüde artar ve bir halk sağlığı sorunu yaratır. Oral kanserler ve prekanseröz lezyonlara çocukluk çağında nadiren rastlanır. Beslenme yetersizliği, genetik yatkınlığı olan ve insan papilloma virüsü olan kişilerin premalign lezyonlar için yüksek risk grubu oluşturduğu belirtilmektedir.

Tartışma ve Sonuç: Diş hekimleri, okul öncesi çocuklarda oral bölgenin premalign / malign lezyonlarının erken tanısında önemli bir rol oynar ve yüksek riskli hastaların tanımlanmasına katkıda bulunabilirler.

Anahtar Kelimeler: Diş hekimi yaklaşımı, premalign lezyonlar, oral kavite

INTRAORAL PREMALIGNANT LESIONS IN CHILDREN

Esra OZKAN KAYA, Seçil CALISKAN

Department Of Pedıatrıc Dentıstry, Osmangazı Unıversty, Eskısehır

Intraduction – Aim: Aim of this review was to provide recent information about the diagnosis, clinical features, etiology and treatment approach of premalignant lesions in children.

Material – Method: The words "premalignant lesions","dentistry","oral cavity" were searched in PUBMED, RESEARCH GATE and GOOGLE SCHOLAR search engines. The titles and summaries of the literatures were evaluated, and appropriate literature was selected and analyzed.

Results: The oral cavity consists of tissues with different histological structure and function, and benign, premalignant and malignant lesions may occur. For lesions with malignancy potential; the terms premalignant, potential malignant, precancerous, intraepithelial neoplasia are used. Malignant lesions may originate from premalignant lesions. Premalignant lesions are more likely to turn into malignant characters than normal tissues. However, when diagnosed early, the risk of malignant transformation is reduced and treatment is simpler for children which in growth and development process.

The etiological factors of the precancerous lesions of the oral mucosa are not fully understood, but the main factors may be addictive habits such as smoking, alcohol consumption, or areca nut chewing. These harmful habits increase dramatically in children, especially at an early age, and create a public health problem. Oral cancers and precancerous lesions are rarely encountered in childhood. It is stated that people with nutritional deficiencies, genetic predisposition and people with human papilloma virus constitute a high risk group for premalignant lesions.

Discussion – Conclusion: Dentists play an important role in the early diagnosis of premalignant / malignant lesions of the oral region in preschool children and can make a contribution in identifying high-risk patients.

Keywords: Dentist Approach, Oral Cavity, Premalignant Lesions

SS74

ÇOCUK VE GENÇLERDE TÜKÜRÜK BEZİ KANSERLERİ

Dilara Gülçin DEMİRKOL, Seçil ÇALISKAN

Eskişehir Osmangazi Üniversitesi Diş Hekimliği Fakültesi, Pedodonti Anabilim Dalı

Amaç: Bu derlemeyle, çocuklarda tükürük bezi tümörlerine ait erken belirtiler, ağız içi bulgular ve tedavi seçenekleri ile ilgili güncel bilgilerin verilmesi amaçlanmıştır.

Gereç-Yöntem: PUBMED VE GOOGLE SCHOLAR arama motorlarında "tükürük bezi", "malignite" ve "çocuk" kelimeleri aratıldı. Literatürlerin başlık ve özetleri değerlendirildi, uygun olanlar seçilerek analiz edildi.

Bulgular: Çocuklarda en sık görülen benign tükürük bezi tümörü pleomorfik adenom iken, en sık görülen malign tümör ise mukoepidermoid karsinomdur. Benign tümörlerde belirti sadece şişlik olabilirken, malign olanlarda şişlikle birlikte ağrı ve sinir paralizi de görülebilmektedir. Parotis bezi tümörlerinde fasiyal sinirde, submandibular ve sublingual bezlerin tümörlerinde alveolar, lingual ve hipoglossal sinirlerde paraliz olabilmektedir.

Tükürük bezi neoplazmalarının tedavisi yetişkinlerde olduğu gibi çocuklarda da cerrahi tedavidir. Bunlara ek olarak postoperatif radyoterapi ve kemoterapi de gerekli olabilir. Hastalarda radyoterapi sonrası yüzde asimetrik büyüme, dental problemler, trismus ve osteoradyonekroz görülebilmektedir, bu nedenle özellikle çocuk ve genç hastalarda radyoterapi seçeneği dikkatlice değerlendirilmelidir.

Çocuk ve gençlerde tükürük bezi kanserlerinin prognozu oldukça iyidir. 5 yıllık ve 10 yıllık hayatta kalma oranı farklı çalışmalarda %80 ile %100 olarak gösterilmiştir. Nüks olasılığı ise oldukça düşüktür.

Tartışma-Sonuç: Tükürük bezi tümörlerinin çocuk hastalarda görülme sıklığı yetişkinlere oranla oldukça düşük olmasına rağmen, malignite oranının çocuk ve gençlerde yetişkinlere kıyasla daha yüksek görülmesi nedeniyle önemlidir.

Anahtar Kelimeler: Tükürük bezi, çocuk, malign

SALIVARY GLAND CANCERS IN CHILDREN AND ADOLESCENTS

Dilara Gülçin DEMIRKOL, Seçil CALISKAN

Department Of Pedıatrıc Dentıstry, Osmangazı Unıversty, Eskısehır

Aim: This report aimed to present up-to-date information about early symptoms, intraoral findings and treatment options for salivary gland tumours in children.

Materials-Methods: The key words "salivary gland", "malignancy" and "children" were searched by using the search engines PUBMED AND GOOGLE SCHOLAR. The titles and summaries of the literatures were evaluated, the suitable ones were included and analysed.

Results: In children, the most common benign salivary gland tumour is pleomorphic adenoma and the most common malignant tumour is mucoepidermoid carcinoma. In benign tumours, the symptom could be only swelling, while in malignant ones pain and paralysis can be involved. While the parotid gland tumours can cause the facial nerve paralysis, the submandibular and sublingual gland tumours can affect alveolar, lingual and hypoglossal nerves.

Treatment of salivary gland neoplasms is the surgical treatment in children same as in adult patients. In addition to surgical removal, postoperative radiotherapy and chemotherapy may be required. Asymmetrical face growth, dental problems, trismus and osteoradionecrosis can be observed after radiation therapy, so radiation therapy option should be carefully evaluated especially in children and adolescents.

The prognosis of salivary gland cancers in children and adolescents is quite good. The 5-year and 10-year survival rate differ from 80% to 100%. The recurrence rate is very low.

Conclusions: Although the incidence of salivary gland tumours in children is considerably lower than in adults, it is important that malignant salivary gland tumours are more common in children.

Keywords: Children, malignant, salivary gland

SS75

OLGU SUNUMU: MAKSİLLER BÖLGEDEKİ BİFOSFONAT OSTEONEKROZUNUN DÜŞÜK ENERJİLİ LAZER İLE TEDAVİSİ

Sinem ATAY GÖRÜR[1], Durmuş İlker GÖRÜR[2], Mustafa Kürşat GÖKCAN[3]

[1]Ankara Üniversitesi Dişhekimliği Fakültesi, Maksillofasiyal Radyoloji

[2]Özel Dentiron Ağız, Çene ve Diş Polikliniği, Ağız, Diş ve Çene Cerrahisi

[3]Ankara Üniversitesi Tıp Fakültesi, Kulak, Burun, Boğaz Hastalıkları Anabilim Dalı

Amaç: Bifosfonatlar, doğrudan kemik yıkımından sorumlu osteoklastik aktiviteyi inhibe ederek etkisini gösteren ilaç grubudur. Bifosfonatlar, kansere bağlı hiperkalsemi, multiple myelom ve solid tümörlerin tedavisinde kullanılmaktadır. Olgunlaşmış osteoklastlar ve öncü osteoklast hücreleri üzerinden etki gösterirler. Bu sayede kemikte rezorptif aktivite ve buna bağlı olarak yenilenme miktarında azalmaya neden olurlar. Bu sebeple çenelerdeki kemik cerrahisi işlemlerinden sonra avaskuler nekroz ile karakterize bifosfonat osteonekroz alanları gelişir. Bu makale düşük enerjili lazer tedavisini oral bifosfonat kullanımına bağlı gelişen çene osteonekrozu için bir tedavi yöntemi olarak anlatmayı amaçlamaktadır.

Olgu tanımlanması: 64 yaşındaki erkek hasta, sağ maksiller bölgeden diş çekimi sonrası 5 ay geçmesine rağmen iyileşmeyen yara şikayetiyle başvurdu. Alınan anamnezde prostat kanseri sebebiyle 1 yıl öncesine kadar ayda bir kere Zometa (zoledronik asit monohidrat, 4 mg/5ml iv infuzyon) kullandığı öğrenildi. Düzenli olarak 650 ve 904 nm düşük doz lazer uygulaması 10 dk süreyle uygulandı.

Bulgular: Hastanın 3 aylık aralıklı tedavisi sonrası alınan tomografide demarkasyon hattı izlendi. Nekroz dokunun mobil hale geldiği ağıziçi muayenede tespit edildi. Nekroz doku cerrahi olarak çıkarıldı. Yapılan takiplerde iyileşmenin tam olduğu ve nekrozun nuks etmediği izlendi.

Sonuç: Bifosfonat ilaçlarının kullanımının yaygınlaşması ile bu ilaçlara bağlı osteonekroz hastası giderek daha fazla görülmeye başlanmıştır. Düşük enerjili lazer tedavisi, bu hastalarda osteoklastik aktiviteyi stimule etmesi ve yara iyileşmesini sağlaması sebebiyle önerilmektedir

Anahtar Kelimeler: Bifosfonat osteonekrozu, düşük enerjili lazer tedavisi

CASE REPORT: TREATMENT OF BIPHOSPHONATE OSTEONECROSIS IN THE MAXILLA WITH LOW LEVEL ENERGY LASER

Sinem ATAY GORUR[1], Durmuş Ilker GORUR[2], Mustafa Kürşat GOKCAN[3]

[1]Ankara University, Dentistry Faculty, Department of Dentomaxillofacial Radiology

[2]Dentiron Oral and Dental Health Clinic, Ankara

[3]Ankara University, Medical School, Department of Otolaryngology Head and Neck Surgery

Objectives: Bisphosphonates are a group of drugs that act by inhibiting osteoclastic activity, directly responsible for bone destruction. Bisphosphonates drugs are used in the treatment of cancer-related hypercalcemia, multiple myeloma and solid tumors. They act on mature osteoclasts and leading osteoclast cells. In this way, they cause a decrease in resorptive activity and the regeneration amount of the bone. For this reason, after bone surgery procedures in the jaws, areas of bisphosphonate osteonecrosis characterized by avascular necrosis develop. This article aims to describe low energy laser therapy as a treatment method for jaw osteonecrosis developing due to the use of bisphosphonates.

Case description: A 64-year-old male presented with a wound complaint that did not heal after 5 months of tooth extraction from the right maxillary region. In the anamnesis taken. It was learned that he used Zometa (zoledronic acid injection,4 mg/5 ml) once a month until 1 year ago due to prostate cancer . 650 and 904 nm low dose laser applications were applied for 10 minutes regularly.

Results: Demarcation line was observed on the tomography taken after 3-month intermittent treatment. Also the necrosis tissue became mobile. Necrosis tissue was surgically removed. In the follow-ups, it was observed that the recovery was complete and the necrosis did not recur. Conclusions: With the widespread use of bisphosphonate drugs, osteonecrosis patients related to these drugs are increasingly seen. Low-energy laser therapy is recommended as atreatment method because it stimulates osteoclastic activity and provides wound healing in these patients.

Keywords: Biphosphonate osteonecrosis, low level laser therapy

SS76

BİFOSFANAT KULLANIMINA BAĞLI GELİŞEN MRONJ VAKALARI VE KLİNİK SEYRİ: VAKA SERİSİ

Kübra ÖZTÜRK[1], Hacer ULUTÜRK[2], Ertan Ali DELİLBAŞI[2], Derviş YILMAZ[2]

[1]Nuh Naci Yazgan Üniversitesi, Ağız, Diş ve Çene Cerrahisi

[2]Gazi Üniversitesi, Ağız, Diş ve Çene Cerrahisi

Giriş: Çenelerin ilaca bağlı osteonekrozu (MRONJ); antirezorptif, antianjiyogenik ve bisfosfonat tedavileri esnasında veya sonrasında ortaya çıkabilen ve halen etiyopatogenezi tam anlaşılamamış bir hastalıktır.

Bu vaka serisinde bifosfanat kullanımına bağlı gelişen 3 farklı osteonekroz vakasının sunumu amaçlanmaktadır.

Olgu tanımlanması: Vaka1:62 yaşında erkek hasta, prostat CA nedeniyle IV bifosfanat kullanımı hikayesi mevcut. Alt çenede spontan gelişen ağrı ve püy direnajı nedeniyle kliniğimize başvurdu. Tedavi sonrası patolojik kırık gelişti.

Vaka2: 46 yaşında kadın hasta, meme ca nedeniyle IV bifosfanat kullanımı hikayesi mevcut. Üst çenede spontan gelişen ağrı ve çene kemiğinde sekestrasyon nedeniyle kliniğimize başvurdu. Nekroz maksiller sinüse uzanan genişlikte idi. Sekestrotomi sonrası nüks görülmedi.

Vaka3:78 yaşında kadın hasta, osteopöröz nedeniyle oral bifofanat kullanımı hikayesi mevcut. Alt çenede implant kaybı ve geçmeyen fistülizasyon şikayetiyle kliniğimize başvurdu. Sekestrotomi sonrası 6. Ayda nüks gözlendi.

Bulgular: Bifosfanatlar multiple myelom ve solid tümörlerin tedavisinde, kansere bağlı hiperkalsemide, Paget, osteoporoz gibi metabolik kemik hastalıklarında tedavi amaçlı kullanılan ancak uzun veya kısa dönemde çene kemiğinde nekroza sebep olabilen ilaç grubudur.

Sonuç: Bifosfanatların kanser hastalarındaki klinik yararı ve çenelerde nekroz gelişme riski iyi değerlendirilmeli ve tedaviye başlanmadan önce dental kontrollerin tamamlanması, tedavi esnası ve sonrasında hasta eğitimi önerilmektedir.

Anahtar Kelimeler: Bifosfanatlar, denosumab, osteonekroz, MRONJ

MRONJ CASES DEVELOPİNG DUE TO THE USE OF BİPHOSPHONATE: CASE SERİES

Kübra OZTURK[1], Hacer ULUTURK[2], Ertan Ali DELILBASI[2], Derviş YILMAZ[2]

[1]Nuh Naci Yazgan University, Faculty of Dentistry

[2]Gazi University, Faculty of Dentistry

Objectives: Drug-induced osteonecrosis (MRONJ) of the jaws; is a disease that can occur during or after antiresorptive, antiangiogenic and bisphosphonate treatment and still has not fully understood etiopathogenesis.

In this series, it is aimed to present 3 different cases of osteonecrosis due to the use of bisphosphonates.

Case description: Case1: A 62-year-old male has a history of IV bisphosphonate use due to prostate CA. He applied to our clinic due to pain and pus resistance developing spontaneously in the mandible. Pathological fracture developed after treatment.

Case2: A 46-year-old female patient has a history of IV bisphosphonate use due to breast CA. She applied to our clinic due to spontaneous pain in the upper jaw and sequestration in the maxilla. Necrosis was extending to the maxillary sinus. No recurrence was observed after sequestrotomy.

Case3: A 78-year-old female patient has a history of oral Biphosphonate use due to osteoporosis. She applied to our clinic with implant loss in the lower jaw and complaints of fistulization that did not pass. Recurrence was observed on the 6th month after sequestrotomy.

Results: Bisphosphonates are a group of drugs used in the treatment of multiple myeloma and solid tumors, cancer-induced hypercalcemia, metabolic bone diseases such as Paget and osteoporosis, but may cause necrosis in the jaw bone in the long or short term.

Conclusions: The clinical utility of bisphosphonates in cancer patients and the risk of developing necrosis in the jaws should be well assessed, and dental treatment, patient education are recommended before treatment is initiated.

Keywords: Bisphosphonates, denosumab, osteonecrosis, MRONJ

SS77

İLACA BAĞLI ÇENELERDE GÖRÜLEN OSTEONEKROZUN MEME KANSERİ HASTALARDA TANISI

Sevde GÖKSEL[1], Hülya ÇAKIR KARABAŞ[2], Kıvanç BEKTAŞ KAYHAN[3], İlknur ÖZCAN[2]

[1]Özel Muayenehane, Ağız, Diş ve Çene Radyolojisi

[2]İstanbul Üniversitesi Diş Hekimliği Fakültesi, Ağız, Diş ve Çene Radyolojisi

[3]İstanbul Üniversitesi Diş Hekimliği Fakültesi, Ağız, Diş ve Çene Cerrahisi

Giriş-Amaç: İlaca bağlı çenelerde görülen osteonekroz (MRONJ), özellikle denosumab ve bisfosfonatların veya anti-anjiyojenik kanser tedavisinin olumsuz bir yan etkisi olarak karşımıza çıkmaktadır. Bu vaka çalışmasının amacı MRONJ'un klinik ve radyolojik özelliklerini sunmaktır.

Olgu Tanımlanması: İstanbul Üniversitesi Diş Hekimliği Fakültesi'ne başvuran meme kanseri tanılı hastalar klinik muayene sonrasında panoramik ve konik ışınlı bilgisayarlı tomografi ile MRONJ açısından değerlendirilmiştir.

Bulgular: Radyografik olarak çenelerde özellikle de nekroz görülen alanlarda sklerotik yönde değişim, litik alanlar ve kortikal kemikte devamsızlık görülmüştür.

Tartışma-Sonuç: Meme kanseri hastalarda ilaca bağlı çenelerde görülen osteonekroz lezyonları klinik ve radyolojik muayene ile dikkatle değerlendirilerek çenelerdeki olası kemik metastazı ayırt edilmelidir.

Anahtar Kelimeler: Bisfosfonat, osteonekroz, kemik metastazı

MEDICATION-RELATED OSTEONECROSİS OF THE JAW: DIAGNOSIS IN PATIENTS WITH BREAST CANCER

Sevde GOKSEL[1], Hülya CAKIR KARABAS[2], Kıvanç BEKTAS KAYHAN[3], Ilknur OZCAN[2]

[1]Private Practice, Ankara, Turkey

[2]Istanbul University, Faculty of Dentistry, Department of Oral and Maxillofacial Radiology, Istanbul, Turkey

[3]Istanbul University, Faculty of Dentistry, Department of Oral and Maxillofacial Surgery, Istanbul, Turkey

Objectives: Medication-related osteonecrosis of the jaw (MRONJ) is a negative side effect, especially of denosumab and bisphosphonates or anti-angiogenic cancer treatment. The aim of this case study is to present the clinical and radiological features of MRONJ.

Case Description: Four female patients diagnosed with breast cancer were evaluated for MRONJ at Istanbul University Faculty of Dentistry with panoramic and cone beam computed tomography after clinical examination.

Results: Radiographically, sclerotic changes in the jaws were frequently seen especially in areas with necrosis, lytic areas and disruption in cortical bone.

Conclusions: Medication-related osteonecrosis of the jaw lesions in breast cancer patients should be carefully evaluated in clinical and radiological examination. Possible bone metastasis in the jaws should be distinguished.

Keywords: Bisphosphonate, osteonecrosis, bone metastasis

SS78

ORAL VE MAKSİLLOFASİYAL CERRAHİ HASTALARINDA AĞIZ KANSERİ FARKINDALIĞININ DEĞERLENDİRİLMESİ

Ömer EKİCİ

Afyonkarahisar Sağlık Bilimleri Üniversitesi, Diş Hekimliği Fakültesi, Ağız, Diş ve Çene Cerrahisi Anabilim Dalı, Ağız, Diş ve Çene Cerrahisi

Giriş-Amaç: Ağız kanseri, her yıl bildirilen kanser hastalarının sayısının artmasıyla ciddi bir küresel halk sağlığı sorunu olarak kabul edilmektedir. Bu çalışmanın amacı, bir diş hekimliği fakültesinde ağız, diş ve çene cerrahisi kliniğine başvuran hastaların ağız kanseri farkındalığını değerlendirmektir.

Araç –Yöntem: Afyonkarahisar Sağlık Bilimleri Üniversitesi, ağız, diş ve çene cerrahisi kliniğindeki bir hasta örneği arasında kesitsel bir araştırma yapılmıştır. Hastaların ağız kanseri hakkındaki farkındalığını değerlendirmek için yapılandırılmış, önceden test edilmiş 30 maddelik bir anket tasarlanmıştır ve 200 hastaya uygulanmıştır. Veriler SPSS programı ile değerlendirilmiştir.

Bulgular: Hastalardan 148 geçerli anket elde edildi. Bu çalışmada hastaların% 32.43'ü sigara içiyor ve% 12.16'sı alkol kullanıyordu. Hastaların büyük çoğunluğu ağız kanseri risk faktörlerinden habersizdi. Hastaların % 13.5'i oral kanserin bulaşıcı olduğuna ve% 14.9'u oral kanserin antibiyotiklerle tedavi edileceğine inanıyordu. Hastaların sadece% 5.4'ü oral kanser kesin tanısının biyopsi ile yapılabileceğini biliyordu. Ayrıca, hastaların % 87.8'isi oral kanser hakkında yeterli bilgiye sahip olmadıklarını ifade etti.

Tartışma-Sonuç: Çalışma, hastalar arasında oral kanser farkındalığının oldukça düşük olduğunu ortaya koymuştur. Toplumda ağız kanseri bilincini ve bilgisini arttırmak için yerel ve ulusal düzeyde halk sağlığını geliştirme, eğitim girişimleri ve bilinçlendirme kampanyaları uygulanmalıdır.

Anahtar Kelimeler: Ağız kanseri, oral premalin lezyon, hastalar, farkındalık, maksillofasiyal cerrahi

EVALUATION OF ORAL CANCER AWARENESS AMONG PATIENTS WITH ORAL AND MAXILLOFACIAL SURGERY

Omer EKICI

Department of Oral and Maxillofacial Surgery, Faculty of Dentistry, Afyonkarahisar Health Sciences University, Afyonkarahisar, Turkey

Objectives: Oral cancer is considered a serious global public health problem with the increasing number of cancer patients reported each year. The aim of this study was to assess the oral cancer awareness of patients attending the oral and maxillofacial surgery clinic in a dental faculty.

Materials-Methods: A cross-sectional based survey was carried out amongst a sample of a patient in the oral and maxillofacial surgery clinic, Afyonkarahisar Health Sciences University. A structured, pre-tested, 30-item questionnaire was designed to assess the awareness of patients about oral cancer and was applied to 200 patients. Data were evaluated using statistical package for social sciences (SPSS version 22).

Results: 148 valid questionnaires were attained from patients. In this study, 32.43% of the patients were smoking and % 12.16 were using alcohol. The vast majority of patients were unaware of oral cancer risk factors. 13.5% of patients believed that oral cancer was contagious and 14.9% believed that oral cancer would be treated with antibiotics. Only 5.4% of the patients knew that a definitive diagnosis of oral cancer could be done by biopsy. Also, 87.8% of the patients stated that they did not have enough information about oral cancer.

Conclusion: The study revealed that awareness of oral cancer among patients was found to be quite low. Public health promotion, education initiatives, and awareness campaigns should be applied on a local and national level to increase oral cancer awareness and knowledge in society.

Keywords: Oral cancer, oral pre-malignant lesion, awareness, patients, maksillofasiyal surgery

SS79

AĞIZ VE DİL KANSERLERİ İLE İLGİLİ İNTERNET MEDYASINDA YER ALAN HABERLER VE TOPLUM ÜZERİNDEKİ ETKİLERİ: TÜRKİYE' DEN BİR GOOGLE TRENDS ÇALIŞMASI

Oğuzhan DEMİREL

Bahçeşehir Üniversitesi Diş Hekimliği Fakültesi, Ağız Diş ve Çene Radyolojisi

Giriş-Amaç: Çalışmada ağız ve dil kanserleri ile ilgili, internet haber sitelerinde yer alan haber sayıları ile 'ağız kanseri' ve 'dil kanseri' terimlerinin google arama hacimleri arasındaki ilişkinin değerlendirilmesi ve haber içeriklerinin belirlenmesi amaçlanmıştır.

Gereç-Yöntem: Türkiye' de en çok okunan 5 haber sitesi belirlenerek, bu haber sitelerinde yer alan ağız kanseri ve dil kanseri haberleri ve haber tarihleri kaydedildi. Google Trends uygulaması kullanılarak, internet basınında yer alan ilk haber tarihi ve Kasım 2019 tarihleri arasında Türkiye' de ağız kanseri ve dil kanseri terimleri için arama hacim indeksleri belirlendi. Aylık ve yıllık ortalama arama hacim indeksleri ve haber sayısı arasındaki ilişkiler istatistiksel olarak değerlendirildi. Ayrıca haber içerikleri de kaydedildi.

Bulgular: Ağız kanserleri ile ilgili toplam 92 habere ulaşıldı. Aylık ve yıllık haber sayıları ile aylık ve yıllık ortalama arama hacim indeksleri arasında anlamlı ilişki tespit edilmedi. Ağız kanseri belirtileri en sık gözlenen haber içeriğiydi. Dil kanserleri ile ilgili toplam 45 habere ulaşıldı ve haberlerin büyük kısmı dil kanseri vakalarıydı. Yıllık ortalama arama hacim indeksleri ve yıllık haber sayıları arasında pozitif yönde güçlü korelasyon tespit edildi.

Tartışma-Sonuç: Dil kanseri arama hacim indeksi ile dil kanseri haber sayıları arasında ilişki mevcuttur. Orofarengeal kanserlerin medyada daha sık yer almasıyla, toplumun bu konudaki ilgi ve bilgi düzeyinde artış sağlanabilir.

Anahtar Kelimeler: Ağız Kanseri, Dil Kanseri, Orofarengeal Kanser

NEWS ON THE INTERNET MEDIA ABOUT MOUTH AND TONGUE CANCERS AND THEIR EFFECTS ON SOCIETY: A GOOGLE TRENDS STUDY FROM TURKEY

Oğuzhan DEMIREL

Bahçeşehir University School of Dental Medicine

Objectives: Aim of the study is to evaluate the relationship between the quantity of the news on internet news websites about mouth and tongue cancers and google search volumes for terms 'mouth cancer' and 'tongue cancer'. Also, it is aimed to identify the contents of the news.

Materials-Methods: Five most visited news websites in Turkey were identified and from these websites news and dates of the news about mouth and tongue cancers were recorded. Search volume indexes were determined between the date first news on the news websites were published and November 2019 for search terms 'mouth cancer' and ' tongue cancer' by using Google Trends. Relationships between average monthly and yearly search volume indexes and quantity of the news were statistically evalauted. Also, contents of the news were recorded.

Results: A total of 92 news were identified about mouth cancers. No statistical relationship between monthly and yearly news quantity and average search volume indexes was observed. Signs of mouth cancers was the most frequent news content. Forty five news about tongue cancers were identified and vast majority of the news were tongue cancer cases. Strong positive correlation was determined between yearly news quantities and average search volume indexes.

Conclusions: There is a relationship between 'tongue cancer' search volume indexes and news quantities. Public interest and knowledge about oropharyngeal cancers can be increased with increasing news on media about this subject.

Keywords: Mouth cancer, Tongue Cancer, Oropharyngeal Cancer

SS80

ÇOCUKLUK DÖNEMİ KANSER TEDAVİSİ ALAN BİREYLERDE ORTODONTİK TEDAVİ YAKLAŞIMI: BİR LİTERATÜR DERLEMESİ

Mehmet UĞURLU

Eskişehir Osmangazi Üniversitesi Diş Hekimliği Fakültesi, Ortodonti

Giriş-Amaç: 15 yaş altı çocuklarda kanserin görülme sıklığı %1-3 olarak bildirilmiştir. Bu literatür derlemesinin amacı çocukluk döneminde maruz kalınan kanser tedavisinin çene-yüz-iskelet sistemine etkilerini ve bu bireylerdeki ortodontik tedavi yaklaşımını sunmaktır.

Gereç-Yöntem: PUBMED arama motorunda “cancer, orthodonti”, “radiotherapy, orthodonti”, chemotheraphy, orthodonti”, “leukemia, orthodonti” terimleri aratılarak, ilgili literatürler toplandı. Elde edilen bilgiler derlendi.

Bulgular: Çocukluk ve bebeklik dönemi malignansilerinin büyük çoğunluğunu lösemiler oluşturmaktadır. Bunu lenfomalar ve sinir sistemi neoplazmları takip eder. Malignansilerin tedavisinde başvurulan kemoterapi ve baş-boyun bölgesi radyoterapisi hipodonti, mikrodonti, retrognati gibi dental ve iskeletsel değişikliklere sebebiyet verebilmektedir. Bununla birlikte radyoterapi sonrası oral mukoza değişiklikleri, enfeksiyona yatkınlık, basit irritasyonlar sonucu gelişen ülserasyonlar ortodontik ve diğer dental yaklaşımlar için bir kısıtlılık oluşturmaktadır.

Tartışma ve Sonuç: Çocukluk dönemi kanserlerinin tedavisinden sonra gelişen ortodontik bozuklukların tedavisi bireylerin yaşam konforunu arttırmaktadır. Tedavide mümkün olan en az yük ile ortodontik tedavi planlaması yapılmalı, multidisipliner bir yaklaşım ile olası komplikasyonların önüne geçilmesi amaçlanmalıdır.

Anahtar Kelimeler: Oral Kanser, Ortodonti, Radyoterapi, Kemoterapi

ORTHODONTIC TREATMENT APPROACH IN INDIVIDUALS RECEIVING CHILDHOOD CANCER TREATMENT: A LITERATURE REVIEW

Mehmet UĞURLU

Eskişehir Osmangazi University Dentistry Faculty, Department of Orthodonti

The aim of this literature review is to present the effects of cancer treatment on childhood to the dento-cranio-facial system and the orthodontic treatment approach in these individuals.

Matherial-Methods: “Cancer, orthodonti”, “radiotherapy, orthodonti”, chemotheraphy, orthodonti”, “leukemia, orthodonti” keywords were searched on PUBMED. The relevant literature was collected and rewieved.

Results: Leukemias constitute the majority of childhood and infancy malignancies. This is followed by lymphomas and nervous system neoplasms. Chemotherapy and head and neck radiotherapy applied in the treatment of malignancies may cause dental and skeletal changes such as hypodontia, microdontia, retrognati. At the same time oral mucosal changes that develop after radiotherapy, susceptibility to infection, ulcerations caused by simple irritations cause a limitation for orthodontic and other dental approaches.

Conclusion: Treatment of orthodontic disorders that develops after the cancer therapy contributes to increased comfort later in the patients' lives. In these patients, orthodontic treatment planning should be done with the least possible burden, and it is aimed to prevent possible complications with a multidisciplinary approach.

Keywords: Oral Cancer, Orthodonti, Radiotheraphy, Chemotheraphy

SS81

UYUMSUZ PROTEZLE İLİŞKİLİ SKUAMÖZ HÜCRELİ KARSİNOM: OLGU SUNUMU

Özlem Büşra DOĞAN, Şeyda İRİAĞAÇ, Hatice BOYACIOĞLU

Hacettepe Üniversitesi Diş Hekimliği Fakültesi, Ağız, Diş ve Çene Radyolojisi Anabilim Dalı

Giriş: Oral skuamöz hücreli karsinom (OSHK) yetişkinlerde oral kanserlerin en sık görülen histopatolojik tipidir. Sigara ve alkol tüketimi gibi risk faktörleri ile ilişkilidir. Doku uyumu bozuk protezlerin oluşturduğu kronik irritasyonun, etiyolojide rol oynayıp oynamadığı konusu tartışmalıdır. Çoğunlukla 40 yaşın üzerindeki erkek bireylerde görülür. Ağız boşluğunda OSHK'nin en sık görüldüğü bölgeler, dil ve ağız tabanıdır, dişeti ve bukkal mukozada daha az sıklıkta etkilenir. OSHK erken teşhis edildiğinde, prognozu oldukça iyidir.

Olgu Tanımlanması: 70 yaşında erkek hasta, uyumsuz protezinin sebep olduğu ağız tabanındaki ağrı şikayeti ile kliniğimize başvurdu.

Bulgular: İntraoral muayenede ağız tabanında ülsere, ekzofitik yumuşak doku büyümesi saptandı. Lezyonun klinik özellikleri ve hastanın öyküsüne dayanarak ön tanıda OSHK düşünüldü. Histopatolojik inceleme OSHK tanısını doğruladı.

Sonuç: Diş hekimleri, özellikle protez kullanan yaşlı hastalarda ağız kanserlerinin görülme riskinin yüksek olması nedeniyle dikkatli olmalıdır. Klinik olarak OSHK, sıklıkla ağrısız ülser şeklinde görülebileceğinden, proteze bağlı travmatik ülserlerle karıştırılabilir. Erken teşhis çok önemli olduğu için iki hafta içinde iyileşmeyen lezyonlar malignite yönünden değerlendirilmelidir.

Anahtar Kelimeler: Total protez, skuamöz hücreli karsinom, travmatik ülser

SQUAMOUS CELL CARCINOMA ASSOCIATED WITH ILL-FITTING DENTURE: A CASE REPORT

Ozlem Büşra DOGAN, Seyda IRIAGAC, Hatice BOYACIOGLU

University of Hacettepe Faculty of Dentistry Department of Dentomaxillofacial Radiology

Objectives: Oral squamous cell carcinoma (OSCC) is the most common histopathologic type of oral cancer in adults. It is related to risk factors such as smoking and alcohol consumption. The issue of the chronic irritation of ill-fitting dentures playing a role in etiology is controversial. It occurs mostly in male individuals over 40 years of age. The most common sites for OSCC in oral cavity are the tongue and floor of mouth, while gingiva and buccal mucosa are less frequently involved. Prognosis is usually fair when OSCC is diagnosed early.

Case Description: A 70-year-old male patient presented to our clinic with a complaint of pain in the floor of the mouth due to an ill-fitting denture.

Results: Intraoral examination revealed an ulcerated, exophytic soft tissue growth on the floor of the mouth. The initial diagnosis of OSCC was considered based on the clinical features of the lesion and anamnesis of the patient. Histopathologic examination confirmed the diagnosis of OSCC.

Conclusions: Dentists should be cautious, especially in elderly patients who use dentures because of the high risk of having oral cancers. Clinically, OSCC may be confused with denture-related traumatic ulcers, as it can often occur in the form of painless ulcer. Since early diagnosis is very important, lesions that do not heal within two weeks should be evaluated for malignancy.

Keywords: Denture, squamous cell carcinoma, traumatic ulcer

SS82

ORAL SQUAMOZ HÜCRELİ KARSİNOM – 3 OLGU SUNUMU

Ayşe TAŞ[1], Selmi YILMAZ[1], Alper SINDEL[2]

[1]Akdeniz Üniversitesi Diş Hekimliği Fakültesi, Ağız, Diş ve Çene Radyolojisi

[2]Akdeniz Üniversitesi Diş Hekimliği Fakültesi, Ağız, Diş ve Çene Cerrahisi

Amaç: Squamoz hücreli karsinom (SCC) oral kavitede görülen malign tümörlerin % 90'ından fazlasını oluşturmaktadır. En sık tutulum bölgeleri; dil, ağız tabanı, alveolar ark ve sert damaktır. Bu çalışmadaki amacımız kliniğimize gelen 3 SCC vakasını sunmaktır.

Olgu 1 tanımlaması:42 yaşında erkek hasta çürük şikayeti ile kliniğimize başvurmuştur. Sol bukkal mukozada kırmızı-beyaz ülsere lezyon tespit edilmiş olup hasta 7-8 yıldır var olduğunu, ağrısı olmadığını söylemiştir. Sol üst çenede mevcut büyük bir kron-köprü protezi ve sigara öyküsü vardır. Toluidin mavisi ile oral boyama işlemi uygulanmıştır. Malignite düşündüren lezyondan pozitif cevap alınmıştır.

Olgu 2 tanımlaması: 74 yaşında kadın hasta ağrılı ağız yarası şikayeti ile kliniğimize başvurmuştur. Hastanın alt çenesinde 6 yıldır hiç çıkarmadığı hareketli bölümlü protezi vardır. Sol molar bölge alveol krette kırmızı beyaz renkte, ağrılı, ülsere lezyon izlenmiştir.

Olgu 3 tanımlaması: 62 yaşındaki erkek hasta sol alt premolar bölgede 2 aydır var olan şiddetli ağrı ve büyümekte olan lezyon şikayeti ile gelmiştir. Alınan panoramik radyografide 42 numaralı dişten 37 numaraya uzanan bir kemik lezyonu mevcuttur. Detaylı inceleme için hastadan MRG istenmiştir.

Bulgular: Üç hasta da ''Akdeniz Üniversitesi Ağız, Diş ve Çene Cerrahisi'' bölümünde opere edilmiş ve hepsine oral SCC tanısı konmuştur. Olgu 1ve 3'teki hastalarda kronik travmanın en önemli etyolojik faktör olduğu düşünülmektedir. Olgu 2'de ise çok hızlı gelişen agresif bir tümör mevcuttur.

Sonuç: Oral SCC'de erken tanı hastalığın prognozu açısından çok önemlidir. Erken evre oral SCC'li hastalarının çoğu ilk olarak diş hekimleri tarafından görülmektedir. Bu yüzden diş hekimlerinin muayenede ülsere/eroziv lezyonlara daha fazla dikkat göstermeleri gerekmektedir.

Anahtar Kelimeler: Oral kanser, oral kavite, squamoz hücreli karsinom

ORAL SQUAMOUS CELL CARCINOMA - REPORT OF 3 CASES

Ayşe TAS[1], Selmi YILMAZ[1], Alper SINDEL[2]

[1]Akdeniz University, Faculty of Dentistry, Oral and Maxillofacial Radiology

[2]Akdeniz University, Faculty of Dentistry, Oral and Maxillofacial Surgery

Objectives: Squamous cell carcinoma (SCC) accounts for more than 90% of malignant tumors in oral cavity. The most common sites of involvement are; tongue, mouth baseand alveolar arch and. The aim of this study was to present 3 SCC cases.

Case 1 Description: A 42-year-old male patient was admitted to clinic with the complaint of caries. Red-white ulcerated lesion was detected in the left buccal mucosa and the patient had been present for 7-8 years. There's a large prothesis and smoking history in the left upper jaw. Oral staining with toluidine blue was performed. It was positive.

Case 2 Description: A 74-year-old female patient was admitted to clinic with the complaint of a painful wound. The patient has a partial prosthesis in her lower jaw that she hasn't removed for 6 years. A ulcerated lesion with red-white color was observed in the left alveolar crest.

Case 3 description: A 62-year-old male patient presented with a 2-month history of severe pain and growing lesion in the left lower premolar region. Panoramic radiography of the tooth shows a bone lesion extending from tooth 42 to 37. MRI was requested from the patient for detailed examination.

Results: All three patients underwent surgery and all of them were diagnosed with oral SCC. Chronic trauma's thought to be the most important etiologic factor in patients 1-3.

Conclusion: Early diagnosis of oral SCC is very important for the prognosis of the disease. Therefore, dentists should pay more attention to the ulcer/erosive lesions during the examination.

Keywords: Oral cancer, oral cavity, squamous cell carcinoma

SS83

PERİODONTAL HASTALIKLARIN TEDAVİSİNDE LAZER UYGULAMASININ ETKİLERİ

Ahu Besime KAYNAK[1], Matthias KREISLER[2]

[1]Toros University, Ağız Diş Çene Cerrahisi

[2]Johannes Gutenberg Üniversitesi Mainz Almanya, Ağız Diş Çene Cerrahisi

Amaç: Bu araştırmanın amacı, ilerlemiş periodontitis vakalarında klasik yöntemlerle mekanik olarak uyguladığımız periodontal tedaviye ek olarak uygulanan lazer tedavisinin iyileşme üzerine etkilerinin araştırılmasıdır.

Gereç-Yöntem: Bu çalışma 15 kadın ve 7 erkek hasta olmak üzere 22 bireyin katılımı ile gerçekleşti. Toplam 492 periodontal problemli diş üzerinde uygulanan bu çalışmada, araştırma ve kontrol diş grubunda diş sayısı tesadüfen 246 olarak eşit orandaydı. Tedaviye öncelikle tüm dişlerin klasik periodontal tedavi uygulaması tüm aşamalarıyla tatbik edilerek başlandı. Tedavi bitiminden yaklaşık 2 hafta sonra alt veya üst yarım çene bölgelerine 809 nm GaAlAs-Dioden düşük doz lazer uygulandı. Uygulanan tedavinin etkisi Plak İndeksi, Gingival İndeks, Dişeti oluğu sıvısı testi, Dişeti kanama İndeksi, Dişeti cebi derinliği, Klinik ataşman kaybı testleri kullanılarak tedavi öncesi, tedaviden 2 hafta, 6 hafta ve 12 hafta sonra olmak üzere 4 defa değerlendirildi.

Bulgular: Plak indeksi, gingival indeks, sondlamada kanama, mobilite, sondlamada cep derinliği, klinik ataçman kaybı ve dişeti oluğu sıvısı verileri tedaviden önce alınan verilerle kıyaslandığında anlamlı olumlu bir fark tespit edildi ($p<0.05$). Sondlamada cep derinliği ve klinik ataşman kaybı değerleri lazer uygulanan dişlerde kontrol grubu dişlerine oranla anlamlı bir şekilde iyileşmenin olduğu bulunurken ($p<0.05$), mobilite, sondlamada kanama, dişeti oluğu sıvısı testi, gingival indeks ve plak indeksi ölçümleri her iki grupta benzerdi ($p>0.05$).

Tartışma-Sonuç: Elde edilen sonuçlar lazer tedavisin özellikle cep derinliği ve klinik ataşman kaybını tedavi etmeye yönelik alternatif bir yöntem olarak kullanılabileceğini göstermektedir.

Anahtar Kelimeler: Periodontitis, dioden lazer, gingival indeks

THE EFFECTS OF LAZER APPLICATION IN THE TREATMENT ON PERIODONTAL DISEASES

Ahu Besime KAYNAK[1], Matthias KREISLER[2]

[1]Toros University, School of Health Science, Department of Health Management, Mersin, Turkey

[2]Clinic of Oral and Dental Surgery and Implantology, Munich, Germany

Objectives: The aim of this study was to investigate the effects of laser treatment. In addition, we mechanically used the periodontal treatment with classical methods in advanced periodontitis cases.

Materials-Methods: This study was carried out with the participation of 22 individuals, 15 female and 7 male patients. In this study, we applied on 492 periodontal problem teeth, the number of teeth in the research and control teeth group. This was incidentally equal to 246. The treatment was started by applying the classical periodontal treatment of all teeth in all stages. Approximately 2 weeks after the end of treatment, 809 nm GaAlAs-Diode low dose laser was applied to the lower or upper half jaw areas. The effect of treatment was evaluated 4 times: Plaque Index, Gingival Index, Gingival Gutter Test, Gingival Bleeding Index, GingivalA Pocket Depth, Clinical Attachment Loss Tests before, 2 weeks, 6 weeks and 12 weeks after treatment.

Results: Plaque index, gingival index, bleeding at probing, mobility, pocket depth at probing, loss of clinical attachment and gingival fluid were compared with the data obtained before treatment ($p <0.05$). Pocket depth and clinical attachment loss values were significantly improved in laser treated teeth compared to control teeth ($p <0.05$), but mobility, bleeding at probing, gingival fluid test, gingival index and plaque index were similar in both groups ($p> 0.05$).

Conclusions: The results show that laser therapy can be used as an alternative method especially for the treatment of pocket depth and clinical attachment loss.

Keywords: Periodontitis, dioden laser, gingival index

SS84

MAKSİLLADA ŞEFFAF HÜCRELİ ODONTOJENİK KARSİNOM: OLGU SUNUMU

Ebru BAYDAN, Canay YILMAZ ASAN

Erciyes Üniversitesi, Ağız ve Çene Cerrahisi

Giriş: Şeffaf hücreli odontojenik karsinoma; odontojenik epitel kaynaklı lokal invaziv gelişim gösteren, nadir görülen malign bir tümördür. Bölgesel veya uzak metastaz yapma kapasitesine sahip olan tümörlerin nüks görülme olasılığı yüksektir. Tedavileri geniş çıkarımları gerektirir. Bu vaka raporunda; genç bir hastanın maksillasında lokalize olan şeffaf hücreli odontojenik karsinoma hakkında bilgi verilecektir.

Olgu Sunumu: 32 yaşında erkek hasta Erciyes Üniversitesi Diş Hekimliği Fakültesi Ağız ve Çene Cerrahisi bölümüne sol maksiller bölgedeki ağrısız şişlik sebebiyle başvurmuştur. Klinik muayenesinde bölgede pü akışı gözlenmemiştir. Alınan panoramik ve konik ışınlı bilgisayarlı tomografik görüntülerde sol maksilla premolar-molar bölgede lokalize, maksiller sinüse invaze olan, yer yer nazal duvarda perforasyonlar gösteren ve komşu diş köklerinde rezorbsiyona yol açan radyolusent lezyon tespit edilmiştir. Komşuluğundaki dişlerin vitalite testleri negatif olduğundan radiküler kist ön tanısıyla operasyonuna karar verilmiştir. Çevre yapılardan kolayca ayrılabilen, solid lezyon çıkarılmıştır. Eksizyonel biyopsi patoloji laboratuvarına gönderilmiş, sonuç şeffaf hücreli odontojenik karsinoma gelmiştir. Parsiyel maksillektomi için ikinci kez opere olan hastaya, kemoterapi ve radyoterapi uygulanmıştır. Bir yıl sonrasında hastanın maksiller obtüratör ile protetik rehabilitasyonu tamamlanmıştır.

Sonuç: Nadir görülen bu malign tümörün diğer benign ve malign lezyonlardan ayırt edilmesi uygun tedavi planının oluşturulmasında önemlidir. Doğru tanı ve tedaviden sonra bile, bu vakaların, nüks ve uzak metastaz potansiyeli nedeniyle uzun dönem takibi gerekir.

Anahtar Kelimeler: Maksilla, şeffaf hücreli odontojenik karsinoma, tanı ve tedavi

CLEAR CELL ODONTOGENIC CARCINOMA IN MAXILLA: CASE REPORT

Ebru BAYDAN, Canay YILMAZ ASAN

Erciyes University, Faculty Of Dentistry Department Of Oral And Maxillofacial Surgery Kayseri/Turkey

Introduction: Clear-cell odontogenic carcinoma; It is a rare malignant tumor with local invasive development from odontogenic epithelium. Tumors that have the capacity to perform regional or distant metastases are more likely to relapse. Their treatment requires broad inferences. This case report will provide information about clear-cell odontogenic carcinoma localized in the maxilla of a young patient.

Case Report: 32-year-old male patient applied to Erciyes University Faculty of Dentistry Department of oral and maxillofacial surgery due to painless swelling in the left maxillary region. In the clinical examination, pus flow wasn't observed in the region. A radiolusent lesion localized in the left maxilla premolar-molar region, invasive to the maxillary sinus, showing perforations in the nasal wall in places and causing resorbtion in adjacent tooth roots was detected in panoramic and conic-beam computed tomography images. Since the vitality tests of the adjacent teeth were negative, it was decided to operate with the preliminary diagnosis of radicular cyst. Solid lesion, which can be easily separated from surrounding structures, has been removed. The excisional biopsy was sent to the pathology lab, resulting in clear-cell odontogenic carcinoma. The patient underwent chemotherapy and radiotherapy for a second operation for partial maxillectomy. One year later, the patient's prosthetic rehabilitation with maxillary shutter was completed.

Conclusion: It is important to distinguish this rare malignant tumor from other benign and malignant lesions in the formation of an appropriate treatment plan. Even after correct diagnosis and treatment, cases need long-term follow-up due to the potential for recurrence and distant metastasis.

Keywords: Maxilla, clear cell odontogenic carcinoma, diagnosis and treatment

SS85

ADOLESAN DÖNEMDE GÖRÜLEN AGRESİF MANDİBULAR OSTEOSARKOM VAKASI

Mete Kaan BOZKURT[1], **Ahmet AKTI**[2], Muhammed Mustafa ÖZTÜRK[2], Ömer ERDUR[1], Çağdaş ELSÜRER[1], Mevlüt BEDER[2], Muhammet Akif MAYTALMAN[2]

[1]Selçuk Üniversitesi Tıp Fakültesi, Kulak, Burun, Boğaz Hastalıkları ve Baş Boyun Cerrahisi ABD

[2]Selçuk Üniversitesi Diş Hekimliği Fakültesi, Ağız, Diş ve Çene Cerrahisi ABD

Olgu Tanımlanması: Osteosarkom, osteoid veya immatür kemik üretebilen, malign mezenkimal hücrelerden köken alan kemiğin primer malign neoplazmıdır. Kemiklerin en sık görülen primer malign tümörü olan osteosarkom başta femur olmak üzere uzun kemiklerde sıklıkla görülür. Çene kemiklerinde nadiren rastlanır. Osteosarkomlar, çenelerde en sık mandibula korpus ve maksiler kanin-premolar bölgeyi tutarlar. En yaygın semptomları inatçı ağrı, ödem ve parestezi/anestezidir.

Bulgular: 14 yaşında bayan hasta kliniğimize mandibulada diş çekimi sonrası oluşan ve hızla büyüyen şişlik şikayetiyle başvurdu. Hastanın mevcut teşhisinin konulabilmesi amacıyla radyolojik tetkiklerle birlikte insizyonel biyopsi yapıldı. Biyopsi sonucu osteosarkom olarak netleştikten sonra Kulak, Burun, Boğaz Hastalıkları ve Baş Boyun Cerrahisi ile beraber multidisipliner bir şekilde hasta hospitalize edilerek onkoloji ile değerlendirildikten sonra operasyon planlandı.

Genel anestezi altında geniş bir eksizyon yapılmaya çalışıldı. Ancak postoperatif dönemde hastanın lezyonu hızla aynı odaktan büyümeye devam etti. Bu dönemde trakeotomi yapıldı. Onkoloji kontrolünde kemoterapi tedavisi devam etmekte olan hastanın şişliği artmaya devam etmektedir.

Tartışma-Sonuç: Mandibulanın nadir tümörü olan osteosarkomlu bu olguyu sunma nedenimiz, hastanın yaşının osteosarkom görülme yaşına göre çok küçük olması ve aynı zamanda opere edilmeden önce ve operasyon sonrasında çok kısa sürede hızla ilerlemesidir. Hem de bu kadar küçük yaşta daimi dişlerin çekimi gerektirecek kadar mobil hale gelmesi, dişhekimlerine altta yatan bir patoloji olabileceğini mutlaka düşündürtmelidir.

Anahtar Kelimeler: Osteosarkom, ağız kanserleri, mandibula

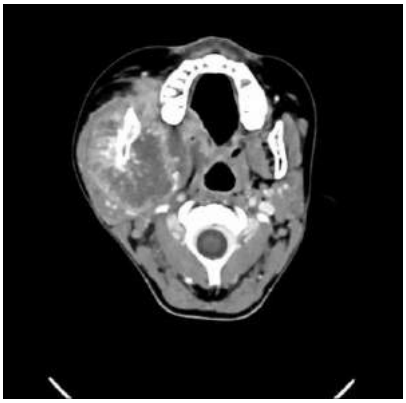

AGGRESSIVE MANDIBULAR OSTEOSARCOMA CASE IN THE ADOLESCENT PERIOD

Mete Kaan BOZKURT[1], **Ahmet AKTI**[2], Muhammed Mustafa ÖZTÜRK[2], Ömer ERDUR[1], Çağdaş ELSÜRER[1], Mevlüt BEDER[2], Muhammet Akif MAYTALMAN[2]

[1]Selçuk University Faculty Of Medicine, Department Of Otorhinolaryngology Konya

[2]Selcuk University Faculty Of Dentistry, Oral, Maxillofacial Surgery

Case Identification: Osteosarcoma is the primary malignant neoplasm of bone that can produce osteoid or immature bones, originating from malignant mesenchymal cells. Osteosarcoma, the most common primary malignant tumor of bones, is frequently seen in long bones, especially the femur. It is rarely seen in the jaw bones. Osteosarcomas most commonly involve the mandible corpus and maxillary canine-premolar region in the jaws. The most common symptoms are persistent pain, edema, and paraesthesia / anesthesia.

Results: A 14-year-old female patient presented to our clinic with a rapidly growing complaint of swelling occurring after tooth extraction in the mandible. In order to establish the current diagnosis of the patient, an incisional biopsy was performed with radiological examinations. After the biopsy result was clarified as osteosarcoma, the operation was planned after the patient was hospitalized and evaluated with oncology in a multidisciplinary manner with Ear, Nose, Throat Diseases and Head and Neck

A wide excision was attempted under general anesthesia. However, in the postoperative period, the patient's lesion continued to grow rapidly from the same focus. During this period, tracheotomy was performed. The patient's ongoing chemotherapy treatment continues to increase swelling.

Discussion-Conclusion: The reason for presenting this case with osteosarcoma, the rare tumor of the mandible, is that the age of the patient is very small compared to the age of osteosarcoma, and it also progresses rapidly before the operation and after the operation. Also, the fact that permanent teeth at such a young age become mobile enough to require extraction should definitely make dentists think that there may be an underlying pathology.

Keywords: Osteosarcoma, oral cancers, mandible

SS86

DİŞHEKİMLİĞİ ÖĞRENCİLERİNİN MALİGN MELANOMA HAKKINDA BİLGİ DÜZEYİ VE FARKINDALIK DEĞERLENDİRMESİ

İrfan ÇELİK, Gaye KESER, Filiz NAMDAR PEKİNER

Marmara Üniversitesi Diş Hekimliği Fakültesi, Ağız, Diş ve Çene Radyolojisi

Giriş-Amaç: Epidemiyolojik çalışmalar, dünya genelinde malign melanoma eğiliminin arttığını göstermiştir. Diş hekimliği öğrencileri, hastalarına doğru önerilerde bulunabilmek için malign melanoma ile ilgili kapsamlı güncel bilgilere ihtiyaç duyarlar. Bu çalışmanın amacı; Marmara Üniversitesi Diş Hekimliği Fakültesi 3., 4., 5. sınıf öğrencilerinin malign melanoma hakkındaki bilgi düzeyi ve farkındalıklarının değerlendirilmesidir.

Gereç-Yöntem: Çalışmamıza Marmara Üniversitesi Diş Hekimliği Fakültesi'nde eğitim gören 93 3. sınıf, 64 4.sınıf ve 72 5.sınıf olmak üzere toplam 229 öğrenciye 11 sorudan oluşan anket uygulanmıştır. Bu ankette öğrencilerin bilgi düzeyi ve farkındalıkları incelenmiştir.

Bulgular: Çalışmamıza katılan öğrencilerin 75'i (%32,75) erkek, 154'ü (67,25) kadındır. Daha ileri seviyedeki diş hekimliği öğrencilerinde malign melanoma hakkında daha iyi bilgi ve tutum saptanmıştır.

Tartışma-Sonuç: Malign melanoma konusunda gerekli eğitimi sağlamak diş hekimliği öğrencilerinin bilgi ve farkındalıklarının geliştirilmesini sağlayacaktır.

Anahtar Kelimeler: Malign melanoma, oral kanser, farkındalık

KNOWLEDGE AND AWARENESS EVALUATION OF DENTISTRY STUDENTS ABOUT MALIGNANT MELANOMA

Irfan CELIK, Gaye KESER, Filiz NAMDAR PEKINER

Department of Oral Diagnosis and Radiology, Marmara University, Faculty of Dentistry, İstanbul, Turkey

Objectives: Epidemiological studies have shown an increased tendency to malignant melanoma worldwide. Dentistry students need comprehensive up-to-date information about malignant melanoma in order to give their patients correct advice. The purpose of this study is to assess Marmara University Faculty of Dentistry 3rd, 4th and 5th grade students' level of knowledge and awareness about malignant melanoma.

Materials-Methods: In our study, a questionnaire consisting of 11 questions was applied to a total of 229 students, 93 3rd grade, 64 4th grade and 72 5th grade students who were educated at Marmara University Faculty of Dentistry. In this survey, students' level of knowledge and awareness were examined.

Results: 75 (32.75%) of the students participating in our study are males and 154 (67.25%) are females. Better knowledge and attitudes about malignant melanoma have been identified among more advanced dental students.

Conclusions: Providing the necessary training on malignant melanoma will improve the knowledge and awareness of dentistry students.

Keywords: Malignant melanoma, oral cancer, awareness

SS87

ÇOCUKLARDA RADYOTERAPİ İLİŞKİLİ ORAL KOMPLİKASYONLAR

Ruken ERGÜL, Seçil ÇALIŞKAN, Canan ÖZDEMİR

Eskişehir Osmangazi Üniversitesi Diş Hekimliği Fakültesi, Pedodonti Anabilim Dalı

Giriş-Amaç: Bu derlemede amacımız çocuklarda radyoterapi ile ilişkili oral komplikasyonlar ve diş hekimliği yaklaşımına ait güncel bilgiler hakkında bilgi vermektir.

Gereç-Yöntem: PUBMED, RESEARCH GATE VE GOOGLE SCHOLAR arama motorlarında 'childhood cancers', 'radiotherapy','oral complication' kelimeleri aratıldı. Literatürlerin başlık ve özetleri değerlendirildi, uygun literatürler seçilerek analiz edildi.

Bulgular: Radyoterapi genellikle malign tümörlerin tedavisinde kullanılır. Ancak nadiren bazı keloid formasyonu, hemanjiom vb. benign durumlarda da kullanılabilmektedir. Hastaların onkolojik tedaviye bağlı yaşam süreleri arttıkça, tedaviye bağlı oral komplikasyonlar da artabilmektedir. Radyoterapi sebebiyle oluşabilecek oral komplikasyonlar; tedavi sırasında ve/veya tedavi sonrasında görülebilir. Tedavi esnasında mukositis, kanama riski, kserestomi, ağrı, tat kaybı ve değişikliği görülebilirken, geç dönemde osteoradyonekroz, temporomandibular eklem rahatsızlığı, trismus, diş demineralizasyonu, çürükler ve oral ülserasyonlar da ortaya çıkabilmektedir. Hastalarda gelişen tüm septisemilerin, üçte birinin oral enfeksiyonlara bağlı olduğu da unutulmamalıdır. Dental müdahaleler, hastanın tıbbi geçmişi, tedavi protokolü ve sağlık durumuna dikkat edilerek hızlı ve etkili bir şekilde yapılmalıdır. Kanser hastalarının her döneminde, oral hijyen eğitimi, diyet düzenlemesi, flor uygulaması, trismusun önlenmesi, dudak bakımı gibi koruyucu uygulamalar aynı olsa da, tedavi basamaklarında ilave uygulamalar gerekmektedir.

Tartışma-Sonuç: Çocukluk çağı kanserlerinde; radyoterapi öncesinde, sırasında ve sonrasında ortaya çıkan oral problemlerin değerlendirilmesi ve çözülmesinde diş hekimlerine büyük sorumluluk düşer.

Anahtar Kelimeler: Radyoterapi, oral komplikasyonlar, kanser

RADIOTHERAPY RELATED ORAL COMPLICATIONS IN CHILDREN

Ruken ERGUL, Seçil CALISKAN, Canan OZDEMIR

Department Of Pedıatrıc Dentıstry, Osmangazi Unıversıty, Eskışehir

Intraduction – Aim: In this report, it is aimed to present up-to-date information about radiotherapy-related oral complications and dentistry approach in children.

Material – Method: The words "childhood cancers", "radiotherapy", "oral complication" were searched in PUBMED, RESEARCH GATE and GOOGLE SCHOLAR search engines. The titles and summaries of the literatures were evaluated, and appropriate literature was selected and analyzed.

Results: Radiotherapy is often used in malignant tumors to treat cancer. However, some keloid formation, hemangioma etc. can also be used in benign conditions. As the life span of patients increases after oncological treatment, oral complications related to treatment may increase. Oral complications that may occur due to radiotherapy; can be seen during and after treatment. During treatment, mucositis, bleeding risk, xerostomia, pain, loss of taste can be observed, after treatment osteoradionecrosis, temporomandibular joint discomfort, trismus, dental demineralization, decays and oral ulcerations can be seen. It should also be noted that one third of all septicemias in patients are due to oral infections. Dental interventions should be performed quickly and effectively, paying attention to the patient's medical history, treatment protocol and health status. Although preventive practices such as oral hygiene education, diet regulation, topical fluoride application, prevention of trismus, lip care in patients are the same at every stage of cancer patients, additional applications may be required during the treatment steps.

Discussion – Conclusion: In childhood cancers; dentists have a great responsibility in evaluating and solving oral problems that occur before, during and after radiotherapy.

Keywords: Radıotherapy, oral complıcatıons, cancer

SS88

LEFKOŞA DEVLET BURHAN NALBANTOĞLU HASTANESİNDE AĞIZ İÇİ SKÜAMOZ HÜCRELİ KANSER PREVELENASI

Emel GARDIYANOĞLU[1], Seçil AKSOY[1], Kaan ORHAN[2]

[1]Yakın Doğu Üniversitesi, Ağız, Diş ve Çene Radyolojisi Anabilim Dalı

[2]Ankara Üniversitesi, Ağız, Diş ve Çene Radyolojisi Anabilim Dalı

Giriş-Amaç: Oral kanserlerin %90'ından fazlasını Skuamoz Hücreli Karsinom (SHK) oluşturmaktadır. Klinik olarak ilk bulgu ağrısız ülserlerdir, en sık ülsere ekzofitik lezyonlar şeklinde görülmektedir ve diş hekimleri erken tanıda önemli rol oynamaktadır. Bu çalışmanın amacı; Lefkoşa Devlet Burhan Nalbantoğlu Hastanesinde Ağız İçi Sküamoz Hücreli (SHK) Kanser tanısı alan hastaların prevalansının ve bu prevalansı etkileyen faktörlerin belirlenmesidir.

Gereç-Yöntem: Çalışmaya 2016 – 2019 yılları arasında çeşitli şikayetlerle KKTC Burhan Nalbantoğlu Devlet Hastanesine başvurduktan sonra oral kanser tanısı alan 61 hastanın takip dosyaları, patoloji ve radyoloji rapor kayıtları retrospektif olarak taranarak dahil edilmiştir.

Bulgular: 61 hastanın 28'i (%46) SHK tanısı almıştır. Vakaların 22 (%78.6)'si erkek, 6 (%21.4)'sı ise kadın hastalardan oluşturmaktadır. Hastaların %96'sının 40 yaş üzerinde olduğu ve %78'sinin özgeçmişlerinde 15 yıl boyunca günde 1.5 paket sigara içtikleri bulunmuştur. En sık lokalizasyon %48 ile dil olarak belirlenirken, lezyonların %20'si mandibulada saptanmıştır. Bu hastaların %89'unun tanısı Kulak Burun Boğaz (KBB) Polikliniğine ağızda ülserasyon, şişlik ve yutma güçlüğü şikayetleri ile başvurdukları sırada konulmuştur. Çalışmaya dahil edilen hastaların 5 yıllık sağ kalım oranı %68.9, 10 yıllık sağ kalım oranı ise %24.2 olarak bulunmuştur.

Sonuç- Tartışma: Çalışmamızda KKTC popülasyonundaki oral kanserlerin yaklaşık yarısını SHK'un oluşturduğu bulunmuştur. Ayrıca SHK görülme oranının cinsiyetler arasında anlamlı farklılık gösterdiği saptanmıştır. Daha önceki çalışmaların bulgularına paralel olarak ileri yaş ve sigara öyküsünün SHK açısından risk faktörü olduğu gösterilmiştir. Çalışmamızda dikkat çeken bir bulgu da oral kanser tanısı konulan hastaların %89'unun tanısının KBB polikliniklerinde koyulmuş olmasıdır. Diş hekimlerinin ağız içi muayene bulgularının bu kanserlerin erken tanısında önemli rol oynamakta ve ülkemizde diş hekimlerinin eğitimlerinin bu yönde yoğunlaştırılması gerekmektedir.

Anahtar Kelimeler: Oral Skuamoz Hücreli Karsinom, KKTC Popülasyonu, Prevalans

INTRAORAL SQUAMOUS CELL CARCINOMA PREVALENCE AT BURHAN NALBANTOGLU GOVERMENT HOSPITAL IN THE STATE OF NICOSIA

Emel GARDIYANOGLU[1], Seçil AKSOY[1], Kaan ORHAN[2]

[1]Near East University, Faculty of Dentistry, Department of Dentomaxillofacial Radiology, Nicosia, TRNC

[2]Ankara University, Faculty of Dentistry, Department of Dentomaxillofacial Radiology, Ankara, Turkey

Objectives: More than 90% of oral cancers are Squamous Cell Carcinoma (SCC). Clinically, the first finding is painless ulcers, most commonly seen as ulcerative form of exophytic lesions. Dentists and also praticians play an important role in early diagnosis of squamous cell carcinoma. The aim of this study was to determine the prevalence of oral SCC at Burhan Nalbantoğlu Goverment Hospital in the state of Nicosia and the factors affecting this prevalence.

Materials-Methods: This study includes the follow-up files, pathology and radiology records of 61 patients who were diagnosed with oral cancer in TRNC State Burhan Nalbantoğlu Hospital with various complaints between 2016 and 2019.

Results: 28 (46%) of 61 patients were diagnosed with SCC. While 22 (78.6%) of cases were male, 6 (21.4%) patients were female. 96% of patients were over 40 years old and 78% smoked cigarette 1.5 packages a day for 15 years continuously. The most common localization was determined as tongue with 48%, while 20% of the lesions were detected in mandibula. 89% of these patients were diagnosed when they consulted to Ear Nose Throat (ENT) Outpatient Clinic with complaints of oral ulceration, swelling and difficulty in swallowing. The 5-year survival rate of these patients was 68.9% and the 10-year survival rate was 24.2%.

Conclusion: In our study, it was found that SCC constitutes approximately half of the oral cancers in the TRNC population. The incidence of SCC was found to vary significantly between genders. Parallel to the previous studies, advanced age and smoking history have been shown to be a high risk factor for SCC. An important finding in our study is that 89% of patients diagnosed with oral cancer in ENT outpatient clinics. Dentists' oral examination findings play an important role in the early diagnosis of these cancers and this study highlighted the need for improved knowledge and education of dental practitioners on oral cancer in TRNC population.

Keywords: Oral Squamose Cell Carcinoma, TRNC Population, Prevalence

SS89

KANSER TEDAVİSİ GÖREN ÇOCUKLARDA AĞIZ VE DİŞ SAĞLIĞI

Seyedeh Farnosh FETRAT, Seçil ÇALIŞKAN, **Canan ÖZDEMİR**

Osmangazi Üniversitesi Diş hekimliği Fakültesi, Pedodonti Anabilim Dalı

Günümüzde kanser hastalıklarının tedavisinde her ne kadar bilimin ve teknolojinin gelişmesiyle ilerleme sağlanmış olsa da halen önemli bir sorundur. Kanserli yapıların oluşturduğu defektlerin yanısıra kullanılan ilaçların immünosupresif ve sitotoksik etkileri orofasial yapılarda hasara yol açmaktadır. Oral mukoz membranların kanser tedavilerine oldukça duyarlı olması, çocukların büyüme ve gelişme döneminde olması nedeniyle onkolojik tedavilerinin etkilerini arttırmaktadır. Semptomların palyatif tedavisi önem taşımaktadır.

Tedavisi sırasında ve sonrasında gelişen oral komplikasyonlar ağrı, konuşma ve yutkunma güçlüğü ile beslenme bozukluğu gibi ciddi sorunlara yol açarak hastanın yaşam kalitesini olumsuz etkiler. Bu nedenle ağız ve diş sağlığının idamesinde kanser tedavisinin yol açtığı komplikasyonların azaltılmasında ve çocuğun yaşam kalitesinin arttırılmasında pedodontistlere düşen görevler büyük rol oynar.

Bu bildirinin amacı kanser tedavisinden önce, tedavi süresi boyunca ve sonrasında kapsamlı bir ağız ve diş bakımı ile oral komplikasyonların azaltılması ve önlenmesine yönelik güncel bilgilerin sunulmasıdır.

Anahtar Kelimeler: Kanser, çocuk, bakım

ORAL AND DENTAL HEALTH IN CHILDREN WITH CANCER TREATMENT

Seyedeh Farnosh FETRAT, Seçil CALISKAN, **Canan OZDEMIR**

Osmangazi University Faculty of Dentistry, Department of Pedodontics, Eskişehir

Today, although progress has been made with the development of science and technology in the treatment of cancer diseases, it is still an important problem. In addition to defects caused by cancerous structures, immunosuppressive and cytotoxic effects of drugs used cause damage to orofacial structures. Since oral mucous membranes are very sensitive to cancer treatments, children are in the period of growth and development, they increase the effects of oncological treatments. Palliative treatment of symptoms is important.

Oral complications that develop during and after treatment cause serious problems such as pain, difficulty in speech, swallowing and malnutrition, negatively affecting the patient's quality of life. Therefore, the duties of pedodontists play a major role in the maintenance of oral and dental health, in reducing the complications caused by cancer treatment and in increasing the quality of life of the child.

The aim of this report is to provide comprehensive oral and dental care before, during and after treatment, and to provide up-to-date information on reducing and preventing oral complications.

Keywords: Children, dentalhealth, cancer

SS90

KOSTMANN SENDROMU VE AĞIZ İÇİ BULGULARI

Canan ÖZDEMİR, Seçil ÇALIŞKAN

Eskişehir Osmangazi Üniversitesi Diş Hekimliği Fakültesi, Pedodonti Anabilim Dalı

Bu derlemede Kostmann Sendromu tanısında diş hekimlerinin öneminin sunulması amaçlandı.

Nötrofiller akut enflamatuar yanıtta ve bakteriyel enfeksiyonlara karşı konak savunmasında kritik bir rol oynayan ve fagositoz yapan hücrelerdir. Nötropeni mutlak nötrofil sayısının 1.500/mm^3 'ün altına inmesi durumunda kullanılan terimdir. Mutlak nötrofil sayısı<200/mm^3 olduğunda Kostmann sendromu olarak tanımlanır. Periferik yaymada monositoz ve eozinofili gözlenir. Kemik iliği incelemesinde promyelosit veya myelosit aşamasında 'maturasyon arresti' tanı koydurucudur. Prevalansı 12/1 000 000 ve kadın/erkek görülme oranı eşittir. Genellikle otozomal resesif geçiş göstermekle birlikte otozomal dominant geçiş veya spontan mutasyonların bir sonucu olarak da kalıtılabilir. Sitogenetik değişikliklerin varlığında ise bu hastalarda myelodisplastik sendrom (MDS) ve akut myelositer lösemi (AML) görülme riski vardır.

Ciddi konjenital nötropeni periodontal hastalıklar için risk faktörüdür, hastalığın şiddeti arttıkça periodonsiyumdaki yıkımın şiddeti de artar. Kostmann sendromunda her iki dentisyonda görülen şiddetli ve yaygın diş eti iltihabı, dişeti çekilmesi, apikal abse, dişlerde mobilite, alveoler kemik kaybı ve erken diş kaybı gibi oral belirtilerle sık karşılaşılır. Enflamasyon belirtisi olmadan beyaz ya da grimsi yüzeyli, tekrarlayan, ağrılı oral ülserasyonlar yaygın olarak gözlenebilmekte hatta hastalığın tek major belirtisi olabilir. Ayrıca bu hastalarda geçirilen ciddi enfeksiyonların sebep olduğu generalize mine hipoplazisi de görülebilir.

Ağız-diş ve çevre dokularında görülen ve nedeni açıklanamayan patolojik durumlar, ciddi konjenital nötropenisi olan hastalarda sıklıkla gözlenir hatta ortaya çıkan ilk belirtiler olabilir bu yüzden dikkat gösterilmelidir. Nötrofil ile ilişkili hastalıkların tanısında diş hekimlerinin önemli bir rolü olduğu açıktır.

Anahtar Kelimeler: Diş hekimi, kostmann sendromu, nötropeni

KOSTMANN SYNDROME AND INTRAORAL FINDINGS

Canan OZDEMIR, Seçil CALISKAN

Eskişehir Osmangazi University, Faculty of Dentistry, Department of Pediatric Dentistry, Eskişehir

In this review, it was aimed to present the importance of dentists in the diagnosis of Kostmann Syndrome.

Neutrophils are cells that play a critical role in the acute inflammatory response and host defense against bacterial infections and cause phagocytosis. Neutropenia is the term used when the absolute neutrophil count falls below 1,500 / mm^3. It is defined as Kostmann's syndrome when the absolute neutrophil count is <200 / mm^3. In peripheral smear, monocytosis and eosinophilia are observed. In bone marrow aspiration, 'maturation arrest' is diagnostic at promyelocyte or myelocyte stage. The prevalence is 12/1 000 000 and the female / male incidence is equal. Although it generally shows autosomal recessive heredity, it can also be heredity autosomal dominant or as a result of spontaneous mutations. In the presence of cytogenetic changes, there is a risk of myelodysplastic syndrome (MDS) and acute myelocytic leukemia (AML) in these patients.

Serious congenital neutropenia is a risk factor for periodontal diseases, as the severity of the disease increases, the severity of destruction in the periodontium increases. In Kostmann syndrome, oral symptoms such as severe and widespread gingivitis, gingival recession, apical abscess, dental mobility, alveolar bone loss and early tooth loss are common in both dentitions. Recurrent, painful oral ulcerations with a white or grayish surface can be observed without any signs of inflammation, and may even be the only major symptom of the disease. In addition, generalized enamel hypoplasia caused by serious infections in these patients can be seen.

Pathological conditions in the mouth-teeth and surrounding tissues that the cause of which cannot be explained may be frequently observed in patients with severe congenital neutropenia, and may be the first symptoms that occur, so much care should be taken. It is clear that dentists have an important role in the diagnosis of neutrophil related diseases.

Keywords: Dentist, kostmann syndrome, neutropenia

SS91

BAZI TIP BRANŞLARINDAKİ HEKİMLERİN AĞIZ KANSERİ FARKINDALIĞININ DEĞERLENDİRİLMESİ

Özlem YARBAŞI, Sinem SIRLI YILMAZTÜRK, Esin BOZDEMİR

Süleyman Demirel Üniversitesi Diş Hekimliği Fakültesi, Ağız Diş ve Çene Radyolojisi Anabilim Dalı

Giriş-Amaç: Bu çalışmanın amacı bazı tıp branşlarındaki hekimlerin oral kanserle ilgili farkındalıklarının değerlendirilmesidir.

Gereç-Yöntem: Çalışmaya aile hekimi (AH), kulak burun boğaz (KBB) ve dermatoloji branşlarından (48 AH, 11 dermatolog ve 11'i KBB uzmanı) toplam 70 tıp hekimi dahil edildi. Hekimlere demografik bilgilerini, ağız kanseri konusunda bilgi düzeylerini sorgulayan bir anket uygulandı.

Bulgular: 'Hastalarınızın oral mukozasını rutin olarak muayene eder misiniz?' sorusuna katılımcıların %41,4'ü (n=29) 'sıklıkla' cevabını verirken, %38,6'sı (n=27) 'bazen' yanıtını verdi. 'Oral kanser risk faktörleri nelerdir?' sorusuna katılımcılar çoğunlukla (%35,8) 'sigara' cevabını verdi. 'Hastalarınıza ağız kanserine neden olabilecek risk faktörleri hakkında bilgi veriyor musunuz?'sorusuna hekimler çoğunlukla (%47,1) 'bazen' yanıtını verdi. 'Ağız kanserinin teşhisi, tedavisi ve önlenmesi konusunda yeterli bilgiye sahip misiniz?'sorusuna AH'lerinin çoğunluğu (%58,6) 'hayır' cevabını verdi (p=0.00). En sık karşılaşılan ağız kanseri türü sorgulandığında 'bilmiyorum' cevabını verenlerin çoğunluğu (%93,8) AH'ydi. 'Hastanızın oral mukozasında normalden farklı bir görünüm fark ettiğinizde hastanızı hangi bölüme yönlendirirsiniz?' sorusuna %80 oranında 'KBB'yanıtı alındı.

Tartışma-Sonuç: Yüksek mortalite ve morbidite oranına sahip olan ağız kanserlerinin erken teşhisinde en büyük rol hekimlere düşmektedir. Bu anket çalışmasının sonuçları oral kanserlerle ilgili tıp hekimlerinin farkındalıklarının artırılması gerektiğini ortaya koymuştur.

Anahtar Kelimeler: Erken teşhis, oral kanser, sağlık anketleri

EVALUATION OF THE ORAL CANCER AWARENESS OF THE DOCTORS IN SOME MEDICAL BRANCHES

Ozlem YARBASI, Sinem SIRLI YILMAZTURK, Esin BOZDEMIR

Suleyman Demirel University, Faculty of Dentistry, Department of Dentomaxillofacial Radiology, Isparta, Turkey

Objectives: The aim of this study is to evaluate oral cancer awareness of doctors in some medical branches.

Materials-Methods: Seventy medical doctors from the family physician (FP), ear-nose-throat (ENT) and dermatology branches (48 FP, 11 dermatologists and 11 ENT specialists) were included to the study. A questionnaire which included questions about demographic information and the level of knowledge about oral cancer was applied to doctors.

Results: While 41,4% (n=29) of the participants answered as 'frequently' to the question 'Do you routinely examine the oral mucosa of your patients?', 38,6% (n=27) answered as 'sometimes'. The majority of participants (35,8%) responded to smoking as a risk factor for oral cancer. The most of physicians mostly (47,1%) answered as 'sometimes' to the question 'Do you inform your patients about the risk factors that can cause oral cancer?'. The majority of FPs (58,6%) answered as 'no' to the question 'Do you have sufficient information about the diagnosis, treatment and prevention of oral cancer?'(p=0.00). When the most common type of oral cancer was questioned, the majority of those (93,8%) who answered as 'I don't know' were FP. 80 percent 'ENT' responses was received to the question 'Which department do you refer your patient to when you notice a different appearance than the normal on the oral mucosa of your patient?'.

Conclusions: Physicians have an important role in early diagnosis of oral cancers, which have a high mortality and morbidity rate. This survey study revealed that studies should be done to increase the awareness of medical doctors about oral cancers.

Keywords: Early diagnosis, health surveys, oral cancer

SS92

BAŞ BOYUN BÖLGESİNDE GÖZLENEN PATOLOJİLERE KLİNİK YAKLAŞIM: OLGU SERİSİ

Özge DÖNMEZ TARAKÇI, Gökhan ÖZKAN

Aydın Adnan Menderes Üniversitesi Diş Hekimliği Fakültesi, Ağız, Diş ve Çene Radyolojisi Anabilim Dalı

Giriş-Amaç: Ağız hastalıkları oldukça yaygın görülür ve geniş bir yaş grubunu etkiler. Bu olgu serisinin amacı baş boyun bölgesinde farklı özellikler gösteren çeşitli patolojilerin klinik görünümü hakkında bilgi vermek ve ayırıcı tanılarını tartışmaktır.

Olgu Tanımlaması: Olgu 1: 28 yaşında sistemik olarak sağlıklı kadın hasta sağ maksiller posterior bölgede ağrı şikayetiyle kliniğimize başvurdu. İntraoral muayenede alveolar mukozanın eritemli olduğu izlendi. Biyopsi için yönlendirildi.

Olgu 2: 68 yaşında aritmi, hipertansiyon ve psöriazisi bulunan kadın hasta sağ maksiller posterior palatinal bölgede beyazlık şikayeti ile kliniğimize başvurdu. İntraoral muayenede ilgili bölgede hiperkeratotik lezyon tespit edildi. Biyopsi için yönlendirildi.

Olgu 3: 48 yaşında sistemik olarak sağlıklı kadın hasta protez vuruğu şikayeti ile kliniğimize başvurdu. İntraoral muayenede yaygın lökoplaki ve eritroplaki benzeri görüntüler izlendi. Biyopsi için yönlendirildi.

Olgu 4: 50 yaşında diabetes mellitus, hipertansiyon ve hipotirodi bulunan kadın hasta dişeti çekilmesi şikayeti ile kliniğimize başvurdu. Yapılan intraoral ve ekstraoral muayenede hiperkeratotik lezyonlar izlendi. Biyopsi için yönlendirildi.

Olgu 5: 64 yaşındaki sistemik olarak sağlıklı erkek hasta ağızda yanma şikayeti ile kliniğimize başvurdu. İntraoral muayenede yaygın retiküler hiperkeratotik lezyonlar izlendi. Biyopsi için yönlendirildi.

Bulgular: Histopatoloji bulgularına göre;

Olgu 1'e hemanjiyom, Olgu 2'ye psöriazis, Olgu 3'e hiperplastik kandidiyazis, Olgu 4 ve 5'e liken planus teşhisi konuldu.

Tartışma-Sonuç: Baş boyun bölgesinde görülen patolojiler her zaman alışılagelmiş şekilde görülmeyebilir ve bu nedenle tanı koymak güçleşebilir. Multidisipliner yaklaşımın çok önemli olduğu bu tür lezyonlarda histopatolojik değerlendirme kaçınılmazdır.

Anahtar Kelimeler: Ağız hastalıkları, oral liken planus, psöriasis, hiperplastik kandida, hemanjiyom

CLINICAL APPROACH TO HEAD AND NECK PATHOLOGIES: CASE SERIES

Ozge DONMEZ TARAKCI, Gökhan OZKAN

Department of Oral and Maxillofacial Radiology, Faculty of Dentistry, Aydın Adnan Menderes University, Aydın, Turkey

Objectives: Oral diseases are very common and affect a wide age group. The aim of this case series is to give information about various pathologies in the head and neck region and to discuss their differential diagnosis.

Case Description: Case 1: A 28-year-old systemically healthy female patient presented with pain in the right maxillary posterior region. Intraoral examination showed erythematous alveolar mucosa. She was referred for a biopsy.

Case 2: A 68-year-old woman with arrhythmia, hypertension and psoriasis presented with whiteness in the right maxillary posterior palatinal region. Intraoral examination revealed a hyperkeratotic lesion. She was referred for a biopsy.

Case 3: A 48-year-old systemically healthy female patient presented with the complaint of prosthetic injury. Intraoral examination showed diffuse leukoplakia-like lesions. She was referred for a biopsy.

Case 4: A 50-year-old female patient with diabetes mellitus, hypertension and hypothyroid presented with gum recession. Intraoral and extraoral examinations revealed hyperkeratotic lesions. She was referred for a biopsy.

Case 5: A 64-year-old systemically healthy male patient presented with burning in the mouth. Intraoral examination showed diffuse reticular hyperkeratotic lesions. He was referred for a biopsy.

Results: According to histopathology results;

Case 1 diagnosed as hemangioma, Case 2 as psoriasis, Case 3 as hyperplastic candidiasis, Case 4 and 5 as lichen planus.

Discussion-Conclusion: The pathologies seen in the head and neck region may not always be seen in the usual way and therefore diagnosis can be difficult. Histopathological evaluation is inevitable in such lesions where multidisciplinary approach is very important.

Keywords: Oral diseases, oral lichen planus, psoriasis, hyperplastic candidiasis, hemangioma

SS93

ORAL VERRÜKÖZ KARSİNOMUN CERRAHİ TEDAVİSİ: VAKA SERİSİ

Bahadır SANCAR, **Burak ÜNLÜTÜRK**

İnönü Üniversitesi Diş Hekimliği Fakültesi, Ağız, Diş Ve Çene Cerrahisi

Giriş – Amaç: Verrüköz karsinom, skuamöz hücreli karsinomun (SCC) seyrek rastlanan bir formu olup iyi diferansiye varyasyonu olarak kabul edilir. En fazla oral kavitede daha sonra larinkste görülür. Lokal invaziv karakterde olup metastaz nadirdir ancak nüks sıktır. Histopatolojik olarak tanısı zordur.

Bu vaka serisinde kliniğimize başvuran ve verrüköz karsinom şüphesi olan hastaların cerrahi tedavilerinin sunumu amaçlanmıştır.

Olgu Tanımlaması: Olgu 1

Üst çenesinde ağrı ve parsiyel protezinde uyumsuzluk şikayetiyle kliniğimize başvuran 80 yaşında erkek hastada maksilla anterior bölgesinde dişetinden karnıbahar benzeri kabarıklıklar yapan kırmızı-beyaz renkli lezyon tespit edildi. İnsizyonel biyopsi yapıldı. Histopatolojik inceleme sonucu verrüköz karsinom geldi. Boyun ultrasonografisinde metastaz saptanmadı. Lezyon sağlıklı doku sınırıyla rezeke edildi.

Olgu 2: Dilinde şişlik şikayetiyle kliniğimize başvuran 69 yaşında erkek hastanın muayenesinde dil kenarında unilateral beyazımsı verrüköz çıkıntılar yapan lezyon tespit edildi. İnsizyonel biyopsi yapıldı. Histopatolojik inceleme sonucu benign skuamöz proliferasyon geldi. Lezyon sağlıklı doku sınırıyla eksize edildi.

Olgu 3: Damağında şişlik şikayetiyle kliniğimize başvuran 52 yaşında erkek hastanın sert damak mukozası üzerinde orta hatta yumru şeklinde mukozadan çıkıntı yapan lezyon tespit edildi. Sağlıklı doku sınırıyla eksize edilen lezyonun histopatolojik incelemesi sonucu inflamatuar papiller hiperplazi geldi. Ayırıcı tanı verrüköz karsinom ile yapıldı.

Tartışma – Sonuç: Verrüköz karsinom olgularının %20'si SCC odakları görülebilen hibrid yapıdadır. Böyle bir durumda tedavi aşamalı olarak SCC'ye benzer şekilde olmalıdır. Oral verrüköz karsinom tedavisi SCC'ye göre daha konservatiftir. Tedavide genel kanı cerrahi rezeksiyon ve kemoterapidir. Radyoterapi de eklenebilir ancak sadece radyoterapi uygun değildir.

Kliniğimize başvuran hastaların tedavisi de sağlıklı doku sınırıyla lezyonun rezeksiyonu şeklinde olmuştur ve hastaların takibi devam etmektedir.

Anahtar Kelimeler: Biyopsi, lezyon, verrüköz karsinom

SURGICAL TREATMENT OF ORAL VERRUCOUS CARCINOMA: A CASE SERIES

Bahadır SANCAR, **Burak UNLUTURK**

Department of Oral and Maxillofacial Surgery, Inonu University Faculty of Dentistry, Malatya, Turkey

Objectives: Verrucous carcinoma is a rare form of squamous cell carcinoma (SCC) and is considered a well-differentiated variation. It is most commonly seen in oral cavity. It is locally invasive and metastasis is rare but recurrence is common.

In this case series, we aimed to present surgical treatment of patients with suspected verrucous carcinoma.

Materials – Methods:

Case1: An 80-year-old male patient presented to our clinic with complaints of pain in his upper jaw and incompatibility in partial prosthesis. Incisional biopsy was performed. Histopathological examination revealed verrucous carcinoma. The lesion was resected with healthy tissue margin.

Case2: A 69-year-old male patient was admitted to our clinic with the complaint of swelling in his tongue. On examination, a lesion with unilateral whitish verrucous protrusions was detected. Incisional biopsy was performed. Histopathological examination revealed benign squamous proliferation. The lesion was excised with a healthy tissue border.

Case3: A 52-year-old male patient presented to our clinic with the complaint of swelling in his palate. A lesion protruding from the tuberous mucosa was detected on the hard palate. Histopathological examination of the lesion excised with healthy tissue border revealed inflammatory papillary hyperplasia. The differential diagnosis was made with verrucous carcinoma.

Conclusion: 20% of verrucous carcinoma cases have hybrid structure with SCC foci. In such a case, treatment should be progressively similar to SCC. Verrucous carcinoma tratment is surgical resection and chemotherapy with or without radiotherapy. The treatment of our patients was resection of the lesion with healthy margin and the follow-up of the patients continues.

Keywords: Biopsy, lesion, verrucous carcinoma

SS94

POLİFENOLLERİN ORAL KANSERLER ÜZERİNDEKİ KEMOPREVENTİF ETKİLERİ

Bilal EGE

Adıyaman Üniversitesi Diş Hekimliği Fakültesi, Ağız, Diş ve Çene Cerrahisi Anabilim Dalı

Giriş-Amaç: Oral kanserler yaygın görülen baş ve boyun kanserlerindendir ve lokal tümör invazyonu ve sık görülen lenf nodu metastazı nedeniyle sıklıkla kötü bir prognoza sahiptir. Diğer tüm kanserlerde olduğu gibi oral kanserler için de tedavi süreci oldukça zor ve maliyetlidir. Bu nedenle, ilk etapta önleyici tedbirler almak çok önemlidir. Yeşil çay, üzüm çekirdeği, zerdaçal başta olmak üzere pek çok bitkide bulunan polifenolik bileşikler, premaligniteyi baskılayabilen, tersine çevirebilen, hatta önleyebilen sentetik ilaçlara doğal bir alternatif yaklaşım olarak kabul edilmektedir. Bu nedenle yüksek antioksidan özelliklerinin yanı sıra pek çok hastalıkla birlikte kanserde hem koruyucu hem de tedavi edici olarak oldukça ilgi çekmektedir. Bu kapsamda çalışmamızda oral kanserlerin patogenesizi ve tedavisinde polifenollerin etkinliğini araştırmayı amaçladık.

Gereç-Yöntem: Polifenollerin oral kanser vakalarının tedavisinde olumlu veya olumsuz yönde etkilerinin araştırıldığı çalışmalar incelenerek, araştırmacılara polifenollerin etkinliği konusunda daha net ve özet bilgiler sunulmaktadır.

Bulgular: Yapılan pek çok çalışma polifenollerin hücresel ölüm, apoptoz, tümör büyümesinin inhibisyonu ve antioksidatif özellikleri sonucu iyi bir kemopreventif ajan olabileceğini göstermiştir.

Tartışma-Sonuç: Kemopreventif ajan olarak polifenollerin kullanımı, oral karsinogenez sürecinin modülasyonu için uygun bir araç olup kanser tedavisinde umut vaat eden sonuçlar göstermektedir.

Anahtar Kelimeler: Oral kanser, polifenol, kemopreventif etki, fitoterapi

CHEMOPREVENTIVE EFFECTS OF POLYPHENOLS ON ORAL CANCERS

Bilal EGE

Department of Oral and Maxillofacial Surgery, Faculty of Dentistry, Adıyaman University, Adıyaman, Turkey

Introduction-Aim: Oral cancers are common head and neck cancers and often have a poor prognosis due to local tumor invasion and common lymph node metastasis. As with all cancers, the treatment process for oral cancers is very difficult and costly, so it is very important to take preventive measures in the first place. Polyphenolic compounds found in many plants, especially green tea, grape seed and turmeric, are considered as a natural alternative approach to synthetic drugs that can suppress, reverse, or even prevent premalignancy. Therefore, in addition to its high antioxidant properties, it attracts a lot of attention both as a preventive and a therapeutic in many diseases with cancer. In this study, we aimed to investigate the efficacy of polyphenols in the pathogenesis and treatment of oral cancers.

Materials-Methods: The studies investigating the positive or negative effects of polyphenols in the treatment of oral cancer cases are examined and the researchers are provided with a clear and summary information about the effectiveness of polyphenols.

Results: Many studies have shown that polyphenols may be a good chemopreventive agent due to cellular death, apoptosis, inhibition of tumor growth and antioxidative properties.

Discussion-Conclusion: The use of polyphenols as chemopreventive agents is a suitable tool for modulation of oral carcinogenesis process and shows promising results in cancer treatment.

Keywords: Oral cancer, polyphenol, chemopreventive effect, phytotherapy

SS95

DİLDE AFTÖZ ÜLSER İLE KARIŞAN SKUAMÖZ HÜCRELİ KARSİNOM: BİR OLGU SUNUMU

Zeynep ÇUKUROVA YILMAZ, **Fatih SUDA**, Nurcan ALTAŞ, Fatih DÖNMEZ, Hanife ATAOĞLU

İstanbul Medipol Üniversitesi, Ağız Diş ve Çene Cerrahisi

Giriş-Amaç: Dünya Sağlık Örgütü raporuna göre oral skuamöz hücreli karsinom (OSHK) oral kavitenin en sık görülen malignitesidir ve dünya çapında en sık görülen sekizinci kanserdir. Tümörün prognozu tanının konduğu evreye göre değişmektedir. Erken evrede teşhis ve tedavi edilmesi, hastaların yaşama şansı ve yaşam kalitesi açısından oldukça önemlidir. Bu vaka raporunun amacı oral malign düzensizliklerin reaktif, inflamatuar ve gelişimsel lezyonlardan ayrımının teşhis ve tedavi protokolündeki önemini ve hastanın sağ kalım süresine etkisini vurgulamaktır.

Olgu Tanimlanmasi: Sistemik olarak sağlıklı ve sigara kullanmayan 49 yaşındaki erkek hasta kulak burun boğaz (KBB) polikliniğinden kliniğimize dilde geçmeyen ağrı ve yanma şikayetleri sebebiyle yönlendirilmiştir. KBB polikliniğinde hastaya tekrarlayan oral aft tanısı konmuş ve 2 hafta süre ile Kenacort-A Orabase merhem (%0,1) kullanması önerilmiştir.

Bulgular: Yapılan klinik muayenede dilin lateralinde düzensiz sınırlı, eksofitik, endure ülseratif ve infiltratif lezyon izlendi. Eritametöz atrofik alanların periferinde beyazımsı alanlar gözlendi. Eksizyonel biyopsi sonrasında yapılan histopatolojik incelemede Grade 2 orta derecede diferansiye, İnvaziv Squamoz Hücreli Karsinom (T2 N0 MX) tanısı konulmuştur.

Tartışma-Sonuç: Diş hekimlerinin özellikle orta yaş ve üzeri hastalarda tüm ağız muayenesi yaparken ülsere / eroziv lezyonlara gereken önemi göstermeleri hastalar için yaşamsal önem taşımaktadır.

Anahtar Kelimeler: Skuamöz hücreli karsinom, Oral kavite, Dil

SQUAMOS CELL CARCINOMA CONFUSED WITH APHTHOUS ULCER ON TONGUE: A CASE REPORT

Zeynep CUKUROVA YILMAZ, **Fatih SUDA**, Nurcan ALTAS, Fatih DONMEZ, Hanife ATAOGLU

Istanbul Medıpol Unıversıty Department of Oral and Maxillofacial Surgery

Introduction And Aim: According to the World Health Organization (WHO), oral squamous cell carcinoma (OSCC) is the most common malignancy of the oral cavity and it is the eight most common malignant tumors worldwide. The prognosis of the tumor varies according to the stage of progression. Early diagnosis and treatment of oral carcinomas is essential for increasing the survival rates and life quality of the patients. The purpose of this case report is to emphasize the importance of the differential diagnosis of oral malignant differentiation from reactive, inflammatory and developmental lesions for the accurate diagnosis and treatment protocol and the effect on the survival of patient.

Case Description: Systemically healthy and non-smoker, 49-year-old male patient was referred to our clinic from ear, nose and throat (ENT) outpatient clinic due to complaints of persistent pain and burning sensation on the tongue. In the ENT clinic, the patient was diagnosed with recurrent oral aphthous ulcer and recommended to use Kenacort-A Orabase ointment (0.1%) for 2 weeks.

Results: Clinically; irregular, exophytic, indurated ulcerative and infiltrative lesion was observed on the lateral side of the tongue. The histopathological examination, which was performed following excisional biopsy showed Grade 2 moderately differentiated, Invasive Squamous Cell Carcinoma (T2 N0 MX).

Discussion-Conclusion: It is vital especially for middle aged and elderly patients that dentists should be cautious to diagnosis of ulcerative/ erosive lesions during oral examination.

Keywords: Squamous cell carcinoma, oral cavity, tongue

SS96

SİSTEMİK GLUKOKORTİKOİD KULLANAN HASTALARIN MANDİBULAR KEMİK YAPISININ FRAKTAL ANALİZ İLE DEĞERLENDİRİLMESİ

Nihal ERSU, Rıdvan AKYOL, Meryem ETÖZ, Fatma Zehra TANYERİ

Erciyes Üniversitesi Diş Hekimliği Fakültesi, Ağız, Diş ve Çene Radyolojisi

Amaç: Glukokortikoidler, güçlü antiinflamatuar, antiallerjik, immünosüpresif etkileri nedeniyle, birçok inflamatuar, allerjik ve otoimmün hastalığın tedavisinde kullanılan ilaçlardır. Glukokortikoid bağımlı osteoporoz, sekonder osteoporozun ve 50 yaş altında görülen osteoporozun en sık nedeni olmakla birlikte osteoporozun en sık iyatrojenik nedenidir. Glukokortikoidlerin kemik üzerindeki baskın etkisi, kemik formasyonunun bozulmasıdır. Kemik mineral yoğunluğunda azalma glukokortikoidlerin hızlı etkilerindendir. Fraktal analiz (FA), trabeküler kemik gibi karmaşık yapıların incelenmesinde kullanılan matematiksel bir ölçüm tekniğidir ve sayısal olarak fraktal boyut (FB) değeriyle ifade edilir. Bu çalışmanın amacı sistemik glukokortikoid kullanan hastaların mandibulalarının fraktal analiz metoduyla değerlendirilmesidir.

Gereç-Yöntem: Anamnez kayıtları baz alınarak sistemik glukokortikoid kullandığı tespit edilen hastaların panoramik radyografları restrospektif olarak tarandı. FA metodu kullanılarak glukokortikoid kullanan hastaların mandibular kemiklerinin trabeküler yapısı kontrol hastalarıyla karşılaştırıldı. Çalışmamızda 69 glukokortikoid kullanan hasta ve 69 sistemik olarak sağlıklı kontrol hastası mevcuttu. Panoramik radyograflar üzerinde ölçümler için 4 farklı alan ramus (İA1), angulus (İA2), mental foramen önü (İA3), mandibular kortikal alan (İA4) manuel olarak seçildi. FB, ImageJ programı ile hesaplandı.

Bulgular: Hasta ve kontrol gruplarında dört farklı lokalizasyona ait FB ölçümleri sonucuna göre, İA1, İA2, İA3 lokalizasyonlarında iki grup arasında istatistiksel olarak anlamlı bir fark yoktu. (p=0.227, 0.268, 0.271) İA4'te yapılan ölçümler arasında ise istatistiksel olarak anlamlı bir fark vardı. (p=0.046) Hasta grubunda İA4'teki FB ölçümlerinin ortalaması, kontrol grubuna göre daha düşüktü.

Tartışma-Sonuç: FB değerinin yüksek olması kemik trabekülasyon yoğunluğu ile doğru orantılı bir veridir. Bu çalışmada glukokortikoid kullanan hastalarda İA4'te FB'de anlamlı azalma gözlenmiştir. Mandibular kemik dokusunda değişikliklere yol açabilen ilaç kullanan hastalarda kemikte trabekülasyon kayıplarını değerlendirmede FA kullanılabilecek bir yöntemdir.

Anahtar Kelimeler: Fraktal analiz, glukokortikoid, mandibula

EVALUATION OF MANDIBULAR BONE STRUCTURE OF PATIENTS WHO USING SYSTEMIC GLUCOCORTICOID WITH FRACTAL ANALYSIS

Nihal ERSU, Rıdvan AKYOL, Meryem ETOZ, Fatma Zehra TANYERI

Erciyes University Faculty of Dentistry Oral Maxillofacial Radiology

Objectives: Glucocorticoids are drugs used in the treatment of many inflammatory, allergic and autoimmune diseases. Glucocorticoid-induced osteoporosis is the most common cause of secondary osteoporosis, at the same time is the most common cause of iatrogenic osteoporosis. The dominant effect of glucocorticoids on the bone structure is the deterioration of bone formation. Reduced bone mineral density is one of the rapid effects of glucocorticoids. Fractal analysis is a method to describe complexity of trabecular bone structure. Fractal analysis is expressed numerically with fractal dimension (FD). The aim of this study, evaluation of mandibular bone structure of patients who using systemic glucocorticoid with fractal analysis.

Materials-Methods: Panoramic radiographs of the patients who used systemic glucocorticoids were retrospectively scanned. Trabecular structure of mandible of patients who uses glucocorticoid was compared to control group patients using fractal analysis method. In our study, there were 69 who used glucocorticoids and 69 control patients. 4 different areas were selected manually for measurements on panoramic radiographs. The FD was calculated with the ImageJ program.

Results: According to the results of FD measurements there was no statistically significant difference between the two groups in the ROI, ROI2, and ROI3 localizations. (p=0.227, 0.268, 0.271) There was a statistically significant difference between the measurements in ROI4. (p=0.046) The mean of FB measurements in ROI4 was significantly lower than the control group.

Conclusion: High FD value presents trabecular bone density and complexity of trabecular structure. Fractal analysis is an efficient method to evaluate the effect of drugs that effect bone turn over on jaws.

Keywords: Fractal analysis, glucocorticoid, mandible

SS97

YAPAY ZEKA ALGORİTMALARINDA KULLANILMAK İÇİN OLUŞTURULAN ÖRNEK BİR ORAL LEZYON VERİ SETİ

Hatice Cansu KIŞ[1], Şaban Suat ÖZSARIYILDIZ[2]

[1]Nuh Naci Yazgan Üniversitesi Diş Hekimliği Fakültesi, Ağız-Diş ve Çene Radyolojisi

[2]Nuh Naci Yazgan Üniversitesi Mühendislik Fakültesi, İnşaat Mühendisliği Bölümü

Giriş-Amaç: Oral lezyonlar, diş hekimliğinde teşhis ve takip aşamaları ile önemli yer tutarlar. Özellikle malign ve prekanseröz lezyonların erken teşhisi hastanın sağ kalımında oldukça etkilidir. Yapay zekanın alt gruplarından birisi olan makine öğrenmesi, dental kliniklerde oral lezyonların ayırıcı tanısında karar destek algoritmaları olarak yerini almaktadır.

Bu çalışmanın amacı ağız hastalıklarının ayırıcı tanısında kullanılabilecek derin öğrenme algoritmalarında kullanılmak üzere oluşturulmuş örnek bir ağız hastalığı veri setini tanıtmaktır.

Gereç-Yöntem: Veri seti oluşturulurken 2015-2019 yılları arasında diş hekimine muayene olmak için gelmiş hastaların ağız içi lezyonlarını içeren arşiv görüntüleri kullanılmıştır. Ayrıca "http://www.google.com.tr" adresindeki arama çubuğu yardımıyla sırası ile "oral cancer, oral candidiasis, oral aft, oral pygenic granuloma" anahtar kelimeleri girilerek toplamda 163 adet oral lezyon görseli derlenmiştir. 50şer adet oral skuamoz hücreli karsinom ve oral pyojenik granulom görseli, 51 adet oral aft görseli ve 32 adet oral kandidiazis görseli içeren bir veri seti elde edilmiştir.

Bulgular: Derlenen bu görseller, oral kanserlerle ilgili makine öğrenmesi ve derin öğrenme alanlarında referans görsel verilerin işlenmesi ile eğitilecek çeşitli yapay sinir ağları için kullanışlı bir veri setidir. Oral hastalık görsel veri setimizin kullanılması ile oluşturulan bir modelde, modelin herhangi bir görselin tanı sınıfını tahmin etme olasılığı eğitimde kullanılan görseller için %96'dır.

Tartışma-Sonuç: Bu çalışmanın limitasyonlarından birisi veri seti google görsellerden oluşturulduğu için görselleri kullanılan bütün oral lezyonların histopatolojik sonuçlarının kesin olarak bilinmemesidir. Daha ileri çalışmalarda hem oral lezyonlar sınıflandırma olarak çeşitlendirilip hem de veri seti artırılmalıdır.

Sonuç olarak Türkiye'ye özgü populasyon veri setlerinin oluşturulması için klinik kayıt ve arşivleme düzenli şekilde ortak bir şablon belirlenerek yapılmalıdır.

Anahtar Kelimeler: Oral lezyon, makine öğrenmesi, veri seti, derin öğrenme

AN ORAL LESION DATA SET SAMPLE TO USE IN ARTIFICIAL INTELLIGENCE ALGORITHMS

Hatice Cansu KIS[1], Şaban Suat OZSARIYILDIZ[2]

[1]Nuh Naci Yazgan University, Faculty of Dentistry, Department of Oral and Maxillofacial Radiology, Kayseri, Turkey

[2]Nuh Naci Yazgan University, Faculty of Engineering, Department of Civil Engineering, Kayseri, Turkey

Objectives: Oral lesions have an important place in dentistry with the stages of diagnosis and follow-up. Especially early diagnosis of malignant and precancerous lesions is very effective in patient survival. Machine learning, which is one of the subgroups of artificial intelligence, takes its place as decision support algorithms in the differential diagnosis of oral lesions in dental clinics.

The aim of this study is to introduce an exemplary oral disease dataset that has been created to be used in deep learning algorithms that can be used in the differential diagnosis of oral diseases.

Materials-Methods: While creating the data set, archive images containing oral lesions of patients who came to the dentist between 2015 and 2019 were used. In addition, 163 oral lesion images were compiled by entering the keywords "oral cancer, oral candidiasis, oral aft, oral pygenic granuloma", respectively, with the help of the search bar at "http://www.google.com.tr". A data set including 50 oral squamous cell carcinomas and oral pyogenic granuloma images, 51 oral aphthae images and 32 oral candidiasis images were obtained.

Results: These compiled images are a useful dataset for various artificial neural networks to be trained by machine learning about oral cancers and the processing of reference visual data in deep learning areas. In a model created by using our oral disease visual data set, the probability of the model to predict the diagnostic class of any visual is 96% for the visuals used in education.

Conclusions: One of the limitations of this study is that the histopathological results of all oral lesions, whose visuals are used, are not known precisely because the data set is created from google images. In further studies, both oral lesions should be classified as classification and the data set should be increased.

As a result, clinical records for the establishment of Turkey-specific population data sets and archiving should be done regularly in determining a common template.

Keywords: Oral lesion, machine learning, data sets, deep learning

SS98

ÇOCUKLARDA LÖSEMİ VE AĞIZ İÇİ BULGULARI

Şebnem Nezahat KOÇAN, Seçil ÇALIŞKAN

Eskişehir Osmangazi Üniversitesi Diş Hekimliği Fakültesi, Çocuk Diş Hekimliği

Giriş-Amaç: Bu derlemedeki amacımız, çocuklarda löseminin erken teşhis edilmesi, klinik özellikleri, komplikasyonları ve ağız içi tedavi yaklaşımları hakkında bilgi vermektir.

Gereç-Yöntem: PUBMED, RESEARCH GATE ve GOOGLE SCHOLAR arama motorlarında 'leukemia in children', 'oral manifestations for leukemia', 'leukemia oral symptoms' kelimeleri aratıldı. Literatürlerin başlık ve özetleri değerlendirildi, uygun literatürler seçilerek analiz edildi.

Bulgular: Lösemi hematopoetik hücrelerin normalden fazla çoğalmasıyla seyreden malign bir hastalıktır. İlk kez 1845 senesinde tanımlanmıştır. Etiyolojisi kesin değildir. Hastalık ilerleme şekline göre akut ve kronik olabilir. Akut lösemiler daha çok çocuklarda, kronik lösemiler ise daha çok yetişkinlerde görülür. Bunun dışında hücrelerin tipine göre ana olarak lenfositik ve myolositik olarak da sınıflandırılır. Tedavisi remisyon indüksiyonu, konsolidasyon ve idame tedavisi olmak üzere üç aşamada yapılır. Yüksek risk grubu lösemi hastalarında kemik iliği nakli yapılması tercih edilebilir.

Löseminin tipleri ve tercih edilen tedavi şekline göre ağız içi bulgular farklılık arz edebilir. Semptomlar daha çok pansitopeni (anemi, nötropeni ve trombositopeni) nedeniyle oluşur. Mukozal solgunluk, dişeti kanaması, ekimoz, ülserasyon, trismus ve mukozal enfeksiyonlar en fazla gözlenen bulgulardır. Gingival hiperplazi de löseminin ana bulgularından biridir ve daha çok akut myoloblastik lösemi alt tiplerinde görülür. Tedavi sırasında ve sonrasında ise yapılan işlemlere bağlı olarak mukozitis, kserostomi, deskuamasyon, kandidiazis görülmektedir. Lösemi hastalarında oral hijyenin sağlanması diş eti kanamasının azalmasında etkili olmaktadır.

Tartışma-Sonuç: Lösemi çocukluk döneminde en fazla görülen malign hastalıktır. Vücudun diğer bölgelerinde olduğu gibi ağız içinde de bulgu verir ve henüz tanı konmamış kişilerde hastalık açısından yönlendirici olabilir. Hastalığın tanısında diş hekimlerine büyük sorumluluk düşmektedir.

Anahtar Kelimeler: Lösemi, oral semptomlar, pedodonti

LEUKEMIA AND INTRAORAL SYMPTOMS IN PEDIATRIC PATIENTS

Şebnem Nezahat KOÇAN, Seçil ÇALISKAN

Department of Pediatric Dentistry, Faculty of Dentistry, Eskişehir Osmangazi University

Intraduction-Aim: Aim of present review is to provide information about the early diagnosis of leukemia, clinical features, complications, and oral treatment approaches in children.

Material-Method: The words 'leukemia in children', 'oral manifestations for leukemia', 'leukemia oral symptoms' were searched in PUBMED, RESEARCH GATE and GOOGLE SCHOLAR search engines. The titles and summaries of the literatures were evaluated, and appropriate literature was selected and analyzed.

Results: Leukemia is a malignant disease with hematopoietic cells multiplying more than normal. It was first described in 1845. Its etiology is uncertain. The disease can be acute and chronic, depending on how it progresses. Acute leukemias are more common in children and chronic leukemias are more common in adults. Apart from this, it is classified as lymphocytic and myolocytic depend on the histological type of cells. The treatment is carried out in three stages: remission induction, consolidation and maintenance therapy. Bone marrow transplantation can be preferred in patients with high risk leukemia.

Intraoral symptoms and tretment may differ depending on the types of leukemia. Symptoms are mostly caused by pancytopenia (anemia, neutropenia and thrombocytopenia). Mucosal paleness, gingival bleeding, ecchymosis, ulceration, trismus and mucosal infections are the most common symptoms. Gingival hyperplasia is also one of the main symptoms of leukemia and it is more common in acute myoloblastic leukemia subtypes. Because of the procedures performed, during and after treatment mucositis, xerostomy, desquamation can be observed. Providing oral hygiene in leukemia patients is effective in reducing gingival bleeding.

Discussion-Conclusion: Leukemia is the most common malignant disease in childhood. Like the other parts of the body, it gives symptoms in the mouth and can be a guide for diagnosis of disease. Dentists have a great responsibility in the diagnosis of the disease.

Keywords: Leukemia, oral symptoms, pediatric dentistry

SS99

DİŞ HEKİMLİĞİ ÖĞRENCİLERİNİN KANSER TARAMA TESTLERİ HAKKINDAKİ BİLGİ DÜZEYİ VE FARKINDALIĞININ DEĞERLENDİRİLMESİ

Nazlıcan PASLI, Gaye KESER, Filiz NAMDAR PEKİNER

Mamara Üniversitesi Diş Hekimliği Fakültesi, Ağız Diş ve Çene Radyolojisi

Amaç: Kanser, günümüzde kardiyovasküler hastalıklardan sonra ikinci en yaygın ölüm nedeni olmaya devam etmektedir. Dünya çapında kanserin neden olduğu ölümleri azaltmak için ulusal kanser politikaları ve programları uygulanmalıdır. Hastalığın erken evrelerinde ve tedavinin daha kolay olduğu aşamalarda tarama yoluyla teşhisin daha yüksek sağkalım oranları sağlayacağı düşünülmektedir.

Yöntem: Çalışmamıza Marmara Üniversitesi Diş Hekimliği Fakültesi'nde eğitim gören toplam 186 öğrenciye 10 sorudan oluşan anket uygulanmıştır. Bu ankette öğrencilerin bilgi düzeyi ve farkındalıkları incelenmiştir.

Bulgular: Çalışmamıza katılan öğrencilerin 129'u (%69) kadın, 57'si (%31) erkek öğrenciden oluşmaktadır. Daha ileri seviyedeki diş hekimliği öğrencilerinden kanser tarama testleri hakkındaki bilgi ve tutumları saptanmıştır.

Sonuç: Kanserin erken evredeki teşhisi tedavisinin başarısını artırır. Kanserin erken teşhisi için kişinin yakınması olmasa bile kanser tarama testlerini yaptırması önem taşır. Bu çalışmanın amacı diş hekimliği öğrencilerinin kanser tarama testleri hakkındaki tutum ve farkındalıklarını değerlendirmek ve artırmaktır.

Anahtar Kelimeler: Kanser kanser tarama testi farkındalık

EVALUATION OF KNOWLEDGE AND AWARENESS OF DENTISTRY STUDENTS ABOUT CANCER SCREENING TESTS

Nazlıcan PASLI, Gaye KESER, Filiz NAMDAR PEKINER

Marmara University Faculty of Dentistry, Oral and Maxillofacial Radiology A.D, Istanbul, Turkey

Introduction: Cancer remains the second most common cause of death after cardiovascular diseases today. National cancer policies and programs should be implemented to reduce cancer-related deaths worldwide. It is thought that diagnosis by screening will provide higher survival rates in the early stages of the disease and when treatment is easier.

Methods: A questionnaire consisting of 10 questions was applied to a total of 186 students studying at Marmara University Faculty of Dentistry. In this survey, students' level of knowledge and awareness were examined.

Results: 129 (69%) of the students who participated in our study consist of women and 57 (31%) of them are male students. The knowledge and attitudes of more advanced dentistry students about cancer screening tests were determined.

Discussion: The early diagnosis of cancer increases the success of its treatment. It is important to have cancer screening tests even if there is no complaint of the person for early diagnosis of cancer. The aim of this study is to evaluate and increase the attitudes and awareness of dentistry students about cancer screening tests.

Keywords: Cancer cancer screening test awareness

SS100

KKTC'DEKİ DİŞ HEKİMLERİ ARASINDA ORAL KANSER BİLGİ VE FARKINDALIĞI: ANKET ÇALIŞMASI

Müjgan FIRINCIOĞLULARI[1], Melis MISIRLI GÜLBEŞ[1], **Seçil AKSOY**[1], Kaan ORHAN[2]

[1]Yakın Doğu Üniversitesi, Ağız, Diş ve Çene Radyolojisi Anabilim Dalı

[2]Ankara Üniversitesi, Ağız, Diş ve Çene Radyolojisi Anabilim Dalı

Giriş-Amaç: Oral kanserler ileri evrelerde yüksek mortalite oranlarına sahiptir ancak erken tespit edildiğinde sağ kalım olasılığı oldukça yüksektir. Diş hekimlerinin ağız kanserinin önlenmesi ve erken saptanmasında önemli bir rolü ve sorumluluğu vardır. Bu çalışmanın amacı KKTC'deki diş hekimlerinin oral kanserlerle ilgili bilgi, tutum, risk faktörleri ve görüşlerini değerlendirmektir.

Gereç-Yöntem: Çalışmaya 98 diş hekimi gönüllü olarak katılmıştır. Ankette hekimlere oral kanser bilgisi, görüşü, tutumu ve uygulamaları ile ilgili 19 adet soru sorulmuştur.

Bulgular: Çalışmaya katılanların %60.2'si pratisyen, %39.8'i ise uzman hekimlerdir. Ağız kanserine neden olan çeşitli risk faktörleri arasından, tütün kullanımı (%98), önceki oral kanser lezyonları (%98), UV ışınlarına maruziyet (%88.8), viral enfeksiyonlar (%86.7), alkol kullanımı (%73.5), 60 yaş ve üzeri hastalar (%59.2) diş hekimleri tarafından önemli bir risk faktörü olarak belirlenmiştir. Diş hekimlerinin %69.4'ü prekanseröz olma ihtimali en yüksek iki lezyon olarak eritroplaki ve lökoplaki ve %46.9'u ise ağız kanserinin en yaygın görülen şeklini skuamöz hücreli karsinom olarak bildirmişlerdir. Ağız kanseri açısından yüksek riskli yaş grubu olarak %39.8 oranında 40-59 yaşları belirlerken, %32.7'si ise 60 yaş ve üzerini yüksek risk grubu olarak belirtmiştir. Hekimlerin sadece %27.6'sı oral kanser öncesindeki klinik özellikleri küçük, ağrısız, kırmızı alan; %44.9 küçük, ağrısız, beyaz alan olarak bildirmişlerdir. Metastazı olan hastalardaki lenf nodu karakteristiği için %50 ile, sert, ağrısız, hareketli veya fikse seçeneği ilk sırada yer almaktadır.

Tartışma-Sonuç: Çalışmamıza katılan hekimlerin sadece %37.7'si oral kanser hakkındaki bilgilerinin güncel olduğunu belirtmiştir. Bu çalışma, KKTC'deki diş hekimlerinin ağız kanserlerinin erken dönemde teşhis edilmesi ve hastaların sağ kalım oranlarının artırılması için daha fazla bilgi ve eğitim ihtiyacı olduğunu vurgulamıştır.

Anahtar Kelimeler: Oral kanser, KKTC, hekim farkındalığı

ORAL CANCER KNOWLEDGE AND AWARENESS AMONG DENTIST IN TRNC: A SURVEY STUDY

Müjgan FIRINCIOGLULARI[1], Melis MISIRLI GULBES[1], **Seçil AKSOY**[1], Kaan ORHAN[2]

[1]Near East University, Faculty of Dentistry, Department of Dentomaxillofacial Radiology, Nicosia, Turkish Republic of Northern Cyprus

[2]Ankara University, Faculty of Dentistry, Department of Dentomaxillofacial Radiology, Ankara, Turkey

Objectives: Oral cancers have high mortality rates in advanced stages and the probability of survival is very high in early diagnosis. Dentists have an important role and responsibility in the prevention and early detection of oral cancers. The aim of this study is to evaluate the knowledge, attitude, risk factors, and opinions about oral cancer among dentists in TRNC.

Materials-Methods: A survey was conducted among 98 dentists working in TRNC. The questionnaire included 19 questions about oral cancer knowledge, opinion, attitude and practices.

Results: 60.2% of the participants were general dentists, 39.8% were dental specialist. Among the various risk factors for causing oral cancer, smoking (98%), previous oral cancer lesions (98%), UV exposure (88.8%), viral infections (86.7%), alcohol use (73.5%), older age (59.2%) have been identified as major risk factors by dentists. 69.4% identified both erythroplakia and leukoplakia, in that order, as the conditions most likely associated with oral cancer. 46.9% knew that squamous-cell carcinoma is the most common form. While 39.8 % of the dentists identified 40-59 ages as a risk group, 32.7% of them stated this risk at the age of 60 and above. Common clinical feature of oral cancers, only about 27.6% of the dentists considered "small, painless, and red area"; 44.9% of the dentist identified "small, painless, and white area" as a correct answer. The characteristics of lymph nodes in palpation were correctly identified by 50 % of dentists as a hard, painless, mobile or fixed.

Conclusion: Only 37.7% of the physicians participated in this study felt that their knowledge about oral cancer is current. This study suggests additional training and continuing educational programs to increase the survival rates of patients and early detection of oral cancer for dentists in TRNC.

Keywords: Oral cancer, TRNC, dentist awareness

SS101

GEÇ DÖNEMDE TEŞHİS EDİLMİŞ BİR ORAL SKUAMÖZ HÜCRELİ KARSİNOM VAKASI VE TEDAVİ SÜRECİNDEKİ KOMPLİKASYONLAR: OLGU SUNUMU

Nagehan Burcu ÖĞÜTCÜ[1], Mehmet Volkan AKDOĞAN[2]

[1]Başkent Üniversitesi Konya Uygulama ve Araştırma Hastanesi, Ağız, Diş ve Çene Cerrahisi

[2]Başkent Üniversitesi Konya Uygulama ve Araştırma Hastanesi, Kulak, Burun, Boğaz Hastalıkları

Giriş: Oral kavite kanserleri baş-boyun kanserlerinin bir alt tipidir ve larinks kanserinden sonra ikinci en sık görülen baş boyun kanseridir. Oral kavite kanserlerinin %85-95'i skuamöz epitelden gelişir. Tüm oral maligniteler içinde en sık görülen oral kanser %90 sıklıkla skuamöz hücreli karsinomdur (SHK). Genellikle erken dönemde ilk klinik bulgusu dilin posterior kısmı, ağız tabanı, sert damak veya alveolar arkta ağrısız ülserdir. Bu vaka raporunda, geç dönemde teşhis edilmiş bir oral SHK vakasının tedavi süreci, bu süreçte gelişen komplikasyonlar anlatılmış ve güncel literatürden bahsedilmiştir.

Olgu Tanımlaması: 64 yaşında erkek hasta 2017 yılında sağ alt çenede ağrı ve iyileşmeyen bir yara şikayeti ile kliniğe başvurmuştur. Daha önce kullandığı hareketli protezin bu yaraya sebep olduğunu belirtmiştir. Mevcut lezyondan insizyonel biyopsi alınmış ve histopatolojik incelemeye gönderilmiştir.

Bulgular: Histopatolojik inceleme sonucunda SHK tanısı konmuştur. Tedavi planlaması sağ mandibulaya parsiyel rezeksiyon ve defektin eş zamanlı fibula flebi ile rekonstrüksiyonu şeklindedir. Postoperatif dönemde hastaya radyoterapi uygulanmıştır. Erken postoperatif dönemde fibula flebinde hareketlilik tespit edilmiş ve hasta tekrar işleme alınarak mevcut flep rekonstrüksiyon plağı ile tekrar fiske edilmiş ve ağız içine ekspoze olan alanlar pektoral flep çevrilerek kapatılmıştır. Yaklaşık 6 ay sonra tekrar mobil hale gelen rekonstrüksiyon plağı ve fibula flebi hastanın isteği dahilinde dış merkezde sökülerek bölge iliak greft ile greftlenmiş ve rekonstrüksiyon plağı ile fiske edilmiştir. Ancak hasta tekrar kliniğimize geldiğinde iliak greftin tamamının ekspoze olduğu ve normal anatomik sınırlardan çok daha yüksek hacimli bir greftin bölgeye yerleştirildiği ve nekroz olduğu tespit edilmiştir. Hastanın genel durumunda bozulma ve solunum darlığı sebebiyle hasta yoğun bakımda takip edilmiştir. Bu süreçte hastada fungal pnömoni gelişmiştir. Hastaya trakeostomi açılmış ve hastanın beslenmesi perkütan endoskopik gastrostomi (PEG) yoluyla sağlanmıştır. Sonuç olarak hasta ilk operasyondan yaklaşık 1 yıl sonra tekrar işleme alınarak mevcut greft ve rekonstrüksiyon plağı sökülmüş ve sağ mandibuler kondil serbest halde bırakılmıştır.

Sonuç: Hastanın tüm ekspoze ağız yaraları kapanmış, genel durumu düzelmiş ve hasta taburcu edilmiştir. Mevcut defekt hastanın genel durumunun stabil olmaması sebebiyle rekonstrükte edilmemiştir.

Anahtar Kelimeler: Ağız kanseri, Rekonstrüksiyon, Skuamöz hücreli karsinom

A CASE OF LATE DIAGNOSED ORAL SQUAMOUS CELL CARCINOMA AND COMPLICATIONS DURING TREATMENT: A CASE REPORT

Nagehan Burcu OGUTCU[1], Mehmet Volkan AKDOĞAN

[1]Baskent University Konya Research&Application Center, Deparment of Oral and Maxillofacial Surgery

[2]Baskent University Konya Research&Application Center, Otolarygology

Introduction: Oral cavity cancers are a subtype of head and neck cancers and are the second most common head and neck cancer after laryngeal cancer. 85-95% of oral cavity cancers develop from squamous epithelium. Among all oral malignancies, the most common oral cancer is squamous cell carcinoma (SCC) with a rate of 90%. Generally, the first clinical manifestation in the early period is the painless ulcer in the posterior part of the tongue, the base of the mouth, the hard palate or the alveolar arch. In this case report, the treatment process of a late diagnosed oral SCC case, the complications developing in this process are explained and the current literature is mentioned.

Case Description: A 64-year-old male patient was admitted to the clinic in 2017 with the complaint of pain in the right lower jaw and an unhealed wound. He stated that the previously used removable prosthesis caused this wound. Incisional biopsy was taken from the lesion and sent for histopathological examination.

Results: The diagnosis of SCC was made by histopathological examination. Treatment planning is partial resection of the right mandible and reconstruction of the defect with a simultaneous fibula flap. Postoperative radiotherapy was applied to the patient. In the early postoperative period, mobility was detected in the fibula flap and the patient was reoperated and re-fixed with the existing flap reconstruction plate and the exposed areas were closed by turning the pectoral flap. Approximately 6 months later, the reconstruction plate and fibula flap, which became mobile again, were disassembled at the outer center, and the region was grafted with iliac graft and fixed with reconstruction plate. However, when the patient came back to our clinic, it was found that the entire iliac graft was exposed and a graft with a higher volume than the normal anatomic margins was placed in the region and there was necrosis. The patient was followed up in the intensive care unit due to deterioration in the general condition and respiratory distress. During this period, the patient developed fungal

pneumonia. The patient underwent tracheostomy and the patient was supplied with percutaneous endoscopic gastrostomy (PEG). As a result, the patient was re-treated approximately 1 year after the first operation and the existing graft and reconstruction plate was removed and the right mandibular condyle was released.

Conclusion: All of the exposed mouth sores were closed, general condition improved and the patient was discharged. The present defect was not reconstructed because the patient's general condition was unstable.

Keywords: Oral cancer, Reconstruction, Squamous cell carcinoma

SS102

ORAL KAVİTE KANSERLERİNDE TÜMÖR TOMURCUKLANMASININ LENF NODU METASTAZI ÜZERİNE ETKİSİ

Kadir BALABAN[1], **Nuray ENSARİ**[2]

[1]SBÜ Antalya Eğitim ve Araştırma Hastanesi, Patoloji

[2]SBÜ Antalya Eğitim ve Araştırma Hastanesi, Kulak Burun Boğaz

Giriş-Amaç: Oral kavite kanserleri dünyada en sık görülen 6. kanser olup, kanserle ilişkili ölümlerde erkekler arasında 20. sırada, kadınlar arasında ise 16. sırada yer almaktadır. Histopatolojik olarak tespit edilebilen ve kötü prognozla ilişkilendirilmiş prognostik bir parametre olan tümör tomurcuklanması ucuz ve kolay bir yöntemle saptanır. Tümör tomurcuklanması, tümörün infiltratif alanının en periferinde tümör kitlesinden ayrılarak çevre stromaya dağılan, tek tek duran tümör hücreleri ya da 5 tümör hücresinden az tümör kümesi olarak tanımlanmaktadır. Bu çalışmada, oral kavite kanserlerinde tümör tomurcuklanmasıyla lenf nodu metastaz ilişkisini araştırmayı planladık.

Gereç-Yöntem: Ocak 2014-Aralık 2019 tarihleri arasında SBÜ. Antalya Eğitim ve Araştırma Hastanesi'nde kulak burun boğaz ve plastik cerrahi tarafından oral kavite kanseri nedeniyle boyuna lenf nodu diseksiyonu yapılan 30 hasta çalışmaya dahil edilmiştir.

Bulgular: 30 oral kavite kanserli olgunun histolojik tipi yassı epitel hücreli karsinom olarak rapor edilmiştir. Üç ve daha az tomurcuk yapan 19 olgunun 18'inde metastaz izlenmezken, 1 olguda metastaz görülmüştür. Üçten fazla tomurcuk yapan 11 olguda servikal lenf nodlarında fazla sayıda metastaz görülmüştür.

Tartışma-Sonuç: Erken evre oral kavite kanserlerinde histopatolojik yöntemle saptanabilen bir parametre olarak tümör tomurcuklanması, lenfovasküler invazyon ve kötü prognostik parametre olarak uyarıcı olabilir. Çalışmamızda yüksek düzeyde tomurcuklanmanın daha fazla lenf nodu metastazı ile ilişkili olduğu saptanmış olup, bu yöntem herhangi bir maliyet içermemektedir. Bu amaçla patoloji raporlarına tomurcuklanma bulgularının eklenmesi ve olguların takibinin bu bulgular doğrultusunda yapılması sağkalım açısından faydalı olabilecek bir yöntem olabilir.

Anahtar Kelimeler: Oral kavite, tomurcuklanma, metastaz

THE EFFECT OF TUMOR BUDDING ON LYMPH NODE METASTASIS IN ORAL CAVITY CANCERS

Kadir BALABAN[1], **Nuray ENSARI**[2]

[1]University of Health Sciences Antalya Training and Research Hospital Department of Pathology

[2]University of Health Sciences Antalya Training and Research Hospital Department of Ear Nose Throat

Abstract

Objective: Oral cavity cancers are the sixth most common cancer in the world and it is the 20 th among cancer-related deaths and 16 th among women. Tumor budding, which is a prognostic parameter that can be detected histopathologically and is associated with poor prognosis, is detected by a cheap and easy method. Tumor budding is defined as individual standing tumor cells or tumor clusters less than 5 tumor cells separated from the tumor mass at the periphery of the infiltrative area of the tumor and distributed to the surrounding stroma. In this study, we aimed to investigate the relationship between tumor budding and lymph node metastasis in oral cavity cancers.

Materials and Methods: Thirty patients who underwent neck lymph node dissection due to oral cavity cancer by ear, nose and throat and plastic surgery clinics between January 2014 and December 2019 in University of Health Sciences Antalya Training and Research Hospital were included in the study.

Results: The histological type of 30 oral cavity cancer cases was reported as squamous cell carcinoma. Metastasis was not observed in 18 of 19 patients who had three or fewer buds, whereas one patient had metastasis. Eleven patients who had more than three buds had more metastases in the cervical lymph nodes.

Discussion-Conclusion: In early stage oral cavity cancers, tumor budding, lymphovascular invasion and poor prognostic parameters may be stimulant as a histopathological parameter. In our study, it was found that high budding was associated with more lymph node metastasis and this method did not include any cost. For this purpose, budding findings in pathology reports and follow-up of the cases in accordance with these findings may be a useful method for survival.

Keywords: Oral cavity, budding, metastasis

SS103

UYUŞUK ÇENE SENDROMU VEYA MALİGN MENTAL NÖROPATİ; KLİNİK BULGULAR VE PROGNOZ DERLEMESİ

Mehmet Emin TOPRAK, **Orhan KAZAN**

Gazi Üniversitesi Diş Hekimliği Fakültesi, Ağız, Diş Ve Çene Cerrahisi Anabilim Dalı

Giriş: Uyuşuk çene sendromu veya malign mental nöropati kanser hastalığının veya metastazının; mental sinirin uç dalları ile innerve edilen alt dudak, çene ucu, ağız mukozası ve diğer bölgelerde uyuşukluk veya his kaybı ile karakterize bulgusudur. Uyuşuk çene sendromu agresif malign gidişatın bulgularındandır.

Gereç ve Yöntem: Bu derlemede amaç uyuşuk çene sendromunun etiyolojik, patolojik, klinik özellikleri ve prognozunu değerlendirmektir.

Tartışma: Mental nöropatinin en yaygın nedenleri iyi karakterize dental patolojiler ve iatrojenik maksillofasiyal komplikasyonlardır. Uyuşuk çene sendromuna en sık sebep olan maligniteler meme kanseri, lenfomalar, prostat kanseri ve lösemidir. Bu sendrom malign hücrelerin direkt infiltrasyonu, sinire basısı, sinir yolu ile yayılımı veya immün cevaplar sonucu oluşabilmektedir. Daha önceden geçirilmiş kanser öyküsü olan hastalarda bu sendrom tümörün nüksünün ve kötüye gidişin bir bulgusu olarak değerlendirilmektedir. Yapılan bu derlemede bu bulguları gösteren kanser hastalarında mortalite oranının %80 civarında olduğu ve sağ kalım süresinin ortalama 7 ay olduğu bildirilmiştir. Bu sendrom bulguları olan hastalar panoramik filmlerden sonra , konik ışınlı bilgisayarlı tomografi, manyetik rezonans görüntülemeler ve pozitron-emisyon görüntülemeler ile değerlendirilmelidir. Yapılan ek görüntüleme yöntemleri malign vakaların %90'ında doğru tanı konulmasını sağlamaktadır.

Sonuç: Mental sinirin innerve ettiği bölgelerde uyuşukluğu olan hastaların dikkatli muayene edilmesi gerekmektedir. Uyuşuk çene bulguları sadece tanısı konulabilen sebeplerden dolayı değil aynı zamanda malignite varlığı açısından da dikkate alınmalıdır.

Anahtar Kelimeler: Uyuşuk çene sendromu, metastaz, kanser, malignite, semptom

NUMB CHIN SYNDROME OR MALIGN MENTAL NEUROPATHY; A REVIEW OF CLINICAL CHARACTERISTICS AND PROGNOSIS

Mehmet Emin TOPRAK, **Orhan KAZAN**

Gazi University Faculty of Dentistry Department of Oral and Maxillofacial Surgery

Introduction: Numb chin syndrome or malign mental neuropthy is a neurological manifestation of cancer or it's metastasis that appears by the sensorial neuropathy of the mental nerve characterized by paresthesia or hypoesthesia of the lover lip, chin, oral mucosa and other regions which are innervated by the mental nerve branches. Its appearance is associated with an ominous prognosis.

Method: The aim of this review on numb chin syndrome is to explain the etiology, the pathogeny, the clinical characteristics and prognosis.

Discussion: Benign dental pathologies and iatrogenic maxillofacial complications are the most common cause of mental neuropthy. The most common malignancies that cause numb chin syndrome are breast cancer, lymphomas, prostate cancer, and leukemia. Numb chin syndrome may ocur by the direct infiltration, perineural invasion, nerve compression, leptomeningeal involvement, and immune mediated mechanisms of the malignancies. Numb chin syndrome in neoplasia patients may indicate recurrence of the tumor, and is associated with an ominous prognosis. In this review, the mortality rate of the cases which have the symptoms of this syndrome was found about 80%, with a mean survival of 7 months. Numb chin syndrome patients should be evaluated with investigations as orthopantogram, cone beam computed tomography, magnetic resonance imaging, and positron-emission tomography-computed tomography. Additional investigations can be helpful in diagnosing the etiology in about 90% of malignant cases.

Conclusion: The presence of mental nerve numbness symptoms requires careful examination of patients. Numb chin symptoms should be indicative not only for the bening factors but also for the presence of malignancy.

Keywords: Numb chin syndrome, cancer, metastasis, malignant, symptom

SS104

ÇOCUKLARDA KEMOTERAPİ İLE İLİŞKİLİ DENTAL ANOMALİLER

Sena KIZILASLAN, Seçil ÇALIŞKAN

Osmangazi Üniversitesi, Pedodonti

Giriş-Amaç: Bu derlemenin amacı kemoterapi tedavisinin dental anomaliler ile ilişkisi hakkında güncel bilgiler vermektir.

Gereç-Yöntem: PUBMED, RESEARCH GATE ve GOOGLE SCOHOLAR arama motorlarında "chemotherapy","dental anomalies","hypoplasia" kelimeleri aratıldı. Literatürlerin başlık ve özetleri değerlendirildi, uygun literatürler seçilerek analiz edildi.

Bulgular: Dünya Sağlık Örgütü (WHO) ve Uluslararası Çocukluk Kanserleri Sınıflandırması (ICCC), en yaygın çocukluk çağı neoplastik hastalıklarının lösemi, Hodgkin lenfoma, non- Hodgkin lenfoma, merkezi sinir sistemi (CNS) tümörleri ve sempatik sinir tümörleri olduğunu belirtmektedir. Çocukluk çağında görülen tümörler nadirdir ve yaşamın ilk 15 yılında 600 çocuktan 1'ini etkilemektedir. Onkolojik bir hastalığın erken teşhisi ve etkili tedavisi, hastalara uzun süreli hayatta kalma şansı verir. Pediatrik onkolojide kullanılan ana tedavi yöntemleri cerrahi, ışınlama ve kemoterapidir. En son kanser tedavisi standartlarına göre kombine tedavinin uygulanması, tedavinin başarısı şansını arttırır ve onkolojik hastalıktan sonraki dönemde hayatta kalma oranlarını yükseltir. Kemoterapinin kısa süreli yan etkileri sitotoksisite, kemik iliği supresyonu, enfeksiyona karşı artan duyarlılık, kserostomi semptomları, ağız boşluğunda daha fazla karyojenik bakteri ve periodontal hastalıklara ve mantar enfeksiyonlarına karşı artan duyarlılığı içerir. Literatürde bildirilen kemoterapinin uzun süreli komplikasyonları arasında eksik diş tomurcukları, mikrodonti, diş kronu hipoplazisi, taurodontizm, yetersiz mine mineralizasyonu ve diş kökünün hatalı formasyonu bulunur. Kemoterapiye bağlı dental anomaliler, hasta 6 yaşından önce kemoterapi ile tedavi edildiğinde ortaya çıkar. Dişler ve kemiklerde görülen hasar derecesi hastanın yaşına, kemoterapinin türüne ve süresine bağlıdır. Bu çalışmanın amacı kemoterapi tedavisinin dental anomaliler ile ilişkisini derlemektir.

Tartişma-Sonuç: Çocukluk çağı kanserlerinde, kemoterapi öncesinde, sırasında ve sonrasında ortaya çıkan dental problemlerin değerlendirilmesi ve çözümlenmesinde diş hekimlerine büyük sorumluluk düşmektedir.

Anahtar Kelimeler: Kemoterapi, Dental Anomali, Mikrodonti

DENTAL ANOMALIES ASSOCIATED WITH CHEMOTHERAPY IN CHILDREN

Sena KIZILASLAN, Seçil ÇALISKAN

Department of Pediatric Dentistry, Faculty of Dentistry, University of Eskisehir Osmangazi

Introduction-Aim: The aim of this review is to provide up-to-date information about the relationship between chemotherapy treatment and dental anomalies.

Material-Method: The words "chemotherapy", "dental anomalies", "hypoplasia" were searched in PUBMED.RESEARCH GATE and GOOGLW SCOHOLAR search engines. The titles and summaries of literatures were evaluated, and appropriate literature was selected and analyzed.

Results: The World Health Organization (WHO) and the International Classification of Childhood Cancers (ICCC) state that the most common childhood neoplastic diseases are leukemia, Hodgkin lymphoma, non-Hodgkin lymphoma, central nervous system (CNS) tumors and sympathetic nerve tumors. Tumors seen in childhood are rare and affect 1 in 600 children in the first 15 years of life. Early diagnosis and effective treatment of an oncological disease gives patients a chance to survive for a long time. The main treatment methods used in pediatric oncology are surgery, irradiation and chemotherapy. Short-term side effects of chemotherapy include cytotoxicity, bone marrow suppression, increased susceptibility to infection, symptoms of xerostomia, more cariogenic bacteria in the oral cavity, and increased sensitivity to periodontal diseases and fungal infections. Long-term complications of chemotherapy reported in the literature include missing tooth buds, microdontia, dental crown hypoplasia, taurodontism, inadequate enamel mineralization, and erroneous formation of tooth root. Dental anomalies related to chemotherapy occur when the patient is treated with chemotherapy before the age of 6.The degree of damage to the teeth and bones depends on the age of the patient, the type and duration of chemotherapy.

Conclusion: Dentists have a great responsibility in the evaluation and resolution of dental problems that occur before, during and after chemotherapy in childhood cancers.

Keywords: Chemotherapy, Dental Anomaly, Microdontia

SS105

AMELOBLASTOMALARIN GÖRÜLME SIKLIĞI: 13 YILLIK RETROSPEKTİF BİR ÇALIŞMA

Şeyma BAYINDIR, Emrah SOYLU, Ahmet Emin DEMİRBAŞ, Suheyb BİLGE

Erciyes Üniversitesi Diş Hekimliği Fakültesi, Ağız Diş ve Çene Cerrahisi

Giriş-Amaç: Ameloblastoma, çenelerin iyi huylu epitelyal odontojenik tümörü olarak sınıflandırılan bir neoplazmdır. Nüks ve malignite ile sonuçlanan lokal invaziv davranışlar gösterebilir. Bu çalışmanın amacı, ameloblastomlu hastaların insidansını, klinik-patolojik özelliklerini, tedavisini ve nüksünü incelemektir.

Gereç-Yöntem: Bu retrospektif çalışmaya 2007-2019 yılları arasında ameloblastoma tanısı olan 20 hasta dahil edildi. Cinsiyet, tanı yaşı, radyolojik form, tümör yerleşimi, cerrahi tedavi tipi ve nüksler dahil olmak üzere her hastadan elde edilen veriler retrospektif olarak incelendi ve analiz edildi.

Bulgular: 3043 patoloji raporu incelendi. Ameloblastoma tanısı alan 20 hasta çalışmaya dahil edildi. 7 erkek (% 35) ve 13 kadın (% 65), erkek:kadın oranı 1:2.1 idi. Yaşları 14 ile 79 arasında değişmekteydi (ortalama 39.35 yıl). Görülme sıklığı üçüncü dekatta daha fazlaydı (n = 5). En sık yerleşim yeri mandibular ramus idi (n=9, %45). Multiloküler ve uniloküler ameloblastom tipleri sırasıyla 12 ve 8 olguda kaydedildi. Hastalar vakaların %30'unda enükleasyon ve vakaların %70'inde radikal segmental rezeksiyon ile tedavi edildi. Bu çalışmada nüks oranı %40'tır.

Tartışma-Sonuç: Bu çalışmada, ameloblastom görülme sıklığı %0.65 olarak bulunmuştur. Çenelerin ameloblastomu esas olarak mandibulada ve üçüncü dekatta ortaya çıkar. En yaygın görülen bölgeler mandibular posterior bölgelerdir. Rezeksiyon, ameloblastomalar için en yaygın kullanılan tedavidir. Ameloblastoma, lezyonun güvenli sınırlarla geniş cerrahi rezeksiyonu ile tedavi yapılmadığında nüks edebilir.

Anahtar Kelimeler: Ameloblastoma, odontojenik tümörler, benign neoplazm

HOW OFTEN ARE AMELOBLASTOMAS? A RETROSPECTIVE STUDY OF 13 YEARS

Seyma BAYINDIR, Emrah SOYLU, Ahmet Emin DEMIRBAS, Suheyb BILGE

Department of Oral and Maxillofacial Surgery, Erciyes University Faculty of Dentistry, Kayseri, Turkey

Objectives: Ameloblastoma is a neoplasm classified as a benign epithelial odontogenic tumor of the jaws. It may show locally invasive behavior resulting in recurrence and malignancy. The aim of the present study was to analyze the incidence, clinicopathologic characteristics, treatment and recurrence of patients with ameloblastoma.

Materials-Methods: This retrospective study included 20 patients who were diagnosed with ameloblastoma from 2007 to 2019 Data from each patient, including gender, age at diagnosis, radiologic form, tumor location, type of surgical treatment and recurrences were reviewed and analyzed retrospectively.

Results: 3043 pathology reports were examined. Twenty patients diagnosed with ameloblastoma were included. There were 7 men (35%) and 13 women (65%), a male: female ratio of 1:2.1. Age ranged from 14 to 79 years (average 39.35 years). The peak incidence was recorded in the third decade of the life (n=5). The most common site was the ramus of mandible (n=9, 45%). The multilocular and unilocular types of ameloblastoma were noted in 12 and 8 cases, respectively. Patients were treated by enucleation in 30% of cases and radical segmental resection with reconstruction in 70% of cases. The recurrence rate was 40% in this study.

Conclusions: In this study, the incidence of ameloblastoma was found to be 0.65%. Ameloblastoma of the jaws mainly occurs in mandible and third decade. The most common sites are mandibular posterior regions. Resection is the most commonly used treatment for ameloblastomas. Ameloblastoma may relapse when treatment is not performed with broad surgical resection of the lesion with wide safety margins.

Keywords: Ameloblastoma, odontogenic tumors, benign neoplasm

SS106

KKTC TOPLUMUNDA DİŞ HEKİMLİĞİ FAKÜLTESİNE BAŞVURAN HASTALARIN ORAL KANSER HAKKINDAKİ BİLGİ VE FARKINDALIĞI: ANKET ÇALIŞMASI

Müjgan FIRINCIOĞLULARI [1], Seçil AKSOY[2], Kaan ORHAN[2]

[1]Yakın Doğu Üniversitesi, Diş Hekimliği Fakültesi, Ağız, Diş ve Çene Radyolojisi ABD, KKTC, Ağız, Diş ve Çene Radyolojisi

[2]Ankara Üniversitesi, Diş Hekimliği Fakültesi, Ağız, Diş ve Çene Radyolojisi ABD, Ankara, Türkiye, Ağız, Diş ve Çene Radyolojisi

Giriş-Amaç: Oral kanser vakalarının birçoğu ileri evrelerde teşhis edilir. Ağız kanseri hakkında halk bilgisi, hastalığın önlenmesine ve erken saptanmasına yardımcı olabilir. Bu çalışmanın amacı çeşitli nedenlerle diş hekimliği fakültesine başvuran hastaların ağız kanseri belirtileri ve risk faktörleri hakkında farkındalık ve bilgi düzeylerini değerlendirmektir.

Gereç-Yöntem: Diş Hekimliği Fakültesine başvuran 286 hasta gönüllü olarak anketi tamamlamışlardır. Sosyo-demografik profil, ağız kanseri bilinci ve bilgisi üzerine sorular içeren bir anket hazırlanmış ve hastalardan bu anketteki soruları cevaplaması istenmiştir.

Bulgular: Ankete katılan hastaların %56.6'sı erkek, %87.4 Türk ve %91.2'si lise diploması ve üstü eğitime sahiptir. Hastaların %60.5'i şu anda sigara kullanmazken, %50.4'ü geçmişte sigara kullandığını belirtmiştir. Ankete katılanların %59'u alkol kullanmazken; en sık kullanım ise %27.8 ile haftada 1 olarak belirlenmiştir. Ağız kanseri belirtisi olarak iyileşmeyen ağız yaraları (%60.7) ve ağızda anormal kitle/şişlik (%60.4) en yüksek oranda tespit edilmiştir. Tütün kullanımını bırakmak ağız kanserini önlemek için en çok belirlenen seçenek olmuştur (%77), protez uyumluluğu ise %23.3 ile en az belirlenen seçenek olmuştur. Ankete katılan hastaların %87'si tütün kullanımını ağız kanseri için bir risk faktörü olarak görürken, bu oran alkol kullanımında %64'e düşmektedir.

Tartışma-Sonuç: Genel olarak, bu çalışma katılımcıların çoğunun (% 77) tütün kullanımını bırakmanın ağız kanseri riskini azaltabileceğini düşündüğünü göstermiştir. Bununla birlikte, sigara içilmesinin ağız kanseri açısından risk faktörü olduğunun bilinmesine rağmen, ankete katılan hastaların %40'ı tütün ürünü kullanmaktadır. Verilerimiz KKTC toplumunda hastaların genel olarak tütünle ilişkili oral kanser riskinin farkında olduğunu bulgulamıştır, ancak diğer risk faktörleri hakkında düşen oranlarda bilgiye sahiptirler.

Anahtar Kelimeler: Ağız kanseri, farkındalık, risk faktörleri

KNOWLEDGE AND AWARENESS ON ORAL CANCER AMONG PATIENTS ATTENDING THE DENTISTRY FACULTY IN TRNC: A SURVEY STUDY

Müjgan FIRINCIOGLULARI [1], Seçil AKSOY[2], Kaan ORHAN[2]

[1]Near East University, Faculty of Dentistry, Department of Dentomaxillofacial Radiology, Nicosia, Turkish Republic of Northern Cyprus

[2]Ankara University, Faculty of Dentistry, Department of Dentomaxillofacial Radiology, Ankara, Turkey

Objectives: Most cases of oral cancer are diagnosed in advanced stages. Public knowledge about oral cancer may help to prevent and detect the disease in early stage. The aim of this study was to evaluate the awareness and knowledge levels on oral cancer syptoms and risk factors among patients attending the dentistry faculty for various reasons.

Materials-Methods: A total of 286 adult dental patients participated voluntarily in a self-administered questionnaire. Self administered questionnaire consisting questions on socio-demographic profile, oral cancer awareness and knowledge was completed from all participants.

Results: Most participants were male (56.6%), Turkish (87.4%) with 91.2% having a high school diploma and above education. Current smokeless tobacco use was reported by 39.5%, while 50.4% reported former tobacco exposure. 59% of the participants were not using alcohol. The most frequent use is determined once a week with a 27.8 percentage. Most participants were knowledgeable about oral cancer symptoms and identified the oral ulceration (60.7%) and abnormal mass / swelling in the mouth (60.4%). Tobacco cessation was the most selected option protecting from the oral cancer (77%), and prosthesis compatibility was the least determined option with 23.3%. While 87% of the participants consider tobacco as a risk factor for oral cancer, this rate decrease to 64% in alcohol use.

Conclusion: Overall, this study showed that most of the participants (77%) aware that tobacco cessation reduce the risk of oral cancer. Although smoking is known to be a risk factor for oral cancer, 40% of the participants use tobacco products. Our data have found that patients in TRNC are generally aware of the risk of tobacco-related oral cancer, but they demonstrate lower knowledge about other risk factors.

Keywords: Oral cancer, awareness, risk factors

SS107

ORAL VE MAKSİLLOFASİYAL BÖLGEDEKİ MALİNG TÜMÖRLERİN GÖRÜLME SIKLIĞININ GERİYE DÖNÜK OLARAK DEĞERLENDİRİLMESİ

Emrah SOYLU, **Taha PERGEL**, Canay YILMAZ ASAN, Cihan TOPAN, Ahmet Emin DEMİRBAŞ

Erciyes Üniversitesi Diş Hekimliği Fakültesi, Ağız Diş ve Çene Cerrahisi

Amaç: Oral ve maksillofasiyal bölgede görülen malign tümörlerin insidansının ve hastaların demografik özelliklerinin geriye dönük olarak değerlendirilmesi ile birlikte bu bölgedeki malign tümör görülme sıklığı hakkında bilgi sahibi olmak amaçlanmıştır.

Method: 2005-2019 yılları arasında Erciyes Üniversitesi Diş Hekimliği Fakültesi Ağız Diş ve Çene Cerrahisi Anabilim Dalında biyopsisi yapılan ve sonuç raporu olan 3085 hasta geriye dönük olarak değerlendirildi.

Bulgular: 3085 patoloji raporunun 43'ünde (%1,39) malign sonuç tespit edildi. En yaygın olarak Skuamoz Hücreli Karsinom (n=6, %13,9), Lenfomalar (n=5, %11,6) ve Metastatik Tümörler (n=4, %9,3) görüldüğü tespit edildi. Malign tümörlerin 27 tanesi erkeklerde, 16 tanesi kadınlarda izlendi. En sık 5. dekatta malign tümör izlenirken ve en sık mandibula posterior bölgede görüldüğü tespit edildi.

Tartışma: Demografik verilerin literatür ile uyumlu olduğu görüldü. Lokalizsayon olarak ise literatürde daha yaygın olarak ağız tabanı ve dil gösterilirken bizim çalışmamızda ise mandibula yerleşimi daha sık görülmüştür.

Sonuçlar: Bu çalışmanın sonuçları literatür ile uyumlu bulunsa da, oral ve maksillofasiyal bölgede izlenen malign tümörlerin tanı ve tedavisinde tıp fakültesinin ilgili bölümlerinin de rol aldığı göz önüne alındığında bu bölgede malign lezyon görülme oranının daha yüksek olduğu düşünülmektedir.

Anahtar Kelimeler: Oral kanser, scc, maligniteler

RETROSPECTIVE EVALUATION OF THE INCIDENCE OF MALING TUMORS IN THE ORAL AND MAXILLOFACIAL REGION

Emrah SOYLU, **Taha PERGEL**, Canay YILMAZ ASAN, Cihan TOPAN, Ahmet Emin DEMİRBAS

Erciyes University Dentistry Faculty Oral and Maxillofacial Surgery Department

Objectives: It is aimed to obtain information about the frequency of malignant tumors in this region by retrospective evaluation of malignant tumor incidence in the oral and maxillofacial region and the demographic characteristics of the patients.

Materials-Methods: Between 2005 and 2019, 3085 patients who had biopsy at Erciyes University Faculty of Dentistry, Oral and Maxillofacial Surgery Department and who had a final report were evaluated retrospectively.

Results: Malignant results were found in 43 (1.39%) of 3085 pathology reports. It was found that squamous cell carcinoma (n = 6, 13.9%), lymphomas (n = 5, 11.6%) and metastatic tumors (n = 4, 9.3%) were the most common. 27 of malignant tumors were observed in men and 16 in women. It was found that malignant tumor was most frequently observed in the 5th decade, and it was most common in the mandibular posterior region.

Conclusions: Demographic data were found to be compatible with the literature. In contrast to the litreture that malignant tumor most commonly seen in mouth floor and tongue, posterior mandible was the most common tumor site in present study. Although the malign tumor ratio results of this study are compatible with the literature, considering the related departments of the medical faculty in the diagnosis and treatment of malignant tumors in the oral and maxillofacial region, it is considered that the rate of malignant lesions should higher in this region.

Keywords: Oral cancer, scc, malignancies

SS108

MANDİBULADA BİLATERAL KARSİNOMA İNFİLTRASYONU: OLGU SUNUMU VE LİTERATÜR DERLEMESİ

Hatice Ahsen DENİZ, Hakan EREN, Rana NALÇACI

Ankara Üniversitesi Diş Hekimliği Fakültesi, Ağız, Diş ve Çene Radyolojisi

Giriş-Amaç: Kemiklerin metastatik tümörleri sık görülen tümörlerdir. Kafa kemiklerine metastaz oldukça sık iken çene ve yüz kemiklerine metastaz daha az görülür. Bu olgu sunumunda mandibulada bilateral karsinoma metastazı vakası sunulmuştur.

Olgu Tanımlaması: 74 yaşında kadın hasta kliniğimize sağ alt çenesindeki ağrı nedeniyle başvurdu. Yapılan radyolojik ve klinik muayenede sağ mandibula angulusunda patolojik fraktür ve bilateral kötü sınırlı radyolusent lezyonlar saptanmıştır.

Bulgular: Kronik böbrek yetmezliği öyküsü bulunan hasta, Brown tümör ön tanısı ile Kulak Burun Boğaz bölümüne yönlendirilmiş; yapılan tetkikler sonucu Onkoloji bölümüne sevkedilmiştir. Yapılan PET CT ve kemik iliği biyopsisi sonucunda hastada karsinom infiltrasyonu saptanmıştır. Ancak primer lezyonun türü tespit edilememiştir.

Tartışma-Sonuç: Metastatik tümörler bazen malignitenin ilk bulgusu olabilir. Kemik metastazları iskelet ilişkili olaylar olarak tanımlanan; ağrı, patolojik fraktür, hiperkalsemi, hareket kısıtlılığına yol açan, onkolojide sık karşılaşılan patolojilerdendir. Diş hekimleri bu patolojiler ile karşılaştıklarında metastatik kanser olabileceğini de göz önünde bulundurmalılardır.

Anahtar Kelimeler: Metastaz, karsinom infiltrasyonu, tümör

BILATERAL CARCINOMA INFILTRATION IN THE MANDIBLE: CASE REPORT AND LITERATURE REVIEW PRESENTATION

Hatice Ahsen DENIZ[1], Hakan EREN[1], Rana NALCACI[1]

[1]Ankara University, Department of Oral and Maxillofacial Radiology

Objectives: Metastatic tumors of bones are common tumors. While metastases to the head bones are quite common, metastases to the jaw and facial bones are less common. In this case report, a case of bilateral carcinoma metastasis in the mandible is presented.

Case Description: A 74-year-old female patient was admitted to our clinic with pain in her right lower jaw. In the radiological and clinical examination, pathological fracture in the right angulus of mandible and also bilateral radiolucent lesions with irregular borders in mandible were detected.

Results: The patient with a medical history of chronic renal failure was reffered to the Department of Otorhinolaryngology with a pre-diagnosis of Brown tumor. As a result of the examinations made, she was reffered to the Department of Oncology. Carcinoma infiltration was detected in the patient as a result of PET CT and bone marrow biopsy. However, the type of primary lesion could not be determined.

Conclusions: Metastatic tumors can sometimes be the first sign of malignancy. Bone metastases are defined as skeletal related events; pain, pathological fracture, hypercalcemia, and movement restriction are common pathologies in oncology. Dentists should consider that when they encounter these pathologies, metastaic cancer can occur.

Keywords: Metastasis, carcinoma infiltration, tumor

SS109

MALİGNİTELİ HASTALARDA ANTİREZORPTİF İLAÇLARIN KULLANIMI VE YAN ETKİLERİ, SON GÜNCEL GELİŞMELER

Enes ÖZKAN, Ayşe Sümeyye AKAY

İstanbul Medeniyet Üniversitesi Diş Hekimliği Fakültesi, Ağız Diş ve Çene Cerrahisi

Giriş-Amaç: Kemik metastazı olan onkoloji hastalarında osteoklast inhibisyonu yapan ilaçların kullanımı gün geçtikçe artmaktadır. Bu ilaçlar etkili bir şekilde iskelet sistemi komplikasyonlarını önlemekle birlikte çeneler üzerinde geri dönüşümsüz sonuçlara (Medication-related ostenecrosis of the jaws) neden olabilmektedir. Bu çalışmanın amacı kemik metastazı yapan maligniteli hastalarda kullanılan veya son dönemlerde kullanılmaya başlanan ilaçların çene-yüz bölgesindeki etkilerini ve etki mekanizmalarını tartışmaktır.

Gereç-Yöntem: Pubmed-Medline veri tabanında MRONJ, Medication-related ostenecrosis of the jaws, jaw osteonecrosis, kelimeleri veya kelime grupları tarandı. 2004-2020 yılları arasında yapılan prospektif ve retrospektif klinik çalışmalar, case reportlar çalışmaya dahil edildi. Şu bilgilerin elde edildiği çalışmalar değerlendirme kapsamında yer aldı: hasta sayısı, osteonekrozun seviyesi, tedavinin yönetimi, klinik başarı ve takip süresi.

Bulgular: Öncelikle 370 makalenin başlığı bu konular ile ilişkilendirildi. Dahil edilme kriterleri çerçevesinde full texti elde edilen 45 makale çalışmaya dahil edildi. Antirezorptif olarak sıklıkla bifosfonat grubu ilaçların daha sonra ise denosumab grubu ilaçların sıklıkla tercih edildiği görüldü. Her iki ilaç grubunun da özellikle kanser hastalarında yüksek doz kullanılması nedeniyle daha sıklıkla osteonekroz komplikasyonu bildirildiği görüldü. İlaçların etki mekanizmalarının farklı olmasına rağmen aynı komplikasyona sebep olması farklı etkenlerin de bu durumda rol aldığını doğruladı.

Sonuç: Teknolojinin gelişmesi ile birlikte yeni ilaçların keşfi de gerçekleşmektedir. Son dönemlerde kanser hastalarında kullanılmaya başlanan ilaçların çene kemiklerinde osteonekroz meydana getirmesi bu ilaçlara yönelik yeni stratejilerin ortaya koyulmasını gerektirmektedir.

Anahtar Kelimeler: Medication-related ostenecrosis of the jaws, antirezorptif, antiangiogenic

SIDE EFFECTS OF CURRENT ANTINEOPLASTIC DRUGS IN MALIGNANCIES, CURRENT DEVELOPMENTS

Enes OZKAN, Ayşe Sümeyye AKAY

İstanbul Medeniyet University, Faculty of Dentistry, Oral and MAxillofacial Surgery

Objective: The use of drugs with osteoclast inhibition in oncology patients with bone metastasis is increasing day by day. These drugs effectively prevent skeletal system complications, but can cause irreversible consequences (Medication-related ostenecrosis of the jaws) on the jaws. The aim of this study is to discuss the effects and mechanism of action of drugs used in patients with malignancies who have bone metastases or which have started to be used recently.

Material-Method: MRONJ, Medication-related ostenecrosis of the jaws, jaw osteonecrosis, words or word groups were scanned in the Pubmed-Medline database. Prospective and retrospective clinical studies and case reports between 2004-2020 were included in the study. Studies in which the following information were obtained were included in the evaluation: number of patients, level of osteonecrosis, management of treatment, clinical success and follow-up time.

Results: First of all, the title of 370 articles was associated with these topics. Within the framework of the inclusion criteria, 45 articles with full texts were included in the study. It was observed that bisphosphonate group drugs and then denosumab group drugs were frequently preferred as antiresorptive. It was observed that complication of osteonecrosis was more frequently reported in both drug groups, especially due to the use of high doses in cancer patients. Although the mechanism of action of drugs is different, the same complication has confirmed that different factors also play a role in this situation.

Conclusion: With the development of technology, the discovery of new drugs takes place. The fact that drugs, which have been used in cancer patients in recent times, cause osteonecrosis in the jaw bones, requires new strategies for these drugs.

Keywords: Medication-releated osteonecrosis of the jaws, antirezoptive, antiangiogenic

SS111

DİŞ HEKİMLİĞİ FAKÜLTESİNE BAŞVURAN HASTALARIN KENDİ KENDİNİ AĞIZ MUAYENESİ YÖNTEMİYLE İLGİLİ MEMNUNİYETİ: PİLOT ÇALIŞMA

İlkay PEKER[1], **Umut PAMUKÇU**[1], Zühre AKARSLAN [1], Fatma Nur YILDIZ [1], Bülent ALTUNKAYNAK[2], Özlem ÜÇOK[1]

[1]Gazi Üniversitesi Diş Hekimliği Fakültesi, Ağız Diş ve Çene Radyolojisi A.D.

[2]Gazi Üniversitesi Fen Fakültesi, İstatistik A.D.

Giriş-Amaç: Kendi kendini ağız muayenesi (KKAM), ağız kanserlerinin erken tanısı için önerilen, invaziv olmayan ve kolay uygulanabilen bir yöntemdir. Bu çalışmanın amacı, diş hekimliği fakültesine başvuran hastaların KKAM yöntemiyle ilgili memnuniyetini değerlendirmektir.

Gereç-Yöntem: Çalışmaya 31-75 yaş arasındaki (yaş ortalaması 42.7) 66 birey dahil edildi. Çalışma için KKAM'nin önemi ve uygulaması ile ilgili bilgiler içeren formlar hazırlandı. Katılımcılardan evlerinde sakin bir ortamda formu okuyarak KKAM uygulaması yaptıktan sonra, yöntemden memnuniyetleri, kolay olup olmadığı, KKAM yapmaya devam edip etmeyecekleri ve yöntemin etkinliğine dair düşünceleri ile ilgili sorular soruldu. Katılımcılar, doldurdukları formları ağız, diş ve çene radyolojisi uzmanlarına teslim ettiler. Elde edilen veriler kaydedilerek deskriptif istatistik ile analiz edildi.

Bulgular: KKAM yapan bireylerin çoğu (%80) yöntemi kolaylıkla uyguladığını ve memnuniyet duyduklarını (%89) belirtti. Katılımcıların %89'u bundan sonra da KKAM yapmaya devam edeceğini ve yöntemin etkinliğine inandıklarını (%77.3) beyan ettiler.

Sonuç: Çalışmanın sonuçları katılımcıların büyük bir bölümünün KKAM yönteminden memnun olduğunu ve bundan sonraki yaşamlarında uygulamaya devam edeceğini gösterdi. Aynı zamanda katılımcılar çoğunlukla, KKAM yönteminin kolay uygulanabilir ve etkin bir yöntem olduğunu düşündüklerini belirttiler.

Anahtar Kelimeler: Ağız muayenesi, kendi kendini muayene, memnuniyet

SATISFACTION OF THE PATIENTS' WITH THE MOUTH SELF-EXAMINATION METHOD WHO REFERED A DENTAL FACULTY: A PILOT STUDY

Ilkay PEKER[1], **Umut PAMUKCU**[1], Zühre AKARSLAN [1], Fatma Nur YILDIZ [1], Bülent ALTUNKAYNAK[2], Ozlem UCOK[1]

[1]Gazi University Faculty of Dentistry, Department of Dentomaxillofacial Radiology

[2]Gazi University Faculty of Sciences, Department of Statistics

Introduction-Purpose: Mouth self-examination (MSE) is a non-invasive and an easy method recommended for the early diagnosis of oral cancers. The aim of this study is to evaluate the satisfaction of the patients' refering to the faculty of dentistry with the MSE method.

Material-Method: 66 individuals aged 31-75 years old (mean age 42.7) were included in the study. For the study, forms containing information about the importance and application of MSE were prepared. The patients were asked to read the form with MSE in a calm environment at home, and record their satisfaction with the method, whether it was easy, whether they would continue to do MSE and their thoughts on the effectiveness of the method. The participants delivered the filled forms to the maxillofacial radiologists. The obtained data were recorded and analyzed with descriptive statistics.

Results: Most of the individuals who performed MSE (80%) stated that they applied the method easily and were satisfied (89%). 89% of the participants declared that they will continue to perform MSE and believe in the effectiveness of the method (77.3%).

Conclusion: The results of the study showed that most of the participants were satisfied with the MSE method and will continue to practice it in their future lives. At the same time, the participants mostly stated that they thought the MSE method was an effective and an easy method to apply.

Keywords: Oral examination, self-examination, satisfaction

SS112

BRONJ ÖN TANILI LEZYONLARIN CBCT BULGULARININ DEĞERLENDİRİLMESİ

İsmail GÜMÜŞSOY[1], Şuayip Burak DUMAN[2]

[1]Sakarya Üniversitesi, Ağız, Diş Ve Çene Radyolojisi

[2]İnönü Üniversitesi, Ağız, Diş Ve Çene Radyolojisi

Giriş: Bifosfonatlar genellikle Paget hastalığı, metastatik kemik hastalıkları ve post-menapozal osteoporoz hastalıklarının tedavisinde kullanılır. Bifosfonatla ilişkili osteonekroz (BRONJ) ağızda kronik nekrotik ekspoze kemik gibi ciddi semptomlara neden olabilir.

Metod: Bronj ön tanılı, Konik Işınlı Bilgisayarlı Tomografi(CBCT) çekimi yapılmış hastalardan, lezyonların hangi çeneyi etkilediği, çevre anatomik yapılarla ilişkisi ve lezyonların genişliği analiz edildi.

Bulgular: Bronj ön tanılı 16 hastanın CBCT taraması sonucunda, 11(%68) kadın, 5(%32) erkek hasta olduğu, mandibulayı etkileyen 9(%56), maxillayı etkileyen 7(%44) lezyon varlığı incelendi. Mandibuladaki lezyonların 6 sı mandibular kanal yada mental forameni etkilerlen, maxilladaki lezyonların 3 tanesinin sinüs yada burun tabanında perforasyona neden olduğu izlendi.

Sonuç: Bifosfonat kullanımından önce hastaların detaylı ağız muayenesi yaptırılmalı. Bronj lezyonlarının detaylı analizi için CBCT yararlı bir araçtır.

Anahtar Kelimeler: BRONJ, CBCT, Bifosfonat

EVALUATION OF CBCT FINDINGS OF PRE-DIAGNOSED BRONJ LESIONS

Ismail GUMUSSOY[1], Şuayip Burak DUMAN[2]

[1]Sakarya Unıversity Department of Dentomaxillofacial Radiology

[2]İnönü University Department of Dentomaxillofacial Radiology

Introduction: Bisphosphonates are commonly used for the, Paget's disease, metastatic bone disease and treatment of postmenopausal osteoporosis. Bisphosphonate-related osteonecrosis of jaw (BRONJ) may result in serious oral complicatio, such as chronic exposure of necrotic bone.

Methods: This was a retrospective evaluation of BRONJ in cancer patients. Data analyzed included age, sex, reason, which jaw was affected and relationship adjacent anatomical structures.

Results: As a result of CBCT evaluation of 16 patients with pre-diagnosed bronj, 11 (68%) female and 5 (32%) male patients, 9 (56%) affecting the mandible and 7 (44%) lesions affecting the maxilla. 6 of the lesions in the mandible affects the mandibular canal or mental foramen, 3 of the lesions in the maxilla caused perforation in the maxillar sinus or nasal floor.

Conclusion: Before induction of a bisphosphonate, patients should have a exhaustive dental examination. CBCT is a useful tool for detailed analysis of Bronj.

Keywords: BRONJ, CBCT, Bisphosphonate

SS113

İNTRAORAL MULTİSENTRİK YERLEŞİMLİ SKUAMÖZ HÜCRELİ KARSİNOMA VAKASI

Ömer ERDUR[1], **Muhammed Mustafa ÖZTÜRK**[2], Mevlüt BEDER[2], Ahmet AKTI[2], Muhammet Akif MAYTALMAN[2]

[1]Selçuk Üniversitesi Tıp Fakültesi, Kulak, Burun, Boğaz Hastalıkları ve Baş Boyun Cerrahisi ABD

[2]Selçuk Üniversitesi Diş Hekimliği Fakültesi, Ağız, Diş ve Çene Cerrahisi ABD

Giriş-Amaç: Malign neoplazmlarda oral kanser, mortalite ve morbiditenin önemli nedenlerinden biridir. Skuamöz hücreli karsinom yetişkinlerde en sık görülen oral kanser türüdür ve sigara ve alkol tüketimi gibi risk faktörleriyle ilişkilidir.

Olgu Tanımlanması: Skuamöz epitel, deri, dudaklar ve oral kavite müköz membranının primer yüzey yapısıdır. Baş ve boyun bölgesinin malign tümörlerinin % 86-95'i bu yapıdan kaynağını alır. Oral skuamöz hücreli karsinom ise oral kavitede görülen malign tümörlerin % 90'ından fazlasını oluşturmaktadır. Sıklıkla 40 yaş üzeri erkeklerde görülür. Klinik olarak ilk bulgu ağrısız ülserlerdir. En sık tutulum bölgeleri dil, ağız tabanı, alveolar ark ve sert damaktır.

Bulgular: 77 yaşında kadın hasta dişetinde ve dilde oluşan ülseratif yaralar şikayetiyle kliniğimize başvurdu. Hastanın teşhisinin konulabilmesi amacıyla radyolojik tetkiklerle birlikte insizyonel biyopsi yapıldı. Patolojik incelemelerden sonra biyopsi sonucu skuamöz hücreli karsinom olarak geldi. Ardından multidisipliner olarak planlama yapıldı ve hasta hospitalize edildi. Genel anestezi altında hastanın ilgili tarafına hemiglossektomi, marjinal mandibulektomi ve ilgili tarafa olmak üzere tek taraflı boyun diseksiyonu yapıldı. Hastanın üst bacak anterior bölgesinden dermatom yardımıyla 5*15 cm boyutlarında deri grefti alındı. Alınan deri grefti dilin eksize edilen bölgesini ve aynı tarafta eksize edilen dişeti bölgesini kapatacak şekilde süture edildi.

Tartışma-Sonuç: Oral skuamöz hücreli karsinomlarda diğer kanserlerde olduğu gibi erken tanı, kür elde edilmesinde çok önemli bir faktördür. Tedavi ve yaşam süreleri tümörün boyutu ile yakın ilişkilidir. Erken evre oral skuamöz hücreli karsinom hastalarının çoğu ilk olarak diş hekimleri tarafından görülmektedir. Bu yüzden diş hekimlerinin özellikle orta yaş ve üzeri hastalarda tüm ağız muayenesi yaparken ülsere/eroziv lezyonlara daha fazla dikkat göstermeleri hastalar için yaşamsal önem taşımaktadır. Bu vakayı sunmak istememizin sebebi ise çok sık karşılaşılmamasına rağmen ağız içinde iki bölgede birden primer olarak skuamöz hücreli karsinom görülmesidir.

Anahtar Kelimeler: Oral skuamöz hücreli karsinom, dil, dişeti, ağız kanserleri

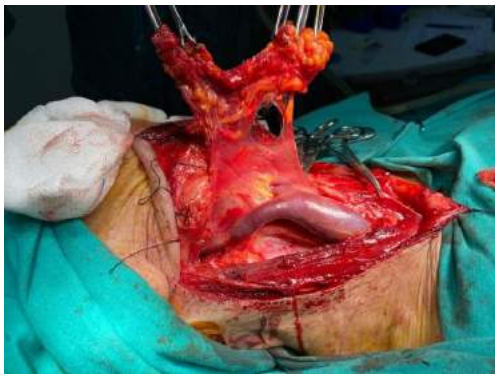

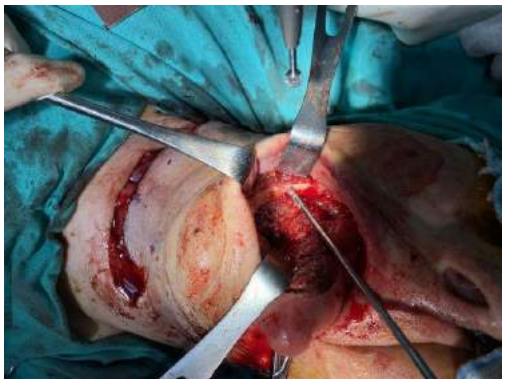

CASE OF SQUAMOUS CELL CARCINOMA WITH INTRAORAL MULTICENTRIC LOCATION

Ömer ERDUR[1], **Muhammed Mustafa ÖZTÜRK**[2], Mevlüt BEDER[2], Ahmet AKTI[2], Muhammet Akif MAYTALMAN[2]

[1]Selçuk University Faculty Of Medicine, Department Of Otorhinolaryngology Konya

[2]Selcuk University Faculty of Dentistry, Oral, Maxillofacial Surgery

Objectives: In malign neoplasms, oral cancer is one of the important causes of mortality and morbidity. Squamous cell carcinoma is the most common form of oral cancers in adults and is related to risk factors such as smoking and alcohol consumption.

Case Description: Squamous epithelium is the primary surface structure of the skin, lips and oral cavity mucous membrane. 86-95% of malignant tumors of the head and neck region originate from this structure. Oral squamous cell carcinoma accounts for more than 90% of malignant tumors in the oral cavity. It is frequently seen in men over 40 years old. The first clinical finding is painless ulcers. The most common areas of involvement are tongue, floor of the mouth, alveolar arch and hard palate.

Results: A 77-year-old female patient was admitted to our clinic with ulcerative wounds in the gum and tongue. In order to diagnose the patient, an incisional biopsy was performed with radiological examinations. After pathological examinations, biopsy came as a squamous cell carcinoma. Then, a multidisciplinary planning was made and the patient was hospitalized. Under general anesthesia, hemiglosectomy, marginal mandibulectomy and unilateral neck dissection were performed on the relevant side of the patient. A skin graft of 5 * 15 cm was taken from the upper leg anterior region of the patient with the help of a dermatome. The skin graft was removed to cover the excised area of the tongue and the gum area excised on the same side.

Conclusions: In oral squamous cell carcinomas, like other cancers, early diagnosis is a very important factor in obtaining a cure. Treatment and life times are closely related to the size of the tumor. Most early stage squamous cell carcinoma patients are first seen by dentists. Therefore, it is vital for dentists to pay more attention to ulcerative / erosive lesions, especially when performing oral examinations in middle-aged and older patients. The reason we want to present this case is that squamous cell carcinoma is seen primarily in both areas of the mouth, although it is not frequently encountered.

Keywords: Oral squamous cell carcinoma, tongue, gum, oral cancers

SS114

DİŞ HEKİMLİĞİ FAKÜLTESİ ÖĞRENCİLERİ VE HASTALARINDA AĞIZ KANSERİ FARKINDALIĞININ ARAŞTIRILMASI

Betül SUBAŞI AKSAKAL, Fatma ÇAĞLAYAN

Atatürk Üniversitesi Diş Hekimliği Fakültesi, Ağız, Diş ve Çene Radyolojisi

Giriş Amaç: Bu çalışmanın amacı diş hekimliği fakültesine başvuran hastalar ve diş hekimliği fakültesi öğrencilerinde ağız kanseri farkındalığını değerlendirmektir.

Gereç Yöntem: Çalışma kapsamında 2019 Aralık ayı içinde Diş Hekimliği Fakültesi'ne başvuran hastalar ve fakülte öğrencilerine konu ile ilgili olarak hazırlanan anket yüz yüze olarak uygulandı Çalışmaya, 200 hasta,220 preklinik öğrencisi ve 150 klinik öğrencisi olmak üzere toplam 570 kişi dahil edildi. Veriler SPSS V. 20.0 programında değerlendirildi. Gruplar arasındaki farklılıklar ki kare testi ile belirlendi. $p<0.05$ anlamlı olarak kabul edildi.

Bulgular: Toplamda 570 kişi üzerinde uygulanan anket çalışmasında 275 kişi ağız kanseri varlığından habersizken, 295 kişi ağız kanseri hakkında fikir sahibiydi. Hastaların 48'inin(%24), preklinik öğrencilerinin 103'ünün (%47), klinik öğrencilerinin ise 144'ünün (%96) ağız kanserleri hakkında farkındalığı vardı ($p<0,001$) En çok duyulan kanser türleri sırasıyla meme kanseri, akciğer kanseri ve lösemiydi. Ağız kanseri yalnızca 9 kişide en çok bilinen ilk 3 kanser türü arasında yer almaktaydı.

Tartışma-Sonuç: Ağız kanserlerinin erken tanısı açısından risk faktörleri ve semptomları ile ilgili olarak farkındalığı artırmak için sağlık kuruluşları ve medya toplumda daha etkin çalışmalarda bulunmalıdır. Diş hekimliği öğrencileri de ağız kanserlerinin farkındalığı açısından daha etkili bir şekilde eğitilmelidir. Ağız muayenesinin dişler ve tüm oral mukoza dahil bütüncül olarak ele alınması konusunda pratik kazandırılmalıdır.

Anahtar Kelimeler: Ağız kanseri diş hekimliği farkındalık

ORAL CANCER AWARENESS IN STUDENTS AND PATIENTS OF FACULTY OF DENTISTRY

Betül SUBASI AKSAKAL, Fatma CAGLAYAN

Ataturk Unıversity, Faculty of Dentistry, Department of Oral and Maxıllofacial Radiology, Erzurum

Objectives: The aim of this study was to evaluate the awareness of oral cancer among patients who applied to faculty of dentistry and students of the faculty of dentistry.

Materials-Methods: A total of 570 people, including 200 patients, 220 preclinical students and 150 clinical students, were included in the study. The survey was prepared for patients and students who applied [N1] to Atatürk University Faculty of Dentistry in December 2019. The data was evaluated in the SPSS® software (SPSS v. 20.0 for Windows; SPSS Inc., Chicago, IL). Differences between the groups were determined using Chi square test. $p < 0.05$ was considered significant.

Results: In the survey with 570 people, 275 people were unaware of the presence of oral cancer, while 295 people had an opinion about oral cancer. Forty-eight of the patients (24%), 103 of the preclinical students (47%) and 144 of the clinical students (96%) had an awareness of oral cancers ($p<0.001$). The most common types of cancer known by the subjects were breast cancer followed by lung cancer and leukemia. Only nine subjects listed oral cancers in the top three of the cancer types.

Conclusions: Health organizations and the media should work more effectively in order to raise the awareness of risk factors and symptoms for early diagnosis of oral cancers. Dentistry students should be trained more effectively in terms of awareness of oral cancers. Practice should be gained regarding the holistic oral examination including the teeth and the entire oral mucosa.

Keywords: Oral cancer dentistry awareness

SS115

RADYOTERAPİYE BAĞLI ORAL KOMPLİKASYONLAR

Mukadder ORHAN GÜR

Uzm. Dt. Mukadder Orhan Gür Diş Kliniği, Ağız, Diş ve Çene Radyolojisi

Giriş-Amaç: Radyoterapi baş boyun bölgesi kanserlerinin tedavisinde tek başına ya da cerrahi ve kemoterapiye ek olarak sıklıkla kullanılan bir yöntemdir. Radyoterapiye bağlı etkiler radyoterapi sırasında ve sonrasında olabilecek komplikasyonlar olarak iki başlıkta değerlendirilir. Oral mukozanın hücresel yenilenme hızının yüksek olmasından dolayı radyasyona hassasiyeti fazladır.

Materyal-Metod: Pubmed ve Google Scholar arama motorlarında konuyla ilgili literatür taraması yapıldı, uygun literatürler belirlenerek, güncel gelişmeler derlendi.

Bulgular: Radyoterapi sonucu en sık görülen komplikasyonlar: oral mukozada mukozit, cilt değişiklikleri, ağız kuruluğu, tat değişiklikleri, ağrı, disfaji, iştahsızlık, bulantı, kusma ve anksiyete, depresyon, korku, stres, yalnızlık, kontrol kaybı gibi emosyonel değişikliklerdir. Radyasyona bağlı mikrovasküler zararlar kemikte hipoksi ve bunun sonucunda da nekroz veya kırığa neden olabilmektedir. Bununla birlikte nadir de olsa radyoterapiye bağlı sarkoma da rapor edilmiştir. Radyoterapi öncesi, esnasında ve sonrasında hastaların değerlendirilmesi ve önlemlerin alınması komplikasyonlar açısından önemlidir.

Tartışma-Sonuç: Bu derlemenin amacı baş boyun bölgesi kanserlerinin tedavisinde faydalanılan radyoterapi sırasında ve sonrasında oluşabilecek komplikasyonlara dikkat çekmekdir.

Anahtar Kelimeler: Radyoterapi, Oral Kanserler, Komplikasyon

RADIOTHERAPY INDUCED ORAL COMPLICATIONS

Mukadder ORHAN GUR

Uzm. Dt. Mukadder Orhan Gür Dental Clinic Department of Oral and Maxıllofacial Radiology

Objectives: Radiotherapy is a commonly method used alone or in addition to surgery and chemotherapy in the treatment of head and neck cancers. Radiotherapy-related effects are evaluated under two headings as possible complications during and after radiotherapy. Due to the high turnover rate of the oral mucosa, its sensitivity to radiation is high.

Matherials and Methods: A literature searching was made on Pubmed and Google Scholar. Appropriate literatures were determined and current developments were reviewed.

Results: The most common complications as a result of radiotherapy: mucositis in the oral mucosa, skin changes, dry mouth, taste changes, pain, dysphagia, anorexia, nausea, vomiting and emosional affects like anxiety, depression, fear, stress, loneliness, loss of control. Radiation-induced microvascular damage can cause hypoxia in the bone and consequently necrosis or fracture. However, it has also been reported that rarely possible radiotherapy-induced sarcoma. It is important to evaluate patients and take precautions before, during and after radiotherapy.

Conclusions: The aim of this review is to draw attention to complications that may occur during and after radiotherapy used in the treatment of head and neck cancers.

Keywords: Radiotheraphy, Oral Cancers, Complication

SS116

DUDAK VE DUDAK DERİSİ KANSERLERİNİN KLİNİKOPATOLOJİK ÖZELLİKLERİ

Asuman KİLİTÇİ[1], Ömer Faruk ELMAS[2]

[1]Kırşehir Ahi Evran Üniversitesi Tıp Fakültesi, Patoloji Anabilim Dalı, Kırşehir-Türkiye

[2]Kırşehir Ahi Evran Üniversitesi Tıp Fakültesi, Dermatoloji Anabilim Dalı, Kırşehir-Türkiye

Giriş-amaç: Dudak kanseri oral kavite ve deri arasındaki bileşkeden ortaya çıkan bir oral kanser formudur. Baş ve boyun bölgesindeki diğer malignitelere göre daha kürabldır. Kırşehir yöresindeki dudak kanserlerinin klinik özelliklerini ve histopatolojik subtiplerini araştırmayı amaçladık.

Gereç-yöntem: Bu retrospektif deskriptif çalışmada (2015-2019 arasında), 25 hastaya ait toplam 28 dudak ve dudak derisine ait biyopsi raporu çalışıldı. Hastaların klinik bilgileri (yaş, cinsiyet, tümör boyutu, yerleşimi, uzanımı, rekürrens) ve histopatoloji raporları analiz edildi.

Bulgular: İki hastada tümör sınırları malignite açısından pozitifti ve re-eksizyon materyali vardı. Bir hastada iki yıl sonra aynı alanda nüks izlendi. On sekiz erkek ve 7 kadın mevcuttu (E/K:2.57). Tanı anındaki yaş ortalaması erkeklerde kadınlardan 10 yıl daha az olup 65,1'di. Hastaların 11'inde tümör üst dudak, 14'ü nde alt dudaktaydı. Çalışılan 28 biyopsi içerisinde 15 olgu (53.6%) invaziv skuamöz hücreli karsinom (SHK), 10'u (35.7%) bazal hücreli karsinom (BHK), 2'si (7.1%) in situ skuamöz hücreli karsinom, 1'i (3.6%) bazoskuamöz karsinomdu. İyi ve orta diferansiye SHK, bu tipte tümörlerin %80'ini oluşturuyordu. Nodüler BHK ve SHK (NOS) en sık subtiplerdi. Tümör çapı SHK'ların çoğunda 2 cm'nin altındaydı (n=12) ve sadece 3 olguda tümör çapı 2 cm'den büyük saptandı.

Tartışma-Sonuç: Dudak kanserlerinin dikkat çekici klinik bulguları nedeniyle erken teşhis edilmesi kolay olsa da, dudak SHK'lu olguların çoğunun invaziv olduğunu bulduk. Bu bağlamda, periyodik cilt ve mukoza muayenesinin, özellikle risk faktörleri olan hastalarda, dudak kanserini erken tespit etmek için değerli olacağını düşündük.

Anahtar Kelimeler: Dudak, dudak derisi, kanser, histopatoloji

CLINICOPATHOLOGICAL CHARACTERISTICS OF LIP AND LIP SKIN CANCERS

Asuman KILITCI[1], Omer Faruk ELMAS[2]

[1]Kırşehir Ahi Evran University Faculty of Medicine, Department of Pathology, Kırşehir, Turkey

[2]Kırşehir Ahi Evran University Faculty of Medicine, Department of Dermatology, Kırşehir, Turkey

Objectives: Lip cancer is a form of oral cancer arising at the junction between the oral cavity and the skin. It is generally curable compared with malignancies at other head and neck sites. We aimed to investigate the clinical features and histopathological subtypes of the lip cancer in Kırşehir region.

Materials-methods: In this retrospective descriptive study (between 2015-2019), a total of 28 lip and lip skin biopsy reports from 25 patients were studied. Clinical data of the patients (age, sex, tumor size, location, extent, recurrence) and their histopathology reports were analyzed.

Results: In two patients tumor margins were positive for malignancy and had re-excision material. One patient had recurrence in same area after two years. There were 18 males and 7 females (M/F:2.57). The mean age at diagnosis in males was 65.1 years, 10 years less than in females. Eleven had a tumor on the upper lip and 14 patients on the lower lip. Among the 28 biopsies studied, 15 (53.6%) cases were invasive squamous cell carcinoma (SCC), 10 (35.7%) were of basal cell carcinoma (BCC), 2 (7.1%) were of in situ SCC, 1 (3.6%) was of basosquamous carcinoma. The well- and moderately differentiated SCC types comprised 80% of the tumors. Nodular BCCs as well as SCCs (NOS) are the most common subtypes. Tumor diameter of SCCs was in most cases smaller than 2 cm (n=12) and only in 3 cases was a tumor diameter of ≥2cm detected.

Conclusion: Although the lip cancers are easy to diagnose early due to their remarkable clinical manifestations, we found that most of the cases with lip SCC turned out to be invasive. In this context, we thought that periodic skin and mucosa examination would be of value to detect lip cancer early, particularly for the patients with risk factors.

Keywords: Lip, lip skin, cancer, histopathology

SS117

PREMALİGN LEZYONLARIN TEŞHİSİNDE BOYAMA: DERLEME

Uğur Emre KARATURGUT

Bornova ADSM, Ağız, Diş ve Çene Radyolojisi

Giriş-Amaç: Kanser, hücrelerin kontrolsüz bir şekilde bölünerek sayısının artması ile ortaya çıkan, genetik yapı ve çevresel şartların etkisiyle meydana gelen kompleks bir hastalıktır. Tanımlanabilen çok sayıda kanser türü vardır ve belli tiptekiler için mümkün olduğunca standart tanı yöntemleri ve tedavi geliştirilmesine rağmen kanser aynı zamanda kişisel bir hastalık olarak değerlendirilebilir. Bir üst başlık olarak MalignNeoplazmlar arasında yer alabilecek ağız kanserleri de önemli derecede morbidite ve mortalite sebebidir. Oral kavite ve boyunda görülen malign tümörler, bütün malign tümörlerin yaklaşık %4'ünü oluşturur. Oral kavitedekimalign lezyonların erken dönemde belirlenebilmesi tedavi seçeneklerini arttırabilecek, premalign lezyonların belirlenmesi de hastalığın ilerlemesini ya da kansere dönüşümünü engelleyebilecektir. Bu çalışmanın amacı, oral premalign lezyonların teşhisinde kullanılabilecek Toluidin Mavisi ile boyama yönteminin avantaj ve dezavantajları hakkında literatür eşliğinde bilgi vermektir.

Gereç-Yöntem: Çalışma için, Google Akademik ve PubMed arama motorlarında; "oral premalign lesions, toluidine blue" anahtar kelimeleri ile arama yapılmıştır.

Bulgular: Premalign ve malign lezyonların teşhisini kolaylaştırmak, benign lezyonlardan ayrımını sağlamak ve genel anlamda oral mukoza muayenesini geliştirmek amacıyla nispeten yeni bazı teknikler kullanılmaktadır. İnspeksiyon, palpasyon gibi rutin muayene teknikleri premalign ve malign lezyonların varlığının belirlenebilmesi ve normal dokudan ayırtedilmesi, lezyon sınırlarının belirlenebilmesinde genellikle yeterli olmaz.

Tartışma-Sonuç: Teknolojik imkanlara bağlı olarak her geçen gün tanı ve tedavi yöntemleri geliştirilip arttırılmaktadır. Kanser tanı ve tedavisi hakkında bilgi edinmek için çalışan araştırmacıların karşısına farklı yaklaşımlar, bilimsel makaleler ve hurafeler çıkmaktadır. Gerekli bilgiye ulaşmak için uzun ve detaylı araştırmalar yapmak gerekebilir.

Anahtar Kelimeler: Ağız Kanseleri, Boyama, Toluidine Mavisi

THE STAINING IN THE DIAGNOSIS OF PREMALIGNANT LESIONS: REVIEW

Uğur Emre KARATURGUT

Department of Oral and Maxillofacial Radiology Bornova ADSM Bornova, İzmir, Turkey

Objectives: Cancer is a complex disease that occurs when the number of cells divides uncontrollably and increases with the effect of genetic structure and environmental conditions. There are many types of cancer that can be identified, and although standard diagnostic methods and treatment have been developed as much as possible for certain types of cancer, cancer can also be considered a personal disease. Oral cancers, which may be among the Malignant Neoplasms as a top topic, are also a significant cause of morbidity and mortality. Malignant tumors in the oral cavity and neck make up about 4% of all malignant tumors. Detection of malignant lesions in the oral cavity in the early period may increase the treatment options, and the detection of premalignant lesions may prevent the progression of the disease or its transformation into cancer. The aim of this study is to give information about the advantages and disadvantages of Toluidine Blue, which can be used in the diagnosis of oral premalignant lesions, with the literature.

Materials-Methods: ForStudy, Google Scholar and PubMed search engines were used and "oral premalign lesions, toluidine blue keywords were searched.

Results: Some relatively new techniques are used to facilitate the diagnosis of premalignant and malignant lesions, to distinguish them from benign lesions and to improve oral mucosal examination in the sense. Routine examination techniques such as inspection and palpation are generally not sufficient to determine the presence of premalignant and malignant lesions and to distinguish them from normal tissue.

Conclusion: Depending on the technological facilities, diagnosis and treatment methods are being developed and increased every day. Different approaches, scientific articles and superstitions appear in front of the researchers working to learn about cancer diagnosis and treatment. It may be necessary to conduct long and detailed researches to reach the necessary information.

Keywords: Oral Cancers, Staining, Toluidine Blue

SS119

MAKSİLLADA GÖRÜLEN AGRESİF FİBROMATOZİS, VAKA SUNUMU VE LİTERATÜR İNCELEMESİ

Murat Kaan ERDEM[1], Cengiz EVLİ[2], Eray KOLSUZ[2], Erdal ERDEM[1]

[1]Ankara Üniversitesi Diş Hekimliği Fakültesi, Ağız, Diş ve Çene Cerrahisi

[2]Ankara Üniversitesi Diş Hekimliği Fakültesi, Ağız, Diş ve Çene Radyolojisi

Giriş-Amaç: ''Desmoid'' terimi çizgili kasta ve bazen periosteumda progresif proliferasyon ile meydana gelen tümörün sert, fibröz veya fibroid görünümü anlamına gelir. Desmoid tümörler (agresif fibromatoz) lokal agresif büyüme gösteren malign olmayan neoplazmlardır ve klinik olarak metastatik potansiyel göstermemektedirler. Baş ve boyun bölgesinde desmoid tümörler çok nadir görülmekte olup, ameliyat sonrası %20 ile %77 arasında değişen yüksek nüks eğilimi gösterdikleri tanımlanmıştır. Baş ve boyundaki desmoid tümörlerin klinik özellikleri ve sonuçları hakkında çok az vaka bildirilmiştir.

Bu olgu sunumunun amacı günümüze kadar oral bölgede görülen desmoid tümörlerin literatür taraması ve olgu sunumuyla teşhis ve tedavi yöntemlerinin incelenmesidir.

Olgu Tanımlaması: 17 yaşında erkek hasta kliniğimize üst çene sol arka bölgedeki dişetinde 2 aydır iyileşmeyen şişlik hikayesiyle başvurmuştur. Alınan anamnezde hastanın herhangi bir sistemik rahatsızlığı olmadığı öğrenilmiştir. Yapılan klinik muayenede maksilla sol premolar molar bölgede (24-27 nolu dişlerin vestibülünde) mukozadan kabarık, sert, koyu renkli, üzerinde yer yer ülserasyon gözlenen ağrısız lezyonun varlığı tespit edilmiştir.

Bulgular: 5 mm'lik güvenlik sınırlarıyla (fonksiyon koruyucu cerrahi yöntemiyle) yapılan total eksizyon sonrasında lezyon patoloji laboratuvarına gönderilip gelen rapor doğrultusunda Desmoid Tümör (Agresif Fibromatozis) teşhisi konulmuştur. Ameliyata ek radyasyon tedavisi uygulanmıştır. Ameliyat sonrası uzun dönem takipte nüks bulgusu yoktur ve ilgili bölge tamamen iyileşmiştir.

Tartışma-Sonuç: Baş ve boyundaki desmoid tümörlerin klinik özellikleri ve tedavi sonuçları hakkında çok az vaka bildirilmiştir. Desmoid tümörlerin tedavisinde birçok cerrahi teknik tanımlanmış olup, ortak bir tedavi stratejisine varılamamıştır. Bu tümörlerin tedavilerinde çoğu zaman cerrahi ve onkoterapi kombinasyonları ile başarılı sonuçlar elde edilse de tedavilerinde kesin sonuçlar çıkarmak için daha çok vaka derlemelerinin yapılması gerekmektedir.

Anahtar Kelimeler: Agresif Fibromatozis, Desmoid Tümör, Maksilla, Radyoterap

i

AGRESSIVE FIBROMATOSIS INVOLVING THE MAXILLA, CASE REPORT AND REVIEW OF THE LITERATURE

Murat Kaan ERDEM[1], Cengiz EVLİ[2], Eray KOLSUZ[2], Erdal ERDEM[1]

[1]Ankara University, Faculty of Dentistry, Department of Oral and Maxillofacial Surgery, Ankara

[2]Ankara University, Faculty of Dentistry, Department of Dentomaxillofacial Radiology, Ankara

Introduction: Historically the term “desmoid” refers to the hard, fibrous or fibroid appearance of the tumor produced by progressive proliferation in striated muscle and sometimes in periosteum. Desmoid tumors (aggressive fibromatosis) are nonmalignant neoplasm with locally aggressive growth, but clinically don’t display any metastatic potential. In head and neck region desmoids are very rare and described to have a high tendency for recurrance following surgery ranging between 20% and 77. A little is reported about clinical features and outcome of desmoid tumors of the head and neck.

The aim of this case report is to review the literature on desmoid tumors in the oral region and to evaluate the diagnosis and treatment methods.

Case Description: A 17-year-old male patient was admitted to our clinic with a history of swelling in the gingiva of the upper jaw and left posterior region that had not improved for 2 months. In the anamnesis, it was learned that the patient did not have any systemic disorder. Clinical examination revealed a dark, swollen, hard, regionally ulcerated and painless lesion in the maxillary left premolar and molar (in the vestibule of teeth 24-27) region of the mucosa.

Results: After total excision with 5 mm safety margins (function-protective surgery), the lesion was sent to the pathology laboratory and diagnosed as Desmoid Tumor (Aggressive Fibromatosis). Additional radiation therapy was applied to the operation. There was no evidence of recurrence in the postoperative long-term follow-up, and the site was completely healed.

Discussion-Conclusion: Few cases have been reported about clinical features and treatment outcomes of desmoid tumors of the head and neck. Many surgical techniques have been described in the treatment of desmoid tumors and no common treatment strategy has been uniformly agreed upon. Although surgical and oncotherapy combinations are often successful in the treatment of these tumors, more case reviews are needed to obtain definitive results in their treatment.

Keywords: Desmoid Tumor, Aggressive Fibromatosis, Maxilla, Radiotherapy

SS120

DİŞHEKİMLERİNİN PEDİATRİK ONKOLOJİ HASTALARINDAKİ DENTAL TEDAVİLERE YAKLAŞIMLARI

Burcu GÜÇYETMEZ TOPAL

Afyonkarahisar Sağlık Bilimleri Üniversitesi Diş Hekimliği Fakültesi, Pedodonti

Giriş-Amaç: Günümüzde onkoloji tedavisi gören hastaların büyük bir çoğunluğunu pediatrik yaş grubundaki hastalar oluşturmaktadır. Onkoloji tedavisi sırasında görülebilecek olası komplikasyonların önlenmesi, tedavisi ve oral sağlığın idamesinde dişhekimlerinin rolü büyüktür. Bu çalışmada, dişhekimlerinin pediatrik onkoloji hastalarındaki dental tedavilere yaklaşımlarının değerlendirilmesi amaçlanmıştır.

Gereç-Yöntem: Çalışma için demografik bilgileri ve pediatrik onkoloji hastalarındaki dental tedavi yaklaşımlarını içeren 20 soruluk bir anket hazırlanmıştır. Çalışmaya, 112 dişhekimi (74 kadın, 38 erkek) dahil edilmiştir. SPSS Version23 istatistik yazılım programı aracılığıyla tanımlayıcı istatistikler ve ki-kare testi yapılmıştır.

Bulgular: Onkolojik tedavi öncesi dişhekimlerinin %69.6'sı semptomatik daimi dişlere, %37.5'i asemptomatik daimi dişlere, % 33'ü semptomatik süt dişlerine endodontik tedavi uygulanması gerektiğini ifade etmiştir. Dişhekimlerinin %69.6'sı onkolojik tedavi öncesi tüm mobil süt dişlerinin çekilmesi gerektiğini belirtmiştir. Tüm dişhekimlerinin %43.8'i meslek hayatı boyunca en az bir pediatrik onkoloji hastası muayene etmiş, bu dişhekimlerinin %81.6'sı hastaların dental tedavilerini de yapmıştır. Meslekteki yılı 10 yıldan fazla olan hekimler, tedavi yapmayı daha sık tercih etmişlerdir($p<0.05$). Uzmanlık eğitimi ile tedavi yapma arasındaki ilişki anlamlı bulunmuş, uzman dişhekimlerinin tamamı hastaların tedavilerini yapmışlardır ($p<0.05$). Pediatrik onkoloji hastalarına hekimlerinin %90'ı koruyucu, %85'i restoratif, %82.5'i cerrahi, %45'i endodontik tedavi uygulamıştır. Dişhekimlerinin büyük çoğunluğu (%77.5), ebeveynlerin anksiyetesinden dolayı tedavi sırasında zorlandıklarını bildirmişlerdir. Sadece muayene yapan dişhekimlerinin yaklaşık yarısı (%55.5), komplikasyon/malpraktis korkusu nedeniyle hastayı sevk ettiklerini ifade etmiştir.

Tartışma-Sonuç: Pediatrik onkoloji hastalarının dental tedavileri ile ilgili eksikliklerin giderilmesi için lisans/uzmanlık eğitiminde bu konulara gereken önemin verilmesi ve meslek içi eğitimlere ağırlık verilerek diş hekimlerinin mevcut bilgilerinin güncellenmesi gerektiği sonucuna varılmıştır.

Anahtar Kelimeler: Çocuk dişhekimliği, onkoloji, komplikasyonlar, dental tedavi

THE DENTISTS' APPROACH TO DENTAL TREATMENTS IN PEDIATRIC ONCOLOGY PATIENTS

Burcu GUCYETMEZ TOPAL

Afyonkarahisar Health Sciences University, Faculty of Dentistry, Department of Pediatric Dentistry

Objectives: Today, the majority of patients receiving oncology treatment are in the pediatric population. Dentists have a great role in preventing, treating and maintaining possible complications that may occur during oncology treatment. In this study, it was aimed to evaluate the approaches of dentists' to dental treatments in pediatric oncology patients.

Materials-Methods: A 20-question questionnaire including demographic information and dental treatment approaches in pediatric oncology patients was prepared. 112 dentists (74 female, 38 male) were included in the study. Statistical analysis were performed by SPSS Version23.

Results: Before oncology treatment,69.6% of dentists stated that endodontic treatment should be applied to symptomatic permanent teeth,37.5% to asymptomatic permanent teeth, 33% to symptomatic primary teeth. 69.6% of dentists stated that all mobile primary teeth should be removed.43.8% of dentists examined at least one pediatric oncology patient throughout their professional life,81.6% of these dentists also performed dental treatments. Dentists with more than 10 years in the profession preferred to do treatment more frequently ($p<0.05$).The relationship between specialization and treatment was found to be significant($p<0.05$). 90% of dentists applied preventive,85% restorative, 82.5% surgical,45% endodontic treatments. The vast majority of dentists (77.5%) reported that they had difficulty due to parents' anxiety during treatments. Approximately half of the dentists (55.5%) who examined only, stated that they referred patients due to fear of complications/malpractice.

Conclusions: In order to overcome the deficiencies related to dental treatments of pediatric oncology patients, it has been concluded that the necessary importance should be given to these issues in undergraduate/specialist education and the current knowledge of dentists should be updated.

Keywords: Pediatric dentistry, oncology, complications, dental treatments

SS121

ÇENELERİN METASTATİK TÜMÖRLERİNİ TAKLİT EDEN İLACA BAĞLI BİR OSTEONEKROZ OLGUSU VE LİTERATÜR DERLEMESİ

Belde ARSAN, **Cansu BÜYÜK**

İstanbul Okan Üniversitesi, Ağız, Diş ve Çene Radyolojisi AD

Amaç: Bu derlemenin amacı, metastatik çene kemiği tümörü öntanısı ile yönlendirilen; klinik, radyolojik ve histopatolojik incelemeler sonucu osteonekroz tanısı konulan bir vaka eşliğinde güncel literatürün incelenmesidir.

Olgu Tanımlanması: 52 yaşında kadın hasta sol alt çenesinde 3 aydır geçmeyen şişlik, artan trismus ve uyuşukluk hissi şikayeti ile bir dış merkeze başvurmuş. Tıbbi anamnezinde 3 yıl önce meme CA nedeniyle mastektomi operasyonu geçirdiği, kemoterapi ve radyoterapi aldığı, 2 yıl önce ise vertebra metastazı nedeniyle IV Zometa tedavisine başlandığı öğrenildi. IV yolla kombine antibiyotik reçete edilen hastanın semptomları azalmayınca çene kemiği metastazı şüphesi ile üniversite hastanemize yönlendirilmiştir.

Bulgular: Ekstraoral muayenede sol mandibula angulus bölgesinde palpasyonda sert ve ağrılı şişlik, bilateral submandibular lenfadenopati izlendi. İntraoral muayenede sol retromolar bölgede pürülan akıntı ve kötü koku tespit edildi. Panoramik radyografide sol alt posterior alveol kret tepesinde düzensiz sınırlı, güve yeniği şeklinde litik radyolusent lezyon görüldü. Konik ışınlı bilgisayarlı tomografi görüntülerinde lezyonun yaklaşık 42 x 41 x 14 mm boyutlarında olduğu, alveol kretten başlayıp ramus ve angulusa uzanım gösterdiği izlendi. Korteks bütünlüğü korunan mandibular kanal etrafında kemik dansitesinde belirgin artış, ramusun lingual ve bukkal korteksinde yeni kemik yapımı ile uyumlu periost reaksiyonları tespit edildi. İlaca bağlı osteonekroz öntanısı konulan lezyonun ayırıcı tanısında kemik metastazı düşünüldü ve kesin tanı için onkolojiye yönlendirildi. İnce iğne aspirasyon sitolojisinde enflamasyon, nekrotik kemik üzerinde yaygın biofilm, reaktif kemik yapımı ve osteoklast infiltrasyonu tespit edilen lezyonun ilaca bağlı osteonekroz tanısı doğrulanarak metastaz şüphesi elendi.

Tartışma-Sonuç: Kadınlarda meme karsinomu, erkeklerde ise prostat karsinomu en sık çene kemiğine metastaz yapan tümörlerdir. Mandibula maksilladan fazla etkilenir. Her iki kanserin metastazı da kemik yapımını stimüle edebilir; radyopak-radyolusent mikst görünümde lezyonlar izlenebilir. Çene kemiği metastazının ayırt edici bir radyografik bulgusu olmadığı için histopatolojik inceleme, prognozu iyi olmayan bu lezyonların erken teşhis hayati önem taşımaktadır.

Anahtar Kelimeler: Metastatik tümörler, ağız kanseri, osteonekroz

DRUG-INDUCED OSTEONECROSIS OF THE JAWS MIMICKING METASTATIC TUMORS: A CASE REPORT AND REVIEW OF LITERATURE

Belde ARSAN, **Cansu BUYUK**

Department of Maxillofacial Radiology, Istanbul Okan University, Faculty of Dentistry, Istanbul, Turkey

Objectives: The aim of this review is to compile the current literature by a preliminarily misdiagnosed case as metastatic jaw bone tumor and its confirmation as osteonecrosis with the clinical, radiological and histopathological examinations.

Case Description: A 52-year-old woman patient was referred to a dental clinic with complaints of persistent swelling with a duration of 3 months, progressive paresthesia and trismus. The patient's medical history revealed that she had undergone mastectomy operation 3 years ago due to breast CA, received chemotherapy and radiotherapy, and IV Zometa treatment was initiated 2 years ago due to vertebral bone metastasis. The patient is referred to our university hospital suspected of jaw bone metastasis when combined and IV prescribed antibiotics didn't improve the symptoms.

Results: The extraoral examination has revealed palpable firm and painful swelling at the left mandibular angulus and bilateral submandibular lymphadenopathy. In the intraoral examination, purulent drainage and bad-smelling odor were observed. Ill-defined radiolucent lytic lesion similar to moth-eaten appearance was detected in the panoramic radiography. It was seen that the lesion located between the alveolar crest to ramus and angulus, and it was approximately 42 x 41 x 14 mm in size in the cone-beam computed tomography images. The density of the bone around the mandibular canal was increased but the cortical border of the canal was intact. The new bone formation consistent with the periosteal reaction is observed on the lingual and buccal cortex of the ramus. The preliminary diagnosis was medication-related osteonecrosis. To differentiate from the bone metastasis, the patient has been consulted to the oncology department. The fine-needle aspiration cytology has revealed inflammation, extensive biofilms on the surfaces of necrotic bone tissue, reactive bone formation and osteoclastic infiltration, thus the medication-related osteonecrosis has confirmed and the suspicion of metastasis has eliminated.

Discussion - Conclusion: Breast carcinoma in women and prostate carcinoma in men are the most common tumors that metastasize to the jaws. The mandible is affected more than the maxilla. The metastasis of both cancers can stimulate bone formation; the radiopaque-radiolucent mixed appearance of the lesions can be observed. Since there is no distinctive radiographic finding of jaw bone metastasis; histopathological confirmation on early diagnosis of these lesions with poor prognosis is crucial.

Keywords: Metastatic tumors, oral cancer, osteonecrosis

SS122

ÇOCUKLARDA BAŞ-BOYUN BÖLGESİ HARİCİNDE OLUŞAN TÜMÖRLERİN TEDAVİSİNDE KULLANILAN ANTİNEOPLASTİK AJANLARIN DİŞ VE ÇENE GELİŞİMİ ÜZERİNDEKİ ETKİLERİ

Sinan HORASAN

Kıbrıs Girne Üniversitesi, Ağız, Diş ve Çene Radyolojisi

Amaç: Bu çalışmanın amacı; çocukluk çağı tümörlerinde baş-boyun bölgesi haricinde oluşan neoplazmaların tedavisinde kullanılan antineoplastik ajanların diş ve çene gelişimine etkisini araştırmaktır.

Gereç-Yöntem: Bu çalışma, tümör lokalizasyonu baş-boyun bölgesi dışında oluşan, yaşları 3 ve 14 arasında değişen, kemoterapi uygulanan ve başka bir sistemik hastalığı olmayan 30 hasta üzerinde yapılmıştır. Bu hastalardan tedavinin başlangıcında, tedavinin sonunda ve tedavi bitiminden 12 ay sonra periapikal ve panoramik radyografiler çekilerek diş ve diş köklerinin uygulanan kemoterapötik ajanlardan etkilenip etkilenmediği incelenmiştir.

Bulgular: Hastalarda sürmede gecikme, kök agenezi, kökte incelme, apeksifikasyonda gecikme ve fizyolojik kök rezorpsiyonunda gecikme görülmüştür. Uygulanan kemoterapinin süresinin ve neoplazmların tiplerinin oluşan komplikasyonlar üzerinde bir etkisi olmadığı belirlenmiştir.

Sonuçlar: Çocuklarda baş-boyun bölgesi dışında kalan kanserlerin tedavisinde kullanılan antineoplastik ajanların geç dönemde diş ve kök gelişimi üzerinde olumsuz etkileri görülebilir.

Anahtar Kelimeler: Diş Gelişimi, Çene Gelişimi, Antineoplastik Ajan, Tümör, Çocuk

THE EFFECTS OF THE ANTINEOPLASTIC AGENTS USED FOR THE TREATMENT OF NON-HEAD AND NECK TUMORS ON THE TEETH AND JAW DEVELOPMENT IN CHILDREN

Sinan HORASAN

Kıbrıs Girne University, Faculty of Dentistry, Department of Dentomaxillofacial Radiology

ABSTRACT

Objectives: The aim of the present study is to examine the effects of the antineoplastic agents used for the treatment of non-head and neck tumors on the tooth and jaw development in children.

Materials-Methods: This study has been carried out on 30 patients whose ages were between 3 and 14. The subjects had no systemic conditions and they were receiving chemotherapy for tumors that were localized other than the head and neck region. Periapical and panoramic imaging were done before the treatment, after the treatment and at the end of the 12 months in order to examine the effects of the chemotherapeutic agents on the tooth and jaw development.

Results: Delayed eruption, root agenesis, thinning of the roots, delayed apexification and delayed physiologic root resorption were observed in the subjects. The duration of the chemotherapy and the type of neoplasm did not have any effect on the developmental complications.

Conclusions: The antineoplastic agents used for the treatment of non-head and neck tumors in children may have negative late effects on the tooth and root development.

Keywords: Tooth development, jaw development, antineoplastic agent, tumor, child

SS123

ORAL SKUAMOZ HÜCRELİ KARSİNOMANIN PİEZOCERRAHİ İLE TEDAVİSİ

Harun GÜR[1], **Mert ATAOL**[2], Cengiz ÖZCAN[1], Onur İSMİ[2], Ayşe ÖZCAN KÜÇÜK[3]

[1]Mersin Üniversitesi Tıp Fakültesi, Kulak, Burun ve Boğaz Anabilim Dalı

[2]Ankara Medipol Üniversitesi, Sağlık Bilimleri Meslek Yüksekokulu

[3]Mersin Üniversitesi Diş Hekimliği Fakültesi, Ağız, Diş ve Çene Cerrahisi Anabilim Dalı

Özet:

Giriş: Ağız kanserleri içerisinde en sık karşılaşılan morfolojik tip oral skuamoz hücreli karsinoma(SHK)'dır. Literatürde oral SHK'nın dişeti tutulumunun %10-25 oranları arasında değiştiği görülmektedir. Ancak cerrahi tedavinin sınırları, boyun diseksiyonu yada radyoterapi ve kemoterapi ile desteklenmesinin gereksinimi gibi bazı konular hala tartışmalıdır. Bu vaka sunumunun amacı mandibula sol premolar-molar bölgede gingival yerleşimli oral SHK vakasının piezocerrahi ile tedavisini sunmaktır.

Olgu Tanımlanması: 67 yaşında kadın hasta Mersin Üniversitesi Diş Hekimliği Fakültesi'ne ağız içinde, sol mandibular premolar-molar bölgede lingual dişetinde yerleşimli, 2 ay önce hasta tarafından farkedilen kanamalı, karnabahar görünümünde lezyon şikayeti ile başvurmuştur. Radyolojik ve klinik muayenesinin ardından karsinoma şüphesi ile insizyonel biyopsi alınmıştır. Patolojik inceleme sonrasında Oral SHK tanısı doğrulanmıştır. İleri radyolojik tetkiklerde servikal lenfadenopati yada metastaza rastlanmamıştır. Kulak-Burun-Boğaz Anabilim dalı ile cerrahi tedavisi planlanan hasta genel anestezi altında opere edildi. Lezyon, komşu dişler ve altındaki kemik dahil edilerek Piezoelektrik teknik ile en-blok rezeksiyon prosedürü kullanılarak çıkarılmıştır. Biyopsi sınırları dondurulmuş kesit tekniği ile teyit edilmiş ve doku primer olarak kapatılmıştır.

Sonuç: Piezoelektrik tekniğinin mandibulada oral SHK'nın cerrahi tedavisinde kullanılması mandibular kanal ve damar-sinir paketini korumak açısından avantaj sağlayabilecek bir yaklaşımdır.

Anahtar Kelimeler: Diş Eti, Piezocerrahi, Piezoelektrik Tekniği, Skuamoz Hücreli Karsinoma

TREATMENT OF ORAL SQUAMOUS CELL CARCINOMA VIA PIEZOSURGERY

Harun GUR[1], **Mert ATAOL**[2], Cengiz OZCAN[1], Onur ISMI[2], Ayşe OZCAN KUCUK[3]

[1]Mersin University Faculty of Medicine Department of Ear, Nose and Throat, Mersin

[2]Ankara Medipol University, Colege of Health Sciences, Ankara

[3]Mersin University Faculty of Dentistry Department of Oral and Maxillofacial Surgery, Mersin, Turkey

Introduction: Oral squamous cell carcinoma(SCC) is the most common morphological type of oral cancers. In the literature, it is seen in that gingival involvement of oral SCC varies between 10-25%. The first treatment option to choose for oral SCC cases is surgical excision. However, some matters are still controversial such as; the limits of surgical treatment, the need for support of neck dissection or radiotherapy or chemotherapy. The aim of this case report is to present the treatment of gingival located oral SCC in the left premolar-molar region of mandible with piezosurgery.

Case Report: A 67-year-old female patient referred to Mersin University Faculty of Dentistry with a complaint of a bloody and papillomatous lesion located in the lingual gingival in the left mandibular premolar-molar region, which was noticed by the patient 2 months ago. After radiological and clinical examination, an incisional biopsy was taken with the suspicion of carcinoma. The diagnosis of Oral SCC was confirmed after pathological examination. In advanced radiological examinations, There was no cervical lymphadenopathy or metastasis. The surgical treatment was planned with the Department of Ear, Nose and Throat and the patient operated under general anesthesia. The lesion and adjacent teeth and the bone underneath excisioned using en-block resection procedure with the piezosurgery. Biopsy borders were confirmed by frozen section technique and the tissue was primarily closed.

Conclusion: The use of piezosurgery in the surgical treatment of oral SCC in the mandible is an advantageus approach to protect the mandibular canal and the vascular-nerve package.

Keywords: Gingiva, Piezosurgery, Piezoelectric Technique, Squamous Cell Carcinoma

SS124

BÜYÜK ODONTOJENİK KERATOKİSTLERİN MARSUPYALİZASYON VE MİNİMAL CERRAHİ YAKLAŞIM İLE TEDAVİSİ

Mustafa TEMİZ

Medipol Üniversitesi, Diş Hekimliği Fakültesi, Ağız Diş ve Çene Cerrahisi Anabilim Dalı

Giriş-amaç: Bu çalışmanın amacı büyük boyutlu keratokist olgularında marsupyalizasyonun bir tedavi seçeneği olduğuna vurgu yapmaktır.

Olgu tanımlaması: Vaka 1: Kliniğimize refere edilen 17 yaşındaki erkek hastada yapılan muayenede ekstraoraloral ve intraoral ekspansiyon izlendi. Alınan ortopantomogramda sağ mandibula posterior bölgede sub-kondiler bölgeye uzanan ve içerisinde gömülü dişin bulunduğu multiloküler radyolüsens alan görüldü. Vaka 2: Daha önce bir başka merkez tarafından takibi yapılan ve histopatolojik inceleme sonucu Odontojenik keratokist tanısıyla mandibular rezeksiyon endikasyonu konulan 62 yaşındaki kadın hasta kliniğimize refere edildi. Yapılan klinik ve radyolojik incelemeler sonucunda sol mandibula posterior bölgede mandibular angulus bölgesinden kondil apeksine kadar uzanan lezyonun marsupyalizasyon ile tedavisine karar verildi.

Bulgular: Vaka 1: Odontojenik keratokist ön tanısı histopatolojik inceleme sonrası doğrulandı. 8 ay sonra küçülen kist genel anestezi altında enükle edildi. Takip eden yıllarda nükse rastlanmadı. Vaka 2: Tedaviyi takip eden 2 yıllık süreçte kondil apeksinden mandibula ramus anterioruna uzanan nüks izlendi. Lokal anestesi altında nüks epitel enükle edildi ve tedavisi tamamlandı.

Tartışma-Sonuç: Bu çalışma Odontojenik keratokist tedavisinde, yüksek kooperasyona sahip hastalarda düzenli klinik kontrollerle beraber marsupyalizasyon ile minimal invaziv tedavinin etkinliğini sunmuştur. Ancak yine de tedavinin başarısı, uzun süreli takipler içeren çalışmalar ile desteklenmelidir.

Anahtar Kelimeler: Marsupyalizasyon, keratokist, enükleasyon

TREATMENT OF LARGE ODONTOGENIC KERATOCYSTS WITH MARSUPIALIZATION AND MINIMAL SURGICAL APPROACH

Mustafa TEMİZ

Medipol University, Faculty of Dentistry, Department of Oral and Maxillofacial Surgery

Objectives: The aim of this study is to emphasize that marsupialization is a treatment option in large-size odontogenic keratocyst cases.

Case description: Case 1: Extra-oral and intraoral expansion was observed in a 17-year-old male patient referred to our clinic. The orthopantomogram revealed a multilocular radiolucent area extending to the sub-condylar region in the posterior region of the right mandible with a tooth embedded. Case 2: A 62-year-old female patient who was followed up by another center and was diagnosed as mandibular resection with the diagnosis of odontogenic keratocyst as a result of histopathological examination was referred to our clinic. As a result of clinical and radiological examinations, it was decided to treat the lesion extending from the mandibular angulus region to the condyle apex in the posterior region by marsupialization.

Results: Case 1: The pre-diagnosis of odontogenic keratocyst was confirmed after histopathological examination. The cyst shrinking after 8 months was enucled under general anesthesia. No recurrence was observed in the following years. Case 2: In the 2-year period following the treatment, recurrence from condyle apex to the anterior of the mandible ramus was observed. Recurrence epithelium was enucleated under local anesthesia and treatment was completed.

Conclusion: This study presented the effectiveness of minimally invasive treatment with marsupialization, together with regular clinical controls, in patients with high cooperative management in odontogenic keratocyst treatment. However, the success of the treatment should be supported by studies involving long-term follow-up.

Keywords: Marsupialization, keratocyst, enucleation

SS125

GEÇ TANI KONULAN BİR YASSI HÜCRELİ KARSİNOM OLGUSU VE LİTERATÜRÜN GÖZDEN GEÇİRİLMESİ

Olgun TOPAL

Afyonkarahisar Sağlık Bilimleri Üniversitesi Diş Hekimliği Fakültesi, Ağız Diş ve Çene Cerrahisi Kliniği

Giriş-Amaç: Ağız yassı hücreli karsinomu, ağız kanserlerinin en sık görülen şeklidir ve malign patolojilerin % 90'ından fazlasından sorumludur. Erken teşhis, tedavi için çok önemlidir. Ağız kanserlerinin tanısında gecikme, hasta veya sağlık profesyonellerinden kaynaklanabilir. Ağızda, gecikmiş yassı hücreli karsinom tanısı konulan bir olgu sunulmaktadır.

Olgu Tanımlanması: 65 yaşındaki erkek hastada ağız yassı hücreli karsinomunun gecikmiş tanısının olgusu sunulmaktadır. Hasta sol üst çenenin arka bölgesinde yaklaşık 2 aydır süren ağız yarası ve ağrıdan şikayeti olduğunu belirtmiştir. Hasta daha önce, kulak burun boğaz uzmanına gittiğini ve 10 gün üniversite hastanesinde yattığını belirtmiştir. Hastaya antibiyotik ve ağız gargarası tedavisi uygulandığı öğrenilmiştir. Hasta sol üst 8 numaralı diş ve diş etindeki ağrı şikayeti ile diş hekimliği fakültesine başvurmuştur. İntraoral muayenesinde sol üst 8 numaralı dişin bukkal ve palatinal bölgesinde ülserasyonlu ve kanamalı hiperplastik mukoza saptandı. Ekstraoral muayenesinde sol tarafta hassas, fikse ve sert submandibular ve servikal lenf nodları belirlendi. Lokal anestezi altında insizyonel biyopsi yapıldı ve örnek histopatolojik inceleme için gönderildi. Histopatolojik incelemede az diferansiye yassı hücreli karsinom tanısı geldi. Hasta cerrahi tedavi olmayı reddetti. Kemoterapi tedavisi görmeye başladı.

Bulgular: Kemoterapiden bir süre sonra hasta hayatını kaybetti.

Tartışma-Sonuç: Ağız yassı hücreli karsinomunun erken teşhis edilmesi zordur. Dolayısıyla, sağlık profesyonelleri ve hastaların iyileşmeyen ağız yaralarına şüpheli yaklaşmaları gerekmektedir

Anahtar Kelimeler: Yassı hücreli karsinom, geç tanı, kemoterapi

DELAYED DIAGNOSIS OF A CASE OF ORAL SQUAMOUS CELL CARSINOMA AND REVIEW OF THE LITERATURE

Olgun TOPAL

Afyonkarahisar Health Sciences University, Faculty of Dentistry, Department of Oral and Maxillofacial Surgery

Objectives: Squamous cell carcinoma is the predominant form of oral cancer and accounts for greater than 90% of malignant pathology. Early detection is an important criterion for achieving high cure rate. Delay in diagnosis consists of either patient delay or professional delay. Case report this article, we present a case report of oral squamous cell carcinomas with delayed diagnosis.

Case Description: This article reports a case of oral squamous cell carcinoma with delayed diagnosis in a 65-year-old male patient. He stated that the complaint of pain in maxillary left posterior region of the jaw for approximately 2 months. The patient's anamnesis revealed that during 10 days period, he had been to otorhinolaryngologist and he had implemented palliative treatment such as the use of mouthwash and antibiotic therapy in university hospital. He was referred to the faculty of dentistry with complaints of pain in his tooth no 28. In intraoral examination, the presence of ulcerated and haemorrhagic areas at the buccal and palatal sides were found. Extraoral examination revealed palpable, tender, non-mobile and firm submandibular and cervical lymph node on the left side. Incisional biopsy under local anesthesia was performed and the specimen was submitted for histopathological examination. Histopathological examination revealed poorly differentiated squamous cell carcinoma. He refused to surgical treatment. He was treated by chemotherapy after confirmation by incisional biopsy.

Results: He died a few months after chemotherapy.

Conclusions: Oral squamous cell carcinoma can sometimes be difficult to early diagnose, So, health professionals and patients need to be aware that non-healing oral lesions, need to be considered as suspicious.

Keywords: Squamous cell carcinoma, delayed diagnosis, chemotherapy

POSTER BİLDİRİLER

ÖDÜLE ADAY POSTER BİLDİRİLER Ödüle Aday Poster Bildiri Sunumları 5 Mart 2020, Perşembe / 09:00-10:30 Poster Alanı		
PS-1	KARSİNOMA İN SİTU: NADİR OLGULAR SERİSİ	**Arzu ALAN**, Kaan ORHAN
PS-2	DİŞ HEKİMLİĞİ FAKÜLTESİ ÖĞRENCİLERİNİN ORAL KANSER FARKINDALIĞININ DEĞERLENDİRİLMESİ: ANKET ÇALIŞMASI	**Işıl MİRAY**, Selim Can DÖNEL, Gürkan ÜNSAL
PS-3	PREKANSERÖZ ORAL LEZYONLARIN DEĞERLENDİRİLMESİNDE IDENTAFİ'NİN YERİ	Vural FİDAN, Handan KOYUNCU, Emine SAKALAR, **Bengisu TURFAN**
PS-4	MALİGN MELANOM: BİR OLGU SUNUMU	Gülçin KILCI, **Selin YEŞİLTEPE**
PS-5	ORAL LÖKOPLAKİ'NİN KONSERVATİF VE CERRAHİ YÖNTEM KOMBİNASYONU İLE TEDAVİSİ; VAKA SERİSİ VE LİTERATÜR TARAMASI	**Mohammad Nabi BASIRY**, Hasan HATİPOĞLU, Elif ÇOBAN
PS-6	AKUT MİYELOİD LÖSEMİ HASTASINDA DİŞETİ BULGULARI: VAKA RAPORU	**Fatma Büşra DOĞAN**, Füsun YAŞAR
PS-7	RABDOMİYOSARKOM ERKEN TANISI: BİR OLGU SUNUMU	**Erçin SAMUNAHMETOĞLU**, Burak İNCEBEYAZ, Mehmet Hakan KURT
PS-8	MYELOİD SARKOM ORAL BÖLGE METASTAZI: VAKA RAPORU	**Dilara HAROĞLU**, İpek ATAK, Meryem TORAMAN ALKURT
PS-9	KONİK IŞINLI BİLGİSAYARLI TOMOGRAFİDE ÖN TANISI KONULMUŞ NEOPLAZMLARIN PATOLOJİ RAPORLARININ DEĞERLENDİRİLMESİ	**Muhammed Enes NARALAN**, Mustafa Taha GÜLLER, Özkan MİLOĞLU
PS-10	TEKRARLAYAN AĞIZ TABANI KANSERİNİN TEDAVİSİ VE DENTAL DEĞERLENDİRME	**Büşra YILMAZ**
PS-11	PALATAL MİNÖR TÜKÜRÜK BEZLERİNDEN KAYNAKLANAN DÜŞÜK DERECELİ MUKOEPİDERMOİD KARSİNOM: RASTLANTISAL BİR VAKA RAPORU	**Duygu AZMAN**, Melek TAŞSÖKER, Sevgi ÖZCAN
PS-12	SOLİTER PLAZMASİTOM: BİR OLGU SUNUMU	**Hüseyin GÜLCAN**, Uğur GÜLŞEN, Mustafa Cenk DURMUŞLAR, Nurgül TUYU
PS-13	SİNONAZAL UNDİFERANSİYE KARSİNOMA: NADİR BİR OLGU SUNUMU	**Şuheda ERDEM**, Peruze ÇELENK, Şule ERDEM
PS-14	GÖMÜK YÜRMİ YAŞ DİŞİ ÇEVRESİNDE İZLENEN SKUAMOZ HÜCRELİ KARSİNOM	**Oğuzhan BAYDAR**, Betül KARACA, Özlem SARAYDAROĞLU, Pelin GÜNERİ
PS-15	MAKSİLLADA HİYALİNİZE CLEAR CELL KARSİNOMA: VAKA SUNUMU	**Deniz AKIN**, Pınar ÇELİK TOPÇU, Bahadır KAN
POSTER BİLDİRİLER		
PS-16	GORLİN GOLTZ SENDROMLU HASTADA ÇOK SAYIDAKİ KERATOKİSTİK ODONTOJENİK TÜMÖR TEDAVİLERİ	**Muhammet Akif MAYTALMAN**, Muhammed Mustafa ÖZTÜRK, Mevlüt BEDER, Ahmet AKTI, Ercan DURMUŞ
PS-17	BİFOSFANAT KULLANIMINA BAĞLI GÖRÜLEN OSTEONEKROZ(BRONJ) VAKALARI VE TEDAVİ YÖNTEMLERİ VAKA SERİSİ	**Muhammet Akif MAYTALMAN**, Ahmet AKTI, Mevlüt BEDER, Muhammed Mustafa ÖZTÜRK, Serhat Cem DEMİRCAN, Ercan DURMUŞ
PS-18	UNİKİSTİK AMELOBLASTOMA-OLGU SUNUMU	**Zahide MEŞHUR**, Betül KIRMAN, Merve AYDOĞDU, Gülşah ERTAŞ, Melda MISIRLIOĞLU
PS-19	YUMUŞAK DOKU LEZYONUNA FARKLI BİR YAKLAŞIM: BİR OLGU SUNUMU	**Zahide MEŞHUR**, Sadef GENCER, Gülşah ERTAŞ, Merve AYDOĞDU
PS-20	MANDİBULADA ORAL YASSI HÜCRELİ KARSİNOM: VAKA RAPORU	**Hatice Cansu KIŞ**, Damla SOYDAN ÇABUK
PS-21	MANDİBULADANIN MUKOEPİDERMOİD KARSİNOMU: VAKA RAPORU	**Hatice Cansu KIŞ**, Damla SOYDAN ÇABUK
PS-22	KIBT, USG, MRG VE HİSTOPATOLOJİK BULGULARI İLE MANDİBULA YERLEŞİMLİ NON-HODGKİN LENFOMA	**Gürkan ÜNSAL**, Sabri Cemil İŞLER, Merva SOLUK TEKKEŞİN
PS-23	PALATAL YERLEŞİMLİ ADENOİD KİSTİK KARSİNOM: BİR OLGU SUNUMU	**Elif Meltem ASLAN**, Eda Didem YALÇIN, Orhan TUNÇ
PS-24	DİŞ ETİ METASTAZI İLE SEYREDEN AKCİĞER KANSERİ OLGUSU	**Hüseyin BALBAY**, Serdar UYSAL, Saadettin KILIÇKAP

PS-25	ORAL MUKOZADA GÖRÜLEN ÜLSERATİF LEZYON: ÖN TANIDAN KESİN TANIYA VAKA SUNUMU	**Muhammed Fatih ÇİÇEK**, İlhan KAYA
PS-26	ODONTOJENİK KERATOKİSTLERİN TEDAVİSİNDE MARSÜPYALİZASYON - BİR OLGU SUNUMU	**İlknur ENİNANÇ**, Defne YALÇIN YELER, Savaş BİLGİLİ
PS-27	ORAL BİYOPSİ – NE ZAMAN VE NASIL?	**Hakan AMASYA**
PS-28	PATOLOJİK TANININ TEDAVİ YÖNETİMİNDEKİ ROLÜ: OLGU SUNUMU	**Göksel TIMARCIOĞLU**, Fatma Merve BAŞ, Semen Şeyma ATAÇ, Celal ÇANDIRLI
PS-29	ORAL LİKEN PLANUS VE LÖKOPLAKİ: VAKA SERİSİ	**Ö. Onur GÜMÜŞ**, Gülsün AKAY, Kahraman GÜNGÖR
PS-30	NÜKS EDEN BAZAL HÜCRELİ KARSİNOM: VAKA RAPORU	**Gülcan F. ÇİFTÇİ ÖĞÜT**, Nihal AVCU, Cemile Özlem ÜÇOK
PS-31	BİFOSFONAT KULLANIMINA BAĞLI OLARAK MANDİBULADA GELİŞEN OSTEONEKROZ	Ömer ERDUR, **Ahmet AKTI**, Mevlüt BEDER, Muhammed Mustafa ÖZTÜRK, Muhammet Akif MAYTALMAN, Burhan ÇELİK
PS-32	POLİMORFOZ ADENOKARSİNOM: TANISAL KARIŞIKLIK	**Esra ÇOBANKENT AYTEKİN**, Levent RENDA
PS-33	KONDROBLASTİK OSTEOSARKOM: OLGU SUNUMU	**Esra ÇOBANKENT AYTEKİN**, Öznur ÖZALP
PS-34	ELEKTRONİK SİGARA KULLANIMININ ORAL MUKOZAYA ETKİLERİ: BİR OLGU SUNUMU VE LİTERATÜR DERLEMESİ	**Cansu BÜYÜK**, Belde ARSAN
PS-35	MANDİBULAR DEFEKTE NEDEN OLAN DENTİGERÖZ KİSTİN ENÜKLEASYONU VE REKONSTRÜKSİYON PLAĞI İLE ONARIMI: BİR OLGU SUNUMU	**Emre BALABAN**, Erdinç SULUKAN, Muhammed Raşid GÖKSU, Mert KARABAĞ, Zeynep GÜMRÜKÇÜ
PS-36	MANDİBULADA GÖRÜLEN BÜYÜK DENTİGERÖZ KİST VE CERRAHİ TEDAVİSİ: BİR OLGU SUNUMU	Zeynep GÜMRÜKÇÜ, Erdinç SULUKAN, **Emre BALABAN**, Andaç DOĞAN, Kübra KARAKUZU
PS-37	OROFARİNKS SKUAMOZ HÜCRELİ KARSİNOMU: BİR OLGU SUNUMU	Peruze ÇELENK, **Zerrin ÜNAL ERZURUMLU**
PS-38	ASEMPTOMATİK YASSI EPİTEL HÜCRELİ KARSİNOM: OLGU SUNUMU	**Umut SEKİ**, Deniz AKIN, Fatih Mehmet COŞKUNSES, Enver Alper SİNANOĞLU
PS-39	ORAL LİKEN PLANUS: BİR OLGU SUNUMU	Gülçin KILCI, **Selin YEŞİLTEPE**
PS-40	REZİDÜEL KİST: RASTLANTISAL BİR VAKA RAPORU	**İbrahim Burak YÜKSEL**, Sevgi ÖZCAN, Melek TAŞSÖKER
PS-41	GÖMÜLÜ ÜÇÜNCÜ MOLAR DİŞLERLE İLİŞKİLİ KÖK REZORPSİYONU: 2 VAKANIN FARKLI GÖRÜNTÜLEME YÖNTEMLERİYLE İNCELENMESİ	**İbrahim Burak YÜKSEL**, Sevgi ÖZCAN, Melek TAŞSÖKER
PS-42	ORAL KAVİTENİN PROTEZ STOMATİTİ: BİR VAKA RAPORU	Mine ÇETİN, **Güldane MAĞAT**, Sevgi ÖZCAN
PS-43	SKUAMOZ ODONTOJENİK TÜMÖR: BİR VAKA RAPORU	**Sevgi ÖZCAN**, Duygu AZMAN, Güldane MAĞAT
PS-44	DENTAL TRAVMA VE ORAL SKUAMÖZ HÜCRELİ KARSİNOMA: OLGU SUNUMU	**Fulya TADIK**, Pelin GÜNERİ, Mert ZEYTİNOĞLU
PS-45	MAKSİLLER SİNÜSÜN ADENOİD KİSTİK KARSİNOMU: NADİR BİR VAKA	Hülya ÇAKIR KARABAŞ, **İrfan ÇELİK**, İlknur ÖZCAN
PS-46	EPİDERMOLİZİS BÜLLOZA: BİR OLGU SUNUMU	Esra YAVUZ, **Hümeyra TERCANLI ALKIŞ**
PS-47	ORAL SKUAMÖZ HÜCRELİ PAPİLLOM: BİR OLGU SUNUMU	Esra YAVUZ, **Hümeyra TERCANLI ALKIŞ**, Nelli YILDIRIMYAN
PS-48	AĞIZ İÇİ ULTRASONOGRAFİ İLE TEŞHİS EDİLEN BİR LATERAL PERİODONTAL KİST VAKASI	**Fatma Nur YOZGAT**, Fatma ÇAĞLAYAN, Yerda ÖZKAN, Recep ORBAK
PS-49	RİTUXİMAB KULLANIMINA BAĞLI DİLDE GELİŞEN SQUAMOZ HÜCRELİ KARSİNOM - OLGU SUNUMU	**Alaettin KOÇ**, Sema KAYA, Zeynep Gözde ÖZKAN
PS-50	ADENOİD KİSTİK KARSİNOMA: RADYOLOJİK BULGULARI İLE BİRLİKTE BİR OLGU SUNUMU	**Şule ERDEM**, Şuheda ERDEM, Ayşe Zeynep ZENGİN
PS-51	ORAL KANSERLERİN TEŞHİSİNDE POZİTRON EMİSYON TOMOGRAFİ / BİLGİSAYARLI TOMOGRAFİ GÖRÜNTÜLEME YÖNTEMİ	**Fatma AKKOCA KAPLAN**, Esra YEŞİLOVA, İbrahim Şevki BAYRAKDAR, Elif BİLGİR
PS-52	ORAL SKUAMÖZ HÜCRELİ KARSİNOMLARIN TEŞHİSİNDE FIRÇA BİYOPSİSİ: OLGU SUNUMU	**Fatma AKKOCA KAPLAN**, Hande SAĞLAM, İbrahim Şevki BAYRAKDAR, Mustafa Fuat AÇIKALIN
PS-53	MAKSİLLER SİNUS YERLEŞİMLİ BROWN TÜMÖRÜ: BİR OLGU SUNUMU	**Nihal ERSU**, Emin Murat CANGER
PS-54	TÜMÖR / KİSTİK GÖRÜNTÜYE BENZER BİFİD MANDİBULAR KONDİLİN KONİK IŞINLI BİLGİSAYARLI TOMOGRAFİ TARAMASINA DAYALI GÖRÜNTÜ ÖZELLİKLERİ: OLGU SUNUMU	**Büşra TANRIKOL**, Güldane MAĞAT

PS-55	MANDİBULADA BULGU VEREN BİR MULTİPLE MYELOM VAKASI	Kübra TORENEK AĞIRMAN, **Fatma Nur YOZGAT**
PS-56	ORAL MUKOZANIN EPULİS FİSSURATUM GÖRÜNÜMLÜ DİFFÜZ NÖROFİBROMASI: BİR OLGU RAPORU	**Öznur ÖZALP**, Nelli YILDIRIMYAN, Khalid GACHAYEV, Büşra KARACA, Alper SİNDEL
PS-57	SANTRAL YÜKSEK-DERECELİ MUKOEPİDERMOİD KARSİNOM: BİR OLGU SUNUMU	**Canan TEZEL ALPAY**, Peruze ÇELENK
PS-58	MAKSİLLER SİNÜS SKUAMÖZ HÜCRELİ KARSİNOMU: OLGU SUNUMU	Günay GÜRAY, **Buğrahan BEKÇİ**, Peruze ÇELENK
PS-59	BİR HİPERPARATİROİDİZM OLGUSUNUN GECİKMİŞ TANISI	Hami HAKİKİ, **Mohammad Nabi BASIRY**, Yavuz Sinan AYDINTUĞ, Elif ÇOBAN, Ömer Faruk TEKİN, Tuğba Türel YÜCEL
PS-60	ORAL KAVİTENİN NADİR GÖRÜLEN TÜMÖRÜ: ADENOSKUAMÖZ KARSİNOM	**Naile KÖKBUDAK**, Esra ÇOBANKENT AYTEKİN
PS-61	BÜYÜK İNSİZİV KANAL KİSTİNİN ENÜKLASYONU VE DEFEKTİN TİTANYUM MESH İLE REKONSTRÜKSİYONU	**Zeynep GÜMRÜKÇÜ**, Mert KARABAĞ, Emre BALABAN, Göksu Yavuz ABDİOĞLU
PS-62	AĞIZ TABANINDA GÖRÜLEN HOMOJENİZE LÖKOPLAKİ: OLGU SUNUMU	**Zeynep GÜMRÜKÇÜ**, Erdinç SULUKAN, Emre BALABAN, Dilara Nil TOMRUKCU, Gülname FINDIK GÜVENDİ
PS-63	MANDİBULADA SANTRAL DEV HÜCRELİ GRANÜLOMA: OLGU SUNUMU	**Ayşe Tuğçe ÖZTÜRK**, Feyza AKALIN KUNUK, Duygu GÖLLER BULUT, Seval BAYRAK
PS-64	OLGU SUNUMU: GRANÜLER HÜCRELİ AMELOBLASTOMA	Feyza AKALIN KUNUK, **Ayşe Tuğçe ÖZTÜRK**, Seval BAYRAK, Duygu GÖLLER BULUT, Sadi MEMİŞ
PS-65	PALATAL PLEOMORFİK ADENOM: OLGU SUNUMU	**Emre KÖSE**, Rüya SESSİZ AK, Uğur KARADAYI, Füruzan DÖGER, Gökçe Su GÖKÇE
PS-66	KÖTÜ DİFERANSİYE SKUAMOZ HÜCRELİ KARSİNOM: BİR VAKA SUNUMU	**Sevilay DEVECİ**, Mehmet Oğuz BORAHAN, Birsay GÜMRÜ, Faysal UĞURLU, Senem AŞKIN, Fatma Nihan AKSAKALLI
PS-67	MİKROİNVAZİV SKUAMOZ HÜCRELİ KARSİNOM: BİR OLGU SUNUMU	**Sevilay DEVECİ**, Mehmet Oğuz BORAHAN, Birsay GÜMRÜ, Vakur OLGAÇ
PS-68	DİLİN SKUAMÖZ HÜCRELİ KARSİNOMU: OLGU SUNUMU	**Sezen ALTINDİŞ**, Bahadır KAN, Berkay TOKUÇ
PS-69	İRRİTASYON FİBROMU: 7 OLGU SUNUMU	**Sinem COŞKUN**, Sema DURAL
PS-70	NADİR BİR OLGU: İZOLE BİFİD UVULA	**Sinem COŞKUN**, Sema DURAL
PS-71	OLGU SUNUMU: ORAL SKUAMÖZ HÜCRELİ KARSİNOM	**Merve YELKEN KENDİRCİ**, İlknur ÖZCAN
PS-72	İKİ FARKLI KİSTİN TEŞHİS ZAMANLARININ KEMİK DEFEKTİ BÜYÜKLÜĞÜNE ETKİSİ: OLGU SUNUMU	**Zeynep BAYRAMOĞLU**, Tayfun YETER
PS-73	MANDİBULADA MULTİPLE MYELOM: OLGU SUNUMU	**Murat İÇEN**, Hatice BİLTEKİN, Çiğdem ŞEKER, Gediz GEDÜK
PS-74	MANDİBULADA PATOLOJİK FRAKTÜRE SEBEP OLAN ORAL YASSI HÜCRELİ KARSİNOMA: VAKA RAPORU	**Damla SOYDAN ÇABUK**
PS-75	BİR KADIN HASTADA TESPİT EDİLEN MANDİBULADA ORAL YASSI HÜCRELİ KARSİNOM: VAKA RAPORU	**Damla SOYDAN ÇABUK**
PS-76	ADENOİD KİSTİK KARSİNOM: VAKA RAPORU	Ceyda Gizem HOŞVER, Mehmet Emin TOPRAK, **Cemile Özlem ÜÇOK**, Hatice TETİK, İlkay PEKER, İpek ATAK
PS-77	DİLDE GELİŞEN SKUAMÖZ HÜCRELİ KARSİNOM: OLGU SUNUMU	Oğuzhan BAYDAR, **Erinç ÖNEM**, Bahar SEZER, Dilara ÖZYİĞİT BÜYÜKTALANCI
PS-78	MARAŞ OTU KULLANAN HASTADA GÖRÜLEN LEZYON: BİR OLGU SUNUMU	**Mustafa KIRANATLI**, Mehmet Meriç ERSÖZ, Müjgan GÜNGÖR HATİPOĞLU
PS-79	ADENOİD KİSTİK KARSİNOMA, BİR OLGU SUNUMU	**Erjeng ŞAYESTE**, Kahraman GÜNGÖR
PS-80	DİL LATERALİNDE GÖZLENEN SKUAMÖZ HÜCRELİ KARSİNOM: OLGU SUNUMU	**Erçin SAMUNAHMETOĞLU**, Burak İNCEBEYAZ, Bengi ÖZTAŞ, Hakan EREN
PS-81	ORAL KANSER HASTALARININ AĞIZ HİJYENİ VE DÜZENLİ TAKİP MOTİVASYONLARININ ÖNEMİ	**Zeynep Afra AKBIYIK AZ**, Esra HACIOĞLU, Ayşem YURTSEVEN GÜNAY, Gülsüm AK
PS-82	SİNONAZAL BÖLGEYİ İÇEREN MAKSİLLER AMELOBLASTOMAYA YAKLAŞIM: HEMİMAKSİLLEKTOMİ SONRASI BUKKAL MUSKULOMUKOZAL FLEP İLE REKONSTRÜKSİYON	**Alper SİNDEL**, Öznur ÖZALP, Levent RENDA, Hülya TOSUN YILDIRIM, Özer Erdem GÜR
PS-83	BİFOSFONAT KULLANIMINA BAĞLI OSTEONEKROZ OLGU SUNUMU	**Hande SAĞLAM**, Fatma AKKOCA KAPLAN, İbrahim Şevki BAYRAKDAR
PS-84	RADYOTERAPİ VE KEMOTERAPİ ALAN HASTALARDA ORAL MUKOZİT VE TEDAVİSİ	**Hande SAĞLAM**, Esra YEŞİLOVA, Elif BİLGİR, İbrahim Şevki BAYRAKDAR

PS-85	SİGARA KULLANIMI ÖYKÜSÜ VE ORAL SKUAMÖZ HÜCRELİ KARSİNOM: BİR VAKA RAPORU	Yavuz Sinan AYDINTUĞ, **Elif ÇOBAN**, Tuğba TÜREL YÜCEL, Banu ÇUKURLUÖZ BAYINDIR
PS-86	PERİPHERAL OSSİFYİNG FİBROMA OLGU SUNUMU	**Kübra Nur ÇAKAN**, Defne YALÇIN YELER, Büşra KOÇ
PS-87	HAREKETLİ PROTEZ KULLANAN HASTALARIN ORAL HİJYEN ALIŞKANLIKLARI VE ORAL MUKOZAL LEZYONLARLA İLİŞKİSİ	Fatma YÜCE, **Melek TAŞSÖKER**, Sevgi ÖZCAN
PS-88	AĞIZ TABANINDA ORAL İNTRAEPİTELYAL NEOPLAZİ-I OLGUSU	Alper SİNDEL, **Nelli YILDIRIMYAN**, Busehan BİLGİN, Ayşe TAŞ, Göksel ŞİMŞEK KAYA
PS-89	ORAL SKUAMÖZ HÜCRELİ PAPİLLOM: BİR OLGU RAPORU	Tuğçe Berre KARÖZ, **Osman GÖKTÜRK**
PS-90	MANDİBULA OSTEOSARKOMU: OLGU SUNUMU	**Nur HACIOSMANOĞLU**
PS-91	ORAL KANSER SONRASI PROTETİK REHABİLİTASYON: BİR OLGU SUNUMU	**Mirac Berke ERSÖZ**, Emre MUMCU
PS-92	ALIŞILMIŞIN DIŞINDA KONUMLU EKTOPİK KANİN DİŞ	**Ayşegül TÜRKMENOĞLU**, Halil Tolga YÜKSEL, Şehrazat EVİRGEN
PS-93	MAKSİLLER BÖLGEDE GENİŞ RADİKÜLER KİST: VAKA RAPORU	Görkem TEKİN, **Nesrin SARUHAN**
PS-94	25 YAŞINDA GENÇ BİR HASTADA ORAL YASSI HÜCRELİ KARSİNOMUN ERKEN TEŞHİSİ	Ömer EKİCİ, **Mahmut Selim PERÇİN**
PS-95	TONSİL SKUAMÖZ HÜCRELİ KARSİNOM OLGUSUNDA DENTAL YAKLAŞIM	**Büşra YILMAZ**
PS-96	ROBİNOW SENDROMU: BİR VAKA RAPORU	**Duygu AZMAN**, Melek TAŞSÖKER, Sevgi ÖZCAN
PS-97	MANDİBULA METASTAZI YAPAN PROSTAT KANSERİNİN TESADÜFİ TANISI: VAKA RAPORU	**Cemil EREN**, Gamze ŞİRİN, Yusuf Nuri KABA, Mehmet AMUK, Kemal DENİZ
PS-98	SKUAMOZ HÜCRELİ KARSİNOM: OLGU SUNUMU	**Yasin YAŞA**, Elif SADIK, Burak CEZAİRLİ
PS-99	DESMOPLASTİK FİBROM: BİR OLGU SUNUMU- DESMOPLASTIC FİBROMA: A CASE REPORT	**Beliz GÜRAY**, Hülya ÇAKIR KARABAŞ, İlknur ÖZCAN
PS-100	SUBMANDİBULAR METASTATİK KARSİNOM: BİR OLGU SUNUMU	**Ruveyda BAKKAL**, Peruze ÇELENK
PS-101	AGRESİF SEYREDEN PRİMER İNTRAOSSSEOZ KARSİNOMUN RADYOGRAFİK BULGULARI	**Ayşe Zeynep ZENGİN**
PS-102	ÇENELERİN İLAÇ KULLANIMINA BAĞLI NEKROZUNA NEDEN OLAN İLAÇLARINA GÜNCEL YAKLAŞIM	**Ayşe Zeynep ZENGİN**, Şule ERDEM, Şuheda ERDEM
PS-103	PERİ-İMPLANT MUKOZA VE BUKKAL MUKOZADA SKUAMÖZ HÜCRELİ KARSİNOM: EŞ ZAMANLI OLUŞUM	Derya YILDIRIM, **Elif ÇELEBİ**, Gülperi KOÇER, İbrahim Metin ÇİRİŞ, Ramazan Oğuz YÜCEER
PS-104	OSSİFYİNG FİBROM	Bahadır SANCAR, **Gönen Aras TALAY**
PS-105	AĞIR DİSPLASTİK DEĞİŞİKLİKLER GÖSTEREN ORAL PROLİFERATİF VERRUKOZ LOKOPLAKİ: OLGU SUNUMU	**Elif POLAT**, Hakan EREN, Mert ÖZLÜ, S. Candan PAKSOY
PS-106	ORAL MUKOZADA NADİR RASTLANAN TÜMÖR, MYOPERİSİTOMA: OLGU SUNUMU	**Elif POLAT**, Mert ÖZLÜ, Semra Candan PAKSOY
PS-107	BAŞ-BOYUN KANSERLERİNDE RADYOTERAPİ VE KEMOTERAPİYE BAĞLI GELİŞEN ORAL MUKOZİT YÖNETİMİ	**Fadime YEL**
PS-108	BAŞ-BOYUN KANSERLİ HASTALARDA BESLENME DESTEĞİ VE HEMŞİRELİK BAKIMI	**Fadime YEL**, Ayşe Aslı OKTAY
PS-109	ORAL KAVİTE SKUAMOZ HÜCRELİ KARSİNOM: BİR OLGU SUNUMU	**Gamze ŞİRİN**, Elvin GULİYEV, Mehmet AMUK
PS-110	GUBERNACULAR KANALIN GÖRÜLME SIKLIĞI VE DİŞ SÜRMESİ ÜZERİNE ETKİSİ	**Fatma YÜCE**, Sevgi ÖZCAN, Melek TAŞSÖKER
PS-111	ANTEİOR MANDİBULADA BULUNAN RADİKÜLER KİST OLGUSU	**Faruk Feyyaz DAŞTAN,** Valiahad AHADOV, Serhat Cem DEMİRCAN, Ercan DURMUŞ
PS-112	ORAL LİKEN PLANUS VAKALARINDA TOPİKAL KORTİKOSTEROİD KULLANIMI: OLGU SERİSİ	Nelli YILDIRIMYAN, **Mehmet DEMİRAY**, Mehmet Ali ALTAY
PS-113	MANDİBULA POSTERİOR BÖLGEDE GENİŞ ALANDA GÖRÜLEN ODONTOJENİK KERATOKİST VAKALARI	**Muhammed Mustafa ÖZTÜRK**, Ercan DURMUŞ, Mevlüt BEDER, Ahmet AKTI, Muhammet Akif MAYTALMAN, Burhan ÇELİK
PS-114	BİFOSFONATA BAĞLI ÇENE KEMİĞİ NEKROZU VE TEDAVİSİ	**Zülfikar KARABIYIK,** Elif COBAN, Hami HAKİKİ
PS-115	PERİFERAL DEV HÜCRELİ GRANÜLOM: 2 AYRI VAKA RAPORU	Ergin ÖZTÜRK, **Görkem TEKİN**, Nesrin SARUHAN

PS-116	AKANTOMATÖZ AMELOBLASTOMA: VAKA RAPORU	**Görkem TEKİN**, Ergin ÖZTÜRK, Nesrin SARUHAN, Mustafa Fuat AÇIKALIN
PS-117	ADOLESAN DÖNEMDE MANDİBULADA GÖRÜLEN DEKSTRÜKTİF VE PROGRESİF BİR SANTRAL DEV HÜCRELİ GRANÜLOM VAKASI	Ömer ERDUR, **Mevlüt BEDER**, Ahmet AKTI, Muhammet Akif MAYTALMAN, Muhammed Mustafa ÖZTÜRK
PS-118	MAXİLLA ANTERİOR VE MANDİBULADA GÖRÜLEN KOMPAUND ODONTOMA VAKA SERİSİ	**Mevlüt BEDER**, Ahmet AKTI, Muhammet Akif MAYTALMAN, Muhammed Mustafa ÖZTÜRK, Burhan ÇELİK, Ercan DURMUŞ
PS-119	AYNI AİLENİN BİREYLERİNDE GÖRÜLEN ODONTOJENİK KERATOKİST VAKALARI	**Mevlüt BEDER**, Adil ERSOY, Muhammed Mustafa ÖZTÜRK, Muhammet Akif MAYTALMAN, Ahmet AKTI
PS-120	OROFASİYAL HEMANJİOMDA ÇOKLU FLEBOLİT BULGUSU: OLGU SUNUMU	**Ayşe TAŞ**, Selmi YILMAZ
PS-121	ORAL LİKEN PLANUS VE TOLUİDİN MAVİSİ: 2 OLGU SUNUMU	**Ayşe TAŞ**, Selmi YILMAZ
PS-122	ORAL LİKEN PLANUS: VAKA RAPORU	**Rıdvan KARAKURT**, Derya İÇÖZ
PS-123	YUMUŞAK DOKU VE KEMİK UZANIMINA SAHİP AMELOBLASTOM: OLGU SUNUMU	**Hatice BİLTEKİN**, Çiğdem ŞEKER, Gediz GEDÜK, Murat İÇEN
PS-124	BUKKAL MUKOZADA SKUAMÖZ HÜCRELİ KARSİNOM VE DİSPLAZİ: BİR VAKA SUNUMU	**Özlem YARBAŞI**, Derya YILDIRIM, İbrahim Metin ÇİRİŞ, Ramazan Oğuz YÜCEER
PS-125	DAMAKTA ADENOİD KİSTİK KARSİNOM: OLGU SUNUMU	**Muhammed Feyzi KÜÇÜKKALEM**, Hakan EREN, Mert Özlü ÖZLÜ, İbrahim YANIK, Sibel Elif GÜLTEKİN, Orhan GÜLEN
PS-126	YENİ ANTİTE SKLEROZAN ODONTOJENİK KARSİNOMA: LİTERATÜR TARAMASI	**Esin AKOL GÖRGÜN**, Fatma ÇAĞLAYAN
PS-127	ÇENELERDEKİ NADİR MALİGN TÜMÖRLERDEN, EWİNG SARKOM: OLGU SUNUMU	**Esin AKOL GÖRGÜN**, Muhammed Enes NARALAN, Binali ÇAKIR
PS-128	LAUGİER-HUNZİKER SENDROMU: BİR OLGU SUNUMU	**İlknur ENİNANÇ**, Defne YALÇIN YELER, Ali Cantürk GÜRLEYÜK
PS-129	TÜRK POPÜLASYONUNDA HİPERSEMENTOZ PREVALANSI VE OLASI ETYOLOJİK FAKTÖRLERİN SIKLIĞI	Defne YALÇIN YELER, **İlknur ENİNANÇ**, Melike KORALTAN
PS-130	ANTERİOR MAKSİLLADA BÜYÜK BİR RADİKÜLER KİST OLGU SUNUMU	**Mine ÇETİN**, Güldane MAĞAT, Sevgi ŞENER
PS-131	ORAL MUKOZADA HIZLI GELİŞEN YAYGIN PROLİFERATİF VERRÜKÖZ LÖKOPLAKİ: OLGU SUNUMU	**Hatice Ahsen DENİZ**, Seray ÖZTÜRK, Hakan EREN, Rana NALÇACI, Erdal ERDEM
PS-132	NEKROTİZAN SİALOMETAPLAZİ: OLGU SUNUMU	**Hatice Ahsen DENİZ**, İrem ALAN, Hakan EREN, Rana NALÇACI
PS-133	FİBRÖZ DİSPLAZİLİ HASTADA KONTUR REVİZYONU: VAKA RAPORU	Bahadır SANCAR, **Burak ÜNLÜTÜRK**
PS-134	ORONAZAL FİSTÜL CERRAHİ TEDAVİSİ: VAKA RAPORU	Bahadır SANCAR, **Burak ÜNLÜTÜRK**
PS-135	ORAL MUKOZAL ŞİŞLİKLE KARAKTERİZE MİNÖR TÜKÜRÜK BEZİ TÜMÖRLERİ: 2 OLGU SUNUMU	**Oğuzhan BAYDAR**, Erinç ÖNEM, Esin ALPÖZ, Güray GÜMÜŞEL, Dilara ÖZYİĞİT BÜYÜKTALANCI
PS-136	DAMAKTA ADENOİD KİSTİK KARSİNOM: OLGU SUNUMU	**Esra Ece ÇAKMAK**, Süleyman CEBECİ, Serhat ŞIBAR, Nejlan ERATAM, Hakan EREN, Kıvanç KAMBUROĞLU
PS-137	DİLDE SKUAMÖZ HÜCRELİ KARSİNOM: OLGU SUNUMU	**Esra Ece ÇAKMAK**, Süleyman CEBECİ, Serhat ŞIBAR, Nejlan ERATAM, Hakan EREN, Kıvanç KAMBUROĞLU
PS-138	PRİMER ORAL BULGU İLE MULTİPL MYELOM TANISI: BİR VAKA SUNUMU	**Deniz AKIN**, Bahadır KAN
PS-139	ORAL KAVİTEDE ÜLSERATİF KAPİLLER HEMANJİOMA: OLGU SUNUMU	**Mert AKBAŞ**, Fian DERVİŞ, Hakkı TANYERİ
PS-140	FLORİD SEMENTO-OSSEÖZ DİSPLAZİ: OLGU SUNUMU	**Betül SUBAŞI AKSAKAL**, Kübra TORENEK AĞIRMAN, Ahmet Berhan YILMAZ

PS1

KARSİNOMA İN SİTU: NADİR OLGULAR SERİSİ

Arzu ALAN[1], Kaan ORHAN[2]

[1]Ankara Yıldırım Beyazıt Üniversitesi Diş Hekimliği Fakültesi, Ağız, Diş ve Çene Radyolojisi

[2]Ankara Üniversitesi Diş Hekimliği Fakültesi, Ağız, Diş ve Çene Radyolojisi

Giriş: Oral kanserler, dünya genelinde en sık görülen altıncı neoplasmdır. Oral kanser hastalarında 5 yıllık yaşam oranı her iki cinste de yaklaşık %50 olarak bildirilmiştir; buna neden olarak oral kanser tanısının lezyonun ilerlemiş evrelerinde konulması gösterilmektedir. Oral mukoza, prekanseröz lezyonların görüldüğü ve önemli bir kısmının (%5) kansere dönüştüğü bir alandır. 2005 yılında Dünya Sağlık Örgütü (WHO) oral mukozada görülen prekanseröz lezyonları, potansiyel malignant bozukluklar olarak tanımlamıştır.

Olgu Tanımlanması: Oral mukozada en sık görülen potansiyel malignant bozukluklar lökoplakilerdir. Lökoplaki, oral mukozadan kazınamayan, klinik ve patolojik olarak herhangi bir diğer diagnostik kategoriye dahil edilemeyen keratotik beyaz leke veya plaklar olarak tanımlanmıştır. Lökoplakinin histolojik görünümü hiperkeratozisten, akantozis, displazi ve karsinoma insituya değişebilen çeşitliliktedir.

Bulgular: Bu olgu serisinde rutin intraoral muayene ile lökoplaki ön tanısı konulmuş, histopatolojik inceleme sonucu multifokal yerleşim gösteren skuamoz hücreli karsinoma insitu tanısı ve melanosit proliferasyonu ile birlikte görülen oral pigmente karsinoma insitu tanısı almış nadir görülen üç olgu rapor edilmektedir.

Sonuç: Rutin ekstraoral ve intraoral muayenede, cilt ve oral mukozanın patolojik değişimleri ayırt edilmelidir. Oral mukoza taraması yapılırken, inspeksiyon, floresans görüntüleme, metilen mavisi ile işaretleme gibi yöntemler kullanılabilinir. Oral mukozanın prekanseröz lezyonlar yönünden rutin taranması, prekanseröz lezyonların, oral kanser lezyonlarının erken tanı ve tedavisini sağlar.

Anahtar Kelimeler: Prekanseröz, lökoplaki, karsinoma in situ, oral, kanser

RARE CARCINOMA IN SITU CASES

Arzu ALAN[1], Kaan ORHAN[2]

[1]Ankara Yıldırım Beyazıt University Faculty of Dentistry Department of Dentomaxillofacial Radiology

[2]Ankara University Faculty of Dentistry Department of Dentomaxillofacial Radiology

Introduction: Oral cancer is the sixth most common neoplasm worldwide. The 5-year survival rate of about 50% for both sexes, because the majority of cases continue to be diagnosed at advanced stages. The oral mucosa is an area of precancerous lesions and significant range of precancerous lesion (5%) shows malign transformation. In a World Health Organization Workshop, held in 2005, oral lesions with a predisposition to malignant transformation were defined as ‘‘potentially malignant disorders”.

Case Description: Of potentially malignant disorders, leukoplakia is the most common ones. Leukoplakia is defined as ‘‘A white plaque can't scratch out of oral mucosa and excluded any known diseases or disorders that carry no increased risk for cancer”. Leukoplakies histological apperances vary from hyperkeratosis, acanthosis, dysplasia and carsinoma in situ.

Results: We report unusual cases of having multifocal oral squamous cell carcinoma in situ (CIS) and the unusual case of a oral pigmented carcinoma in situ (CIS) with melanocytic proliferation. The patients multiple white patchy lesions similar to leukoplakia were diagnosed on routine intraoral initial examination and they assessed hystologically.

Conclusions: Every patient's perioral skin and oral mucosa must be investigated on routine extraoral and intraoral examination. Inspection, flouresence visualisation and methylene blue painting of oral mucosa may be used for oral mucosa screening. Routine oral mucosa screening for detecting precancerous lesions is very important for early diagnosis, treatment and prognosis of the oral cancers.

Keywords: Precancerous, leukoplakia, carcinoma in situ, oral, cancer

PS2

DİŞ HEKİMLİĞİ FAKÜLTESİ ÖĞRENCİLERİNİN ORAL KANSER FARKINDALIĞININ DEĞERLENDİRİLMESİ: ANKET ÇALIŞMASI

Işıl MİRAY[1], Selim Can DÖNEL[1], Gürkan ÜNSAL[2]

[1]Yakın Doğu Üniversitesi, Diş Hekimliği Fakültesi

[2]Yakın Doğu Üniversitesi, Ağız, Diş ve Çene Radyolojisi Anabilim Dalı

Giriş-Amaç: Bu anket çalışmasının amacı Yakın Doğu Üniversitesi Diş Hekimliği Fakültesi öğrencilerinin oral kanserler hakkındaki bilgi seviyesini ölçmek, yaklaşımlarını belirlemek ve daha kaliteli bir oral kanser eğitimi almaları için uygulanacak yönteme karar verilmesidir.

Gereç-Yöntem: Yakın Doğu Üniversitesi Diş Hekimliği Fakültesinde öğrenim gören 330 öğrenci ile yapılan bu anket çalışmasında öğrencilere oral kanserlere yaklaşımı, oral kanser bilgisi ve oral kanser eğitiminin güçlendirilmesi için hangi adımların alınması gerektiği ile ilgili 19 soru sorulmuştur.

Bulgular: Ankete; 64 1. sınıf, 38 2. sınıf, 65 3. sınıf, 74 4. sınıf ve 89 5. sınıf öğrencisi olmak üzere toplamda 330 öğrenci katılmıştır. Oral kanserlerin klinik görünümleri hakkındaki soruya, 167 öğrenci "yeterince bilgili değilim", 102 öğrenci "kısmen bilgiliyim", 55 öğrenci "herhangi bir fikrim yok", 6 öğrenci ise "oldukça bilgiliyim" cevabını vermiştir. 330 öğrencinin 257'si oral kanserler adı altında yeni bir dersin olması gerektiğini ifade ederken 73 öğrenci ise böyle bir derse gerek duymadıklarını belirtmişlerdir. Oral kanserler hakkında daha çok bilgi sahibi olunması için hangi yolun birincil olarak kullanılması gerektiği sorulduğunda 330 öğrencinin yalnızca 16'sı bilgilendirme broşürlerini tercih ederken 114 öğrenci düzenli seminerlerin verilmesi gerektiğini, 104 öğrenci yeni bir ders olarak işlenmesi gerektiğini, 96 öğrenci ise mevcut derslerin içerisinde daha yoğun şekilde işlenmesi gerektiğini ifade etmiştir. 4. ve 5. sınıf öğrencilerine sorulan "Oral kanserlerin tespit edilmesi ve önlenmesi açısından yeterli bilgiye sahip olduğunuzu düşünüyor musunuz?" sorusuna ise 163 öğrenciden yalnızca 21 öğrenci evet cevabını verirken 142 öğrenci ise hayır cevabını vermiştir. 111 4. ve 5. sınıf öğrencisi daha önce oral mukoza muayenesi yaptığını belirtirken 52 öğrenci ise daha önce hiç oral mukoza muayenesi yapmadığı belirtmiştir.

Tartışma-Sonuç: Diş hekimlerinin oral kanserler hakkında yeteri kadar bilgisi ve ilgisi olmadığı ülkemizde diş hekimliği fakülteleri oral kanserler açısından duyarlı ve bilgili genç diş hekimleri yetiştirmek için ivedilikle çalışmalıdır. Öğrencilerin düşünceleri doğrultusunda düzenli seminerler ve bir ders başlığı olarak oral kanserlerin işlenmesi kısa sürede anlamlı sonuçlar sağlayabilecektir.

Anahtar Kelimeler: Oral kanser, farkındalık, anket çalışması

EVALUATION OF ORAL CANCER AWARENESS OF THE DENTISTRY STUDENTS: A QUESTIONNAIRE STUDY

Işıl MIRAY[1], Selim Can DÖNEL[1], Gürkan ÜNSAL[2]

[1]Near East University, Faculty of Dentistry

[2]Near East University, Faculty of Dentistry, Department of Dentomaxillofacial Radiology

Objectives: The purpose of this survey is to decide the method to be used to measure the level of knowledge of the Near East University Faculty of Dentistry students about oral cancers, to determine their approach and to receive a higher quality oral cancer education.

Materials-Methods: In this survey study conducted with 330 students studying at the Faculty of Dentistry of Near East University, the students were asked what steps should be taken to strengthen their approach to oral cancer.

Results: A total of 330 students attended to the survey, including 64 1st grade, 38 2nd grade, 65 3rd grade, 74 4th grade, and 89 5th grade students.

167 students stated that they are not well informed about oral cancers while 102 students stated that they are partially informed. 55 students said that they have no idea about oral cancers.

While 257 of 330 students stated that there should be a new course under the name of oral cancers, 73 students stated that they did not need such a course. When asked which way should be used as the primary way to get more information about oral cancers, only 16 out of 330 students prefer informational brochures, while 114 students prefer regular seminars, 104 students prefer a new oral cancers lecture.

Only 21 out of 163 4th and 5th grade students stated that they have enough information in terms of identifying and preventing oral cancers.

111 4th and 5th grade students stated that they had previously performed oral mucosa examination, while 52 students stated that they had not previously performed oral mucosa examination.

Conclusion: Dentist faculties should work urgently to raise young dentists who are sensitive and knowledgeable about oral cancers. In line with the students' opinions, oral cancer seminars and oral cancer courses would be beneficial in order to draw student's attention.

Keywords: Oral cancer, awareness, questionnaire study, survey study

PS3

PREKANSERÖZ ORAL LEZYONLARIN DEĞERLENDİRİLMESİNDE İDENTAFİ'NİN YERİ

Vural FİDAN[1], Handan KOYUNCU[2], Emine SAKALAR[2], **Bengisu TURFAN**[3]

[1]Eskişehir Şehir Hastanesi, KBB Hastalıkları

[2]Eskişehir Yunus Emre Devlet Hastanesi, KBB Hastalıkları

[3]Yakındoğu Üniversitesi, Diş Hekimliği Fakültesi

Giriş-Amaç: Ağız kanseri, dünyada önemli bir ağız sağlığı sorunudur. Oral kanserin erken tespiti, uzun süreli sağkalım için önem arz eder ve tedavi başarısını arttırır. Bu çalışma Eskişehir'de yetişkin bir popülasyonda prekanseröz lezyonların prevalansını belirlemede Identafi'nin etkinliğinin değerlendirilmesi amaçlamıştır

Yöntem ve Yöntemler: Bu çalışmaya 2011-2019 yılları arasında Yunus Emre Devlet Hastanesi ve Eskişehir Şehir Hastanesi Kulak Burun Boğaz Kliniği'ne başvuran hastalar dâhil edildi. İlk ağız taraması kulak burun boğaz uzmanları ve diş hekimleri tarafından yapıldı. Şüpheli vakalar Identafi Oral kanser tarama cihazına (multispektral floresan ve yansıtma teknolojisi) tabi tutuldu

Identafi cihazı kullanıldıktan sonra pozitif olarak bildirilen vakalardan biyopsi alındı.

Bulgular: Hastaların cinsiyet dağılımı: erkek 284 (%47.3), kadın 317 (%52.7). Hastaların tütün tüketimi oranı 48 (%8), alkol tüketimi oranı 27 (%4.5) idi. Lezyonlar en sık bukkal mukozada yerleşimliydi. Tanı olarak en fazla keratozis görüldü. Tütün kullanan hastalarda lezyon görülme sıklığı ve alkol kullananlarda lezyon görülme sıklığı istatistiksel olarak anlamlı olacak şekilde fazla bulundu ($p< 0.001$).

Tartışma ve Sonuç: Identafi cihazı kullanılan çalışmada, neoplastik ve neoplastik olmayan oral lezyonlar arasında ayrım yapılırken % 86 duyarlılık ve % 89 özgüllük gösterilmiştir. Lojistik regresyon analizi neticesinde, hastalarda prekanseröz lezyonların gelişimi için tütün ve alkol tüketiminin en iyi belirteçler olduğunu göstermiştir. Bu çalışmada, Identafi cihazının oral prekanseröz lezyonları saptamada ve biyopsileri alma yerini belirlemede klinisyene yardımcı olabilecek basit ve invaziv olmayan bir cihaz olduğu bulunmuştur.

Anahtar Kelimeler: Prekanseröz lezyon, oral lezyon, Idenafi, tütün, alkol

THE IMPORTANCE OF IDENTAFİ İN THE EVALUATION OF PRECANCEROUS ORAL LESIONS

Vural FIDAN[1], Handan KOYUNCU[2], Emine SAKALAR[2], **Bengisu TURFAN**[3]

[1]City Hospital ENT Department of Eskisehir Eskisehir Turkey

[2]Yunus Emre State Hospital ENT Department of Eskisehir Turkey

[3]Near East University Faculty of Dentistry Cyprus

Introduction: Oral cancer is an important oral health problem in the world. Early detection of oral cancer increases long-term survival and treatment success. Therefore, this study aimed to evaluate the efficacy of Identafi in determining the prevalence of precancerous lesions in an adult population in Eskişehir.

Method: Patients who applied to Yunus Emre State Hospital and Eskisehir City Hospital Otorhinolaryngology Clinic between 2011-2019 were included in this study. The first mouth screening was performed by ear, nose and throat specialists and dentists. Suspicious cases were subjected to Identafi Oral cancer screening device (multispectral fluorescence and reflection technology) Biopsy was taken from cases reported positive after using Identafi device.

Findings: The distribution of patients according to gender: male 284 (47.3%), female 317 (52.7%). Tobacco consumption was 48 (8%) and alcohol consumption was 27 (4.5%). The lesions were most commonly located in the buccal mucosa. The most common diagnosis was keratosis. The incidence of lesions was higher in tobacco users and the incidence of lesions in alcohol users was statistically significant ($p <0.001$).

Result and Discussion: In the study using the Identafi device, 86% sensitivity and 89% specificity were shown when distinguishing between neoplastic and non-neoplastic oral conditions. Logistic regression analysis showed that tobacco consumption and alcohol consumption were the best predictors for the development of precancerous lesions in the study population. In this study, the Identafi device was found to be a simple and noninvasive device that could help the clinician in detecting oral precancerous lesions and identifying where to take biopsies.

Keywords: Precancerous lesion, oral lesion, Idenafi, tobacco, alcohol

PS4

MALİGN MELANOM: BİR OLGU SUNUMU

Gülçin KILCI, **Selin YEŞİLTEPE**

Aydın Adnan Menderes Üniversitesi Diş Hekimliği Fakültesi, Ağız, Diş ve Çene Radyolojisi

Giriş- Amaç: Melanosit hücrelerinin malign transformasyona uğraması ile malign melanomlar oluşur. Tüm malign tümörlerin %1.2'sini malign melanomlar oluştururken; malign melanomların da %1'ini mukozal melanomlar oluşturur ve derideki melanomlardan daha agresif karakterlidirler. Malign melanom erkeklerde kadınlara göre daha sık görülmekte ve daha çok 60-80 yaş grubundaki hastaları etkilemektedir.

Olgu Tanımlaması: 76 yaşındaki erkek hasta kanser cerrahisi öncesi, kliniğimize obturatör planlaması nedeniyle yönlendirildi. İntraoral muayenede sert damak posteriorunda pigmente lezyon alanı ile yumuşak damak ve uvulayı içeren lobüler görünümlü kitle görüldü. Sistemik başka bir hastalığı olmayan, sigara ve alkol öyküsü bulunmayan hastanın, yutkunma şikayeti nedeniyle gittiği kulak burun boğaz kliniğinde primeri uvula tümörü olan metastatik malign melanom tanısı aldığı öğrenildi. Hasta obturatör için protez kliniğimize yönlendirildi.

Tartışma- Sonuç: Malign melanomun komşu dokulara ve uzak bölgelere metastaz yapma eğilimi ve lokal nüks oranı oldukça yüksektir. Hematojen yolla yayılım göstermesi mortaliteyi önemli ölçüde artırır ve hastaların 5 yıllık sağ kalım insidansı %17-48 civarındadır. Hekimler malign melanom hakkındaki bilgilerini güncel tutarak hastalığın erken teşhis edilmesini sağlamalıdırlar.

Anahtar Kelimeler: Malign, metastaz, melanosit

MALIGN MELANOMA: A CASE REPORT

Gülçin KILCI, **Selin YESILTEPE**

Aydın Adnan Menderes University, Faculty of Dentistry, Department of Oral and Maxillofacial Radiology

Objectives: Malignant melanomas are formed when the melanocyte cells undergo malignant transformation. While malignant melanomas constitute 1.2% of all malignant tumors; mucosal melanomas constitute 1% of malignant melanomas and they are more aggressive than melanomas in the skin. Malignant melanoma is more common in men than in women and mostly affects patients in the 60-80 age group.

Case Description: A 76-year-old male patient was referred to our clinic for obturator planning before cancer surgery. In the intraoral examination, a pigmented lesion area on the posterior of the hard palate and a lobular mass area containing the soft palate and uvula were observed. It was learned that the patient, who had no history of systemic disease, smoking or alcohol, was diagnosed with metastatic malignant melanoma, a primary uvula tumor, in otolaryngology clinic. The patient was referred to the prosthesis clinic for the obturator.

Results- Conclusions: The tendency of malignant melanoma to metastasize to neighboring tissues and distant areas and local recurrence rate is quite high. Hematogenous spreading significantly increases mortality and the 5-year survival incidence of patients is around 17-48%. Physicians should keep the information about malignant melanoma up to date and ensure early diagnosis of the disease.

Keywords: Malignant, metastasis, melanocyte

PS5

ORAL LÖKOPLAKİ'NİN KONSERVATİF VE CERRAHİ YÖNTEM KOMBİNASYONU İLE TEDAVİSİ; VAKA SERİSİ VE LİTERATÜR TARAMASI

Mohammad Nabi BASIRY[1], Hasan HATİPOĞLU[2], Elif ÇOBAN[1]

[1]Kütahya Sağlık Bilimleri Üniversitesi, Diş Hekimliği Fakültesi, Ağız, Diş ve Çene Cerrahisi

[2]Kütahya Sağlık Bilimleri Üniversitesi, Diş Hekimliği Fakültesi, Periodontoloji

Giriş: Oral lökoplaki, ağız boşluğunda en yaygın malign dönüşüm potansiyeline sahip olan lezyondur. Lökoplakilerin tedavisi için farklı cerrahi ve cerrahi olmayan tedavi yöntemleri bildirilmiştir. Hangi vakalarda hangi tedavi yönteminin uygun olduğu, hastaların ne kadar süre ve aralıklarla takip edilmesi hakkında kapsamlı bir ortak görüş mevcut değildir. Bu raporun amacı konservatif ve cerrahi müdahale kombinasyonu ile iki oral lökoplaki vakasını sunmak ve literatüre göre malign dönüşüm potansiyellerini değerlendirmektir.

Olgu Açıklamaları: İlk vakada; 65 yaşında bayan hasta, lingual dişeti ve ağız tabanındaki beyaz lezyonun tedavisi için kliniğimize başvurdu. Konservatif tedaviden sonra eksizyonel biyopsi yapıldı. Lezyon diyot lazer yardımıyla eksize edildi ve oral patoloji bölümüne gönderildi. Yara sekonder iyileşmeye bırakıldı. Ağız hijyeni motivasyonu sağlandı ve hasta sigarayı bırakması konusunda bilgilendirildi. Hyaluronik asit oral gargara (hyaSEPT BioScience GmbH) 4 hafta boyunca günde iki kez önerildi. İkinci vakada; 73 yaşında bayan hasta sol üst çene palatinal dişetindeki beyaz lezyon tedavisi için kliniğimize sevk edildi. Konservatif tedaviden sonra cerrahi yöntemle lezyon eksize edildi ve patoloji değerlendirmeye gönderildi. Yara sekonder iyileşmeye bırakıldı. Hyaluronik asit oral gargara (hyaSEPT BioScience GmbH) 4 hafta boyunca günde iki kez önerildi.

Bulgular: Histopatoloji sonuçlarına göre her iki olguya da oral lökoplaki tanısı konuldu. Cerrahi girişimden sonra 1nci, 3 üncü, 6 ncı. Ve 12. ay kontrolleri her iki vaka için sorunsuz olarak izlendi.

Sonuç: Oral lökoplakinin tedavisi, tütün kullanımı, betel çiğneme, kronik mukozal travma, alkol kullanımı, lezyon üzerinde kandida enfeksiyonu oluşumu gibi risk faktörlerinin ortadan kaldırılmasıyla başlamalıdır. Konservatif tedavi; vitaminler (vitamin A, C, E), fenretinid (A vitamini analogu), karotenoidler (betakaroten, likopen), bleomisin, proteaz inhibitörü, antienflamatuar ilaçlar, yeşil çay, zerdeçal vb. gibi, kimyasal önleyici ajanların kullanımını içerir. Cerrahi tedavi geleneksel cerrahi, elektrokoagülasyon, kriyocerrahi ve lazer cerrahisini (eksizyon veya buharlaştırma) içermektedir. Oral lökoplaki tedavisinin temel amacı lezyonun malign transformasyonunu önlemek ve eğer malign transformasyonunu oluşmuşsa erken evrelerde tespit edilmesini sağlamaktır.

Anahtar Kelimeler: Lökoplaki, konservatif tedavi, cerrahi tedavi, malign dönüşüm

TREATMENT OF ORAL LEUKOPLAKIA WITH COMBINATION OF CONSERVATIVE AND SURGICAL MANAGEMENT; CASE SERIES AND REVIEW

Mohammad Nabi BASIRY[1], Hasan HATIPOGLU[2], Elif COBAN[1]

[1]Department of Oral and Maxillofacial Surgery, Faculty of Dentistry, Kütahya Health Sciences University

[2]Department of Periodontology, Faculty of Dentistry, Kütahya Health Sciences University

Objectives: Oral leukoplakia is the most common potentially malignant disorder affecting oral cavity. Various surgical and non-surgical treatments have been reported, but currently there is no universal consensus on the most appropriate one and on the duration or interval of follow-up of patients with this condition. The aim of this article is to present the management of two cases of oral leukoplakia with combination of conservative and surgical intervention, and review on its potential for malignant transformation according to the literature until now.

Case Descriptions: In the first case; A 65-year-old female patient was referred to our clinic for management of a white lesion in the lingual gingiva and floor of the mouth. After the non surgical periodontal therapy, excisional biopsy was performed. The lesion was excised with diode laser and directed to the Department of Oral Pathology. The wound was left to secondary healing. Oral hygiene motivation was provided and patient informed to stop smoking. Hyaluronic acid oral mouthwash (hyaSEPT BioScience GmbH) was prescribed twice daily for 4 weeks. In the second case A 73-year-old female patient was referred to our clinic for management of a white lesion in the palatinal gingiva of left upper jaw. After conservative therapy the lesion was excised and sent to histopathologists. The wound was left to secondary healing. Hyaluronic acid oral mouthwash (hyaSEPT BioScience GmbH) was prescribed twice daily for 4 weeks.

Results: According to the histopathology both causes was diagnosed oral leukoplakia. Post op routine controls was uneventful for both cases in 1st, 2nd, 3ed and 12 months after surgery.

Conclusion: Management of oral leukoplakia should begin with elimination of risk factors, such as tobacco abuse, betel chewing, chronic mucosal trauma, alcohol abuse, superimposed candida infection over the lesion etc. Conservative treatment includes use of chemopreventive agents such as vitamins (vitamins A, C, E), fenretinide (Vitamin A analogue), carotenoids (betacarotene, lycopene), bleomycin, protease inhibitor, anti-inflammatory drugs, green tea, curcuma etc. Surgical treatment includes conventional surgery, electrocoagulation, cryosurgery, and laser surgery (excision or evaporation). The main purpose of oral leukoplakia management is to avoid malignant transformation of the lesion or if this happened to detect this in early stages.

Keywords: Leukoplakia, surgical management, nonsurgical treatment, malignant transformation

PS6

AKUT MİYELOİD LÖSEMİ HASTASINDA DİŞETİ BULGULARI: VAKA RAPORU

Fatma Büşra DOĞAN[1], Füsun YAŞAR[2]

[1]Konya Ağız ve Diş Sağlığı Hastanesi, Ağız, Diş ve Çene Radyolojisi

[2]Selçuk Üniversitesi-Diş Hekimliği Fakültesi, Ağız, Diş ve Çene Radyolojisi

Giriş-Amaç: Periodontitis ve gingivitis dışında bazı sistemik ve genetik hastalıklar, intraoral lezyonlar ve nekrotizan hastalıklar dişeti enflamasyonundan şiddetli kemik kaybına kadar değişebilen klinik tablolar şeklinde periodontal dokularda birtakım değişikliklere neden olabilmektedir. Akut miyeloblastik lösemi (AML) yüksek morbidite oranı nedeniyle erken tanının önemli olduğu malign bir kemik iliği hastalığıdır. Hızlı gelişen dişeti hiperplazisi genellikle bu hastalığın ilk belirtisidir. Bu olgu sunumunda dişeti hiperplazisi olan bir AML hastası anlatılmaktadır.

Olgu Tanımlaması:18 yaşındaki erkek hasta son on günde şiddetlenen dişeti rahatsızlıkları sebebiyle kliniğimize başvurdu. Yapılan intraoral muayenede hastada dental maloklüzyon ve oral hijyen yetersizliğine bağlı yaygın periodontal problemler görülmüştür. Alt anterior bölgede ödemli ve kanama eğilimli dişeti hiperplazisi ve ayrıca alt anterior bölge dişetinden vestibul sulkusa ve mukozaya uzanan yer yer ülsere ve nekrotik alanlar gözlenmiştir. Ayrıca morumtrak rengi ve hiperplazik görünümü itibarıyla Kaposi sarkom olasılığını da düşündüren lezyon, alt anterior bölge kadar yaygın olmasa da üst anterior bölgede de izlenmiştir. Sistemik herhangi bir hastalığı bulunmadığını söyleyen hasta Kaposi sarkom veya lösemi ön tanıları ile periodontoloji ve hematoloji kliniklerine yönlendirilmiştir.

Bulgular: Yapılan kan tahlilleri sonucunda hastada AML olduğu ortaya çıkmıştır.

Tartışma-Sonuç: Gerek tanı gerekse tedavi aşamasında AML ile ilgili belirti ve bulguların bilinmesi önem taşımaktadır. Sonuç olarak, bu vaka sistemik hastalıkların oral bulgularını tanımanın önemini ortaya koymaktadır.

Anahtar Kelimeler: Akut miyeloid lösemi, Gingival hiperplazi, Vaka raporu

GINGIVAL ALTERATIONS RELATED WITH ACUTE MYELOID LEUKEMIA: A CASE REPORT

Fatma Büşra DOGAN[1], Füsun YASAR[2]

[1]Konya Oral and Dental Health Hospital, Konya, Turkey

[2]Selçuk University-Dentistry Faculty, Department of Oral and Maxillofacial Radiology, Konya, Turkey

Objectives: Some systemic and genetic diseases, intraoral lesions and necrotizing diseases other than periodontitis and gingivitis can cause some changes in periodontal tissues in the form of clinical manifestations ranging from gingivitis to severe bone loss. Acute myeloblastic leukemia (AML) is a malignant bone marrow disease in which early diagnosis is important because of its high morbidity. Rapidly developing gingival hyperplasia is usually the first sign of this disease. This case report describes an AML patient with gingival hyperplasia.

Case Description: An 18-year-old male patient was admitted to the our clinic, because of gingival disorders that had exacerbated in the last ten days. Intraoral examination revealed diffuse periodontal problems due to dental malocclusion and oral hygiene failure. Edema and bleeding-prone gingival hyperplasia in the lower anterior region, as well as ulcers and some necrotic areas extending from the lower anterior region gingival to the vestibule sulcus and mucosa were observed. In addition, the lesion suggesting the possibility of Kaposi's sarcoma due to its purplish color and hyperplastic appearance was observed in the upper anterior region, although not as common as the lower anterior region. The patient who reported that he didn't have any systemic disease, was referred to periodontology and hematology clinics with the preliminary diagnosis of Kaposi sarcoma or leukemia.

Results: Blood tests revealed that the patient had AML.

Conclusions: It is important to know the signs and symptoms of AML both in diagnosis and treatment stages. In conclusion, this case demonstrates the importance of recognizing oral manifestations of systemic diseases.

Keywords: Acute myeloid leukemia, Gingival hyperplasia, Case report

PS7

RABDOMİYOSARKOM ERKEN TANISI: BİR OLGU SUNUMU

Erçin SAMUNAHMETOĞLU, Burak İNCEBEYAZ, Mehmet Hakan KURT

Ankara Üniversitesi Diş Hekimliği Fakültesi, Ağız, Diş ve Çene Radyolojisi

Giriş: Rabdomiyosarkom (RMS) çocukluk çağının en sık görülen yumuşak doku sarkomudur ve tüm sarkomların %5-8'ini oluşturur. RMS, WHO sınıflamasında embriyonel, alveolar, pleomorfik, iğsi/sklerozan ve epiteloid alt tiplerine ayrılmaktadır. Çocukluk çağının en sık görülen sarkomu iğsi hücreli RMS'dur ve en sık 15 yaş altında görülür. Bu olguda baş ve boyun bölgesinde (oral mukoza) görülen RMS'nin iğ hücreli tipi anlatılmıştır.

Olgu tanımlaması:9 yaşında kadın hasta iki aydır süren çene ağrısı şikâyeti ile başvurmuştur. Klinik muayene sonucunda; sağ retromolar bölgenin lingulinde ağrı ile birlikte iyi sınırlı, ülsere, atipik görünümlü şişlik mevcuttu. İlgili bölgede tonsil hipertrofisi ve submandibuler lenf bezinde büyüme saptandı. Kesin tanı amacı ile insizyonel biyopsi yapıldı.

Bulgular: Histopatolojik inceleme sonucunda; iğsi hücrelerin oluşturduğu miksoid stromalı, mitotik aktivitesi fazla ve pleomorfizmin mevcut olduğu tümör hücreleri tespit edildi. Bunun sonucunda tümörün; iğsi hücreli mezenkimal malign tümör olduğu sonucuna varıldı.

Sonuç-Tartışma: Morfolojik olarak RMS'ler primitif mezenkimal hücrelerden oluşur. Primitif tümör hücreleri iğsi ya da yuvarlak olabilir ve genellikle bol miksoid stroma içerir. Bu olguda miksoid stromalı primitif iğsi mezenkimal hücrelerden oluşan bir tümör olduğu gösterilmiştir. RMS ayırıcı tanısında benign reaktif/ neoplastik süreçler ve malign birçok tümör vardır. Bu nedenle immünhistokimyasal çalışmalar önem kazanmaktadır. İmmunohistokimyasal incelemede RMS'lerde Desmin ve SMA pozitiftir. Bu olguda da literatürle benzer olarak Desmin ve SMA pozitif, S-100 ve EMA ise negatif olarak bulunmuştur. Buna göre tümörün mezenkimal ve kas hücreleri kökenli olduğu sonucuna varılmıştır. Histopatolojik ve immünhistokimyasal çalışmalar neticesinde ise RMS tanısı konmuştur.

Anahtar Kelimeler: Oral kanser, rabdomiyosarkom, mezenşimal tümör

EARLY DIAGNOSIS OF RHABDOMYOSARCOMA: A CASE REPORT

Erçin SAMUNAHMETOGLU[1], Burak INCEBEYAZ[1], Mehmet Hakan KURT[1]

Ankara University Faculty of Dentistry Oral and Maxillofacial Radiology

Introduction: Rhabdomyosarcoma(RMS) is the most common soft tissue sarcoma of childhood and constitutes 5-8% of all sarcomas. According to WHO, RMS is divided into different subtypes. The most common sarcoma of childhood is spindle cell RMS and is most commonly seen under the age of 15. In this case, the spindle cell type of RMS seen in the head and neck region is described.

Case description: A 9-year-old woman presented with a complaint of jaw pain lasting two months. Clinical examination showed; A well-defined, ulcerated, atypical-looking swelling with pain on the lingual region of the right retromolar region. Tonsillar hypertrophy and submandibular lymph node enlargement were detected in the region. For initial diagnosis, incisional biopsy was performed.

Findings: Histopathological examination showed high mitotic activity and pleomorphic spindle cells with myxoid storma. It was concluded that there is a spindle cell mesenchymal malignant tumor.

Conclusion and Discussion: Morphologically, RMS consists of primitive mesenchymal cells. Primitive tumor cells can be spindle or round and usually contain abundant myxoid stroma. In this case, it has been shown that it is a tumor consisting of primitive spindle mesenchymal cells with myxoid stroma. Desmin and SMA are positive in RMS in immunohistochemical examination. In this case, Desmin and SMA were positive, S-100 and EMA were negative, similar to the literature. Accordingly, it was concluded that the tumor originated from mesenchymal and muscle cells. As a result of histopathological and immunohistochemical studies, RMS was diagnosed.

Keywords: Oral cancer, rhabdomyosarcom, mesenchymal tumour

PS8

MYELOİD SARKOM ORAL BÖLGE METASTAZI: VAKA RAPORU

Dilara HAROĞLU[1], İpek ATAK[2], Meryem TORAMAN ALKURT[1]

[1]Gazi Üniversitesi Diş Hekimliği Fakültesi, Ağız Diş ve Çene Radyolojisi

[2]Gazi Üniversitesi Diş Hekimliği Fakültesi, Oral Patoloji

Giriş: Miyeloid sarkom (MS), myeloblastlardan veya granülositik ve eritroid immatür hücrelerinden oluşan ekstramedüller solid bir tümördür. MS esas olarak kemik ve yumuşak dokularda izlenir, ancak cilt, lenf nodları, orbita ve göz, ağız boşluğu, bronşlar, perikard, periton, gastrointestinal sistem, böbrek, üreme organları, meme, mesane de görülebilir.

Olgu Tanımlaması: Ağzında oluşan şişlik nedeniyle kliniğe başvuran, 37 yaşında kadın hasta, ilgili bölgeden alınan biyopsi sonucunda hematopoetik sistem malignitesi ön tanısı ile Onkoloji Anabilim Dalı'ndan konsülte edildi.

Bulgular: Ekstraoral muayenede; sağ yanak bölgesinde şişlik mevcuttu. Sağ submandibular bölgede lenfadenopati saptandı. İntraoral muayenede ise sağ üst kanin dişin distalinden 2. molar dişin meziyaline uzanan dişsiz bölgede sert şişlik izlendi. İlgili şişliğin yüzey mukozasında sınırları düzensiz, ülsere, morumsu renkte lezyon izlendi. Panoramik radyografisinde, sağ maksilla premolar-molar bölgede alveolar kemiğin sınırları düzensizdi. CBCT görüntülerinde, bukkal ve palatinal kortikal kemikte, maksiller sinüs ve çevre dokularda yaygın desktrüktif değişiklikler izlendi. İnsizyonel biyopsi sonrası, histopatolojik incelemede hastaya hematopoetik kökenli malignite tanısı konuldu. Onkoloji Anabilim Dalı'nda yapılan ileri tetkikler sonucunda myeloid sarkom tanısı alan hastanın onkolojik tedavisi, hematopoetik kök hücre transplantasyonu olarak planlanmıştır.

Sonuç: Miyeloid sarkom oral kavitede damak, dişeti, çekim soketi ve yanakta gelişebilir. Maksiller kemiğin izole miyeloid sarkomu nadirdir. Ülseratif oral mukoza lezyonu için ayırıcı tanılar travmatik ülser, altta yatan sistemik hastalığa sekonder mukoza ülseri ve primer veya metastatik kanseri içerir.

Anahtar Kelimeler: Myeloid sarkom, oral metastaz, ülser

MYELOID SARCOMA METASTASIS OF THE ORAL CAVITY: CASE REPORT

Dilara HAROGLU[1], Ipek ATAK[2], Meryem TORAMAN ALKURT[1]

[1]Gazi University, Faculty of Dentistry, Department of Dentomaxillofacial Radiology, Ankara, Turkey

[2]Gazi University, Faculty of Dentistry, Department of Oral Pathology, Ankara, Turkey

Objectives: Myeloid sarcoma (MS) is an extramedullary solid tumor composed of myeloblasts or immature cells of granulocytic lineage and erythroid precursors. MS is mainly found in the bone and soft tissues, but it may affect virtually any site of the body such as the skin, lymph nodes, orbit and eye, oral cavity, bronchi, pericardium, peritoneum, gastrointestinal tract, kidney, reproductive organs, breast, and bladder.

Case Description: A 37-year-old woman presented to the clinic due to swelling in her mouth. Hematopoietic system malignancy was found as a result of incisional biopsy. Afterwards, the patient was consulted to the oncology department.

Results: In extraoral examination; there was swelling along the right cheek area. Right submandibular lymphadenopathy were detected. In the intraoral examination, a hard swelling was observed in the toothless region extending from the distal of the right upper canine to the mesior of the 2nd molar tooth. The surface of the swelling was irregular and ulcerated. Panoramic radiography presented irregular boundaries of alveolar bone in the right maxilla premolar-molar region. CBCT images showed diffuse destructive changes in the buccal and palatinal cortical bone, maxillary sinus and surrounding tissues. Histopathological examination revealed malignancy of hematopoietic origin. Oncologic treatment of the patient was planned as hematopoietic stem cell transplantation.

Conclusions: Myeloid sarcoma can involve the palate, gingiva, extraction socket, and cheek in the oral cavity. Isolated myeloid sarcoma of the maxillary bone is uncommon. The differential diagnoses for an ulcerative oral mucosa lesion includes traumatic ulcer, mucosa ulceration due to systemic disease, and primary or metastatic cancers.

Keywords: Myeloid sarcoma, oral metastasis, ulcer

PS9

KONİK IŞINLI BİLGİSAYARLI TOMOGRAFİDE ÖN TANISI KONULMUŞ NEOPLAZMLARIN PATOLOJİ RAPORLARININ DEĞERLENDİRİLMESİ

Muhammed Enes NARALAN, Mustafa Taha GÜLLER, Özkan MİLOĞLU

Atatürk Üniversitesi, Ağız, Diş ve Çene Radyolojisi Anabilim Dalı

Giriş-Amaç: İlerleyen görüntüleme teknolojisi ile birlikte konik ışınlı bilgisayarlı tomografi (KIBT) diş hekimliğinde daha sık kullanılmaktadır. Bu sebeple ileri görüntülemede teşhis edilen lezyonların sayısı ve çeşidi artmaktadır. Ancak ilerleyen bu teknolojiye rağmen kesin sonuç altın standart olan patolojik tetkikle konmaktadır. Bu çalışmada İleri görüntülemede ön tanısı konulan lezyonların patoloji sonuçları ile karşılaştırma yaparak farklılıklara vurgu yapmayı amaçlıyoruz.

Gereç-Yöntem: 2008-2019 yılları arasında Atatürk Üniversitesi, Diş Hekimliği Fakültesinde KIBT kullanılarak incelenen hastalardan neoplazm şüphesi taşıyan 186 hastanın 71 tanesinin patoloji sonucuna ulaşılmıştır. İlgili hastaların tomografi ve patoloji rapor sonuçları karşılaştırılmıştır.

Bulgular: Bu hastaların 66 tanesi benign, 5 tanesi ise malign neoplazm şüphesi göstermektedir. Benign neoplazm şüphesi gösteren hastaların 45 (%68,18)'inin patoloji raporunda neoplazm harici herhangi bir kist veya kemik patolojisi olduğu, 17 (%25,75) tanesinin göründüğü gibi benign bir neoplazm olduğu ortaya çıkmıştır. Malign neoplazm şüphesi duyulan 5 hastanın yalnızca 2'si patoloji ile teşhisi doğrulamış olup kalan 3 vaka benign ya da diğer kemik patolojisi olan lezyonlar lehine yorumlanmıştır.

Tartışma-Sonuç: Radyolojik tetkiklerde lezyonlardan patognomik özellikleri olanların sayısı çok azdır ve birbirlerini taklit edebilirler. Bu sonuçlar doğrultusunda neoplazmların KIBT'de kist veya diğer kemik lezyonları ile kolay bir şekilde karıştırılabileceğini ifade etmekteyiz. Bu nedenle KIBT'de raporlanan hastaların patoloji tetkiklerinin de takipleri yapılarak kesin sonuçlar incelenmeli.

Anahtar Kelimeler: Konik ışınlı bilgisayarlı tomografi, neoplazm, patoloji

EVALUATION OF PATHOLOGICAL REPORTS OF NEOPLASMS DIAGNOSED IN CONIC-RAY COMPUTERIZED TOMOGRAPHY

Muhammed Enes NARALAN, Mustafa Taha GULLER, Ozkan MILOGLU

Department of Oral and Maxillofacial Radiology, Atatürk University Faculty of Dentistry, Erzurum, Turkey

Objective: Conical beam computed tomography (CBCT) is used more frequently in dentistry with advancing imaging technology. Therefore, the number and type of lesions detected in advanced imaging are increasing. However, in spite of this advancing technology, the definitive result is established by pathological examination which is the gold standard. In this study, we aim to emphasize the differences by comparing the pathology results of the lesions that were pre-diagnosed in advanced imaging.

Materials and Methods: Between 2008-2019, 71 pathological results of 186 patients suspected of neoplasm were obtained by using CBCT in Atatürk University, Faculty of Dentistry. The results of tomography and pathology reports of the patients were compared.

Results: 66 of these patients had benign suspicion and 5 had malignant neoplasm suspicion. In the pathology report, 45 (68.18%) of the patients with suspected benign neoplasm had any cyst or bone pathology other than neoplasm and 17 (25.75%) had benign neoplasm. Only 2 of 5 patients with suspected malignant neoplasm confirmed the diagnosis by pathology, and the remaining 3 cases were interpreted in favor of benign or other lesions with bone pathology.

Discussion-Conclusion: The number of lesions with pathognomic features in radiological examinations is very small and may mimic each other. We conclude that neoplasms can be easily confused with cysts or other bone lesions in CBCT. For this reason, the pathology examinations of the patients reported in CBCT should be followed and the exact results should be examined.

Keywords: Conical beam computed tomography, neoplasm, pathology

PS10

TEKRARLAYAN AĞIZ TABANI KANSERİNİN TEDAVİSİ VE DENTAL DEĞERLENDİRME

Büşra YILMAZ

Başkent Üniversitesi Adana Dr Turgut Noyan Araştırma ve Uygulama Hastanesi, Ağız, Diş ve Çene Radyolojisi

Giriş-Amaç: Ağız kanserlerinin tedavisinde cerrahi, radyoterapi ve kemoterapi uygulanmaktadır ve dişhekimlerinin kanser teşhisinde ve onkolojik tedavilerin ağız bölgesine etkilerinin belirlenmesinde önemli bir rolü vardır. Bu çalışmanın amacı nükseden ağız tabanındaki skuamöz hücreli karsinomunun cerrahi ve onkolojik tedavisini, dental değerlendirmeleri ve müdahaleleri sunmaktı.

Olgu Tanımlanması: Bu olgu sunumunda Ağız, Diş ve Çene Radyolojisi Bölümü'ne ağız sağlığı konsültasyonu için başvuran ve tekrarlayan ağız tabanı kanseri olan 67 yaşındaki erkek hasta değerlendirildi. Ekim 2018'de sağ marjinal mandibulektomi ve sağ boyun diseksiyonu yapıldı ancak Nisan 2019'da nüks nedeni ile tekrar opere edildi. Onkoloji Bölümü tarafından radyoterapi ve kemoterapi planlandı. Radyolojik dental değerlendirmeler Bilgisayarlı Tomografi (BT) ve panoramik radyografiler ile yapıldı.

Bulgular: Sağ mandibulada, simfizden ramusa kadar uzanan lezyon histopatolojik olarak Squamöz hücreli karsinom bildirildi. Sağ mandibulada gingivadan ağız tabanına uzanan ülsere alan mevcuttu. Onkolojik tedavi ve cerrahiden önce, lezyon bölgesindeki dişler çekildi ve diğer dental işlemler tamamlandı. Parsiyel glossektomi, suprahyoid boyun diseksiyonu ve rekonstrüksiyon yapıldı.

Tartışma-Sonuç: Diş hekimlerine ağızdaki ülser bölgelerini ayrıntılı olarak incelemeleri tavsiye edilir. Ağız ve diş sağlığı açısından yaşanacak sorunları en aza indirmek için, ağız kanseri tedavisine başlamadan önce tedavi sırasında ve sonrasında devam edecek düzenli diş kontrolleri yapılmalıdır.

Anahtar Kelimeler: Ağız kanseri, skuamöz hücreli karsinom, ağız tabanı

THE RECURRENT CANCER OF THE FLOOR OF MOUTH TREATMENT AND DENTAL EVALUATION

Büşra YILMAZ

Department of Oral and Maxillofacial Radiology, Baskent University Adana Dr Turgut Noyan Research and Practise Hospital

Objectives: Surgery, radiotherapy and chemotherapy are used in the treatment of oral cancers and the dentists have an important role in diagnosing cancer and determining the effects of oncological treatments on the mouth region. The purpose of this study was to present the surgical and oncologic treatment of recurrent squamous cell carcinoma in the floor of mouth, dental evaluation and intervations.

Case Description: In this case report, a 67-year-old male with recurrent the floor of mouth cancer who applied to Department of Oral and Maxillofacial Radiology for oral health care consultation were evaluated. In October 2018, right marginal mandibulectomy and right neck dissection was performed, but in April 2019 it was re-operated due to recurrence. Radiotherapy and chemotherapy were planned by Department of Oncology. Radiologic dental evaluations were performed with Computed Tomography (CT) and panoramic radiographs.

Results: Squamous cell carcinoma of the right mandible extending from symphysis to ramus was reported histopathologically. There was an ulcerated area extending from the gingiva to the floor of mouth in the right mandible. Before the oncological treatment and surgery, the teeth in the lesion area were extracted and other dental procedures were completed. Partial glossectomy, suprahyoid neck dissection and reconstruction were also performed.

Conclusions: Dentists are advised to examine the ulcerated areas of the mouth in detail. In order to minimize the problems that will be experienced in terms of oral and dental health, regular dental controls that will continue during and after treatment should be performed before starting oral cancer treatment.

Keywords: Oral cancer, squamous cell carcinoma, floor of mouth

PS11

PALATAL MİNÖR TÜKÜRÜK BEZLERİNDEN KAYNAKLANAN DÜŞÜK DERECELİ MUKOEPİDERMOİD KARSİNOM: RASTLANTISAL BİR VAKA RAPORU

Duygu AZMAN, Melek TAŞSÖKER, Sevgi ÖZCAN

Necmettin Erbakan Üniversitesi Diş Hekimliği Fakültesi, Ağız, Diş ve Çene Radyolojisi

Özet

Amaç: Mukoepidermoid karsinom en yaygın malign tükrük bezi tümörüdür (%35). Tükrük bezi tümörlerinin %15'ini, malign tükrük bezi tümörlerinin %40'ını oluştuırur. Çoğunluğu parotiste görülür, ancak minör tükürük bezlerinde, özellikle de palatal bölgede sık izlenir. En yüksek sıklık kırklı yaşlarda olmak üzere geniş bir yaş aralığında görülebilmektedir. Kadınlarda görülme sıklığı biraz daha fazladır. Baş ve boyun bölgesine tümör tedavisi amacı ile radyasyon uygulanmış bireylerde sekonder tümör olarak da sık ortaya çıkar. Asemptomatik genişleme şeklinde başlar, fasiyal paralizi ve ağrı oluşturabilir. Disfaji, trismus görülebilir. Histolojik olarak, mukoid hücreler, epidermoid hücreler ve şeffaf hücreler içerir. Bu olgu raporunun amacı palatal bölgede teşhis edilen mukoepidermoid karsinomun klinik ve radyolojik özelliklerini tanımlamaktır.

Olgu Tanımlaması: Kliniğimize dental muayene için başvuran 23 yaşında sistemik yönden sağlıklı kadın hastanın intraoral muayenesinde, maksilla sağ palatal posterior bölgede yerleşmiş, yüzeyi ülsere olmayan pembe sağlıklı mukoza ile örtülü şişlik tespit edilmiştir. Asemptomatik şişliğin palpasyonda ağrısız olduğu görülmüştür. Şişliğe komşu dişlerde perküsyona duyarlılık görülmemiştir. Panoramik radyografta bölgedeki dişlerde aproksimal çürükler ve periodontitise bağlı horizontal alveolar kemik kaybı dışında patolojik bulgu izlenmemiştir. Hastadan yapılan konik ışınlı bilgisayarlı tomografi (KIBT) incelemesinde bölgedeki şişliğin palatal kemikte yıkıma yol açmadığı tespit edilmiştir. Şişliğin yumuşak doku odaklı olduğu düşünülerek hasta tükürük bezi tümörü ön tanısıyla Ağız, Diş ve Çene Cerrahisi Anabilim Dalı'na yönlendirilmiştir.

Bulgular: Hastaya Ağız, Diş ve Çene Cerrahisi Kliniği'nde uygulanan eksizyonel biyopsi sonucunda lezyonun histopatolojik olarak düşük dereceli mukoepidermoid karsinom ile uyumlu olduğu saptanmıştır.

Sonuç: Erken evrede teşhis ve tedavinin uygulanması ile morbiditenin azaltılması ve hasta prognozunun iyileştirilmesi mümkündür. İleri yaşlarda nüks eğilimi gösterebilen bu tümörün klinik ve radyolojik takibi hayati önem taşımaktadır.

Anahtar Kelimeler: Mukoepidermoid Karsinom, Oral Kanserler, KIBT

LOW-GRADE MUCOEPIDERMOID CARCINOMA OF PALATAL MINOR SALIVARY GLANDS: AN INCIDENTAL CASE REPORT

Duygu AZMAN, Melek TASSOKER, Sevgi OZCAN

Necmettin Erbakan University

Abstract

Aim: Mucoepidermoid carcinoma is the most common malignant salivary gland tumor (35%). It constitutes 15% of salivary gland tumors and 40% of malignant salivary gland tumors. Most of them are seen in the parotid gland, but are frequently seen in the minor salivary glands, especially in the palatal region. The highest frequency is seen in the forties but it can be seen in a wide age range. It is slightly more common in women. It also occurs as a secondary tumor in individuals who have undergone radiation therapy for head and neck tumors. It starts asymptomatic enlargement and may cause facial paralysis and pain. Dysphagia, trismus can be seen. Histologically: it contains mucoid cells, epidermoid cells and transparent cells. The aim of this case report is to describe the clinical and radiological features of mucoepidermoid carcinoma diagnosed in the palatal region.

Case Description: In 23-year-old systemically healthy female patient who applied to our clinic for dental examination, intraoral examination revealed a swelling covered with pink healthy mucosa with non-ulcerated surface located on the maxilla right palatal posterior region. It was observed that asymtomatic swelling had no pain on palpation. There was no percussion sensitivity in the teeth adjacent to the swelling. Panoramic radiographs showed no pathological findings other than aproximal caries and horizontal alveolar bone loss due to periodontitis. Cone beam computed tomography (CBCT) examination of the patient revealed that the swelling in the region did not lead to destruction of the palatal bone. Considering that the swelling was soft tissue oriented, the patient was referred to the Department of Oral and Maxillofacial Surgery with a preliminary diagnosis of salivary gland tumor.

Result: The excisional biopsy performed at the Oral and Maxillofacial Surgery Clinic revealed that the lesion was histopathologically compatible with low grade mucoepidermoid carcinoma.

Conclusion: Early diagnosis and treatment can reduce morbidity and improve patient prognosis. Clinical and radiological follow-up of this tumor, which may show a relapse tendency in advanced ages, is vital.

Keywords: Mucoepidermoid Carsinoma, Oral Cancers, CBCT

PS12

SOLİTER PLAZMASİTOM: BİR OLGU SUNUMU

Hüseyin GÜLCAN, Uğur GÜLŞEN, Mustafa Cenk DURMUŞLAR, Nurgül TUYU

Zonguldak Bülent Ecevit Üniversitesi Diş Hekimliği Fakültesi, Ağız, Diş ve Çene Cerrahisi Anabilim Dalı

Giriş-Amaç: Plazma hücre neoplazmları farklı klinik formlarda görülebilmektedir. Plazmasitom, plazma hücre kökenli kemik iliği neoplazisidir. Plazmasitom klinik olarak 3 farklı şekilde görülebilmektedir. Bunlar multiple myelom, kemiğin soliter plazmasitomu ve ekstramedüller plazmasitomdur. Multiple myelom genellikle kemik iliğinde lokalizedir ve geniş bir klinik, laboratuar ve radyolojik bulgu yelpazesine sahiptir. Bu hastalık serumda ya da idrarda elektroforez ile tespit edilen kemik iliği hücrelerinin anormal proliferasyonuyla birlikte monoklonal immunoglobulinlerin (M proteinleri) aşırı üretimiyle karakterize bir kan tümörüdür. Bunun aksine soliter plazmasitom hiç kemik iliği plazmasitozu içermeyen ya da minimal seviyede içeren klonal plazma hücrelerinin oluşturduğu şişlikle karakterize ve primer lezyondan köken alan başka bir bulgu içermeyen bir hastalıktır.

Gereç-yöntem: 60 yaşında erkek hasta sağ mandibula posterior bölgede 3 aydır mevcut olan ve ülserasyon bulunmayan şişlikle kliniğimize başvurdu. Yapılan tomografik incelemede bu bölgede kemikte rezorpsiyon ve adyolüsent alan tespit edildi. Adrenalinli lokal anestezi altında biyopsi yapıldı.

Bulgular: Histopatolojik tetkik sonucunda plazmablastik farklılaşma görünümlü plazma hücre neoplazmı görüldü. Analizi yapılan örnek neredeyse tamamen monomorfik neoplastik yapılar içeren fibro-osseöz dokudan oluşmaktaydı. Orta miktarda silik eozinofilik sitoplazma, atipik açık kromatinli çekirdek ve yüksek mitotik indeksi bulunan belirgin çekirdek ile karakterize plazmasitoid ve plazmablastik hücrelerle karakterize diffüz bir yapı gösterdi. Ardından hasta hematoloji polikliniğine yönlendirildi ve burada radyoterapi tedavisi gördü.

Tartışma-Sonuç: Soliter plazmasitom, multiple myelom ile ilişkili, baş ve boyun bölgesini etkileyen, nadir görülen bir neoplazmdır. Multiple myelomun lokalize formu olan soliter plazmasitom lokalize malign, kemiği yıpratan ve az da olsa yumuşak doku invazyonu gösteren bir hastalıktır.

En sık görülen semptomu ağrı ve patolojik kırıklardır. Kitlenin büyümesi ve sinir köküne baskı yapması sonucu nörolojik problemlerde ortaya çıkabilmektedir. Ayrıca asemptomatik olup rutin muayenede görülebilen şekilleri de bulunmaktadır.

Radyolojik görüntü 2 farklı şekilde olabilmektedir. İlki multiloküler radyolüsensi şeklindedir. Ve daha sık olarak görülmektedir. Diğer şekil ise daha az sıklıkla görülen ve primer ya da metastatik tümörle karıştırılan destrüktif/litik formudur.

Soliter plazmasitom tedavisinde cerrahi ve radyasyon tedavisi başarıyla uygulanmaktadır. Ancak cerrahinin radyasyon tedavisine üstünlüğü ya da tam tersi bir durumun varlığını ortaya koyan bir çalışma bulunmamaktadır. Hemimandibulektomi ise radyasyon tedavisi başarısız olduğunda uygulanmaktadır.

Anahtar Kelimeler: Multiple myelom, neoplazm, plazma hücresi, soliter plazmasitom

SOLITARY PLASMACYTOMA: A CASE REPORT

Hüseyin GULCAN, Uğur GULSEN, Mustafa Cenk DURMUSLAR, Nurgül TUYU

Zonguldak Bulent Ecevit University Faculty of Dentistry, Department of Oral and Maxillofacial Surgery

Objective: Plasma cell neoplasms present in different clinical types. Plasmacytoma ia a neoplastic disorder of bone marrow that originates from plasma cells. Plasmacytoma may present 3 clinical type; multiple myeloma, solitary plasmacytoma of the bone and extramedullary plasmacytoma. Multiple myeloma is generally located in the bone marrow and associated with wide spectrum of clinical, laboratory and radiological findings. Multiple myeloma is a blood tumor characterized by abnormal proliferation of bone marrow cells with hyper production of monoclonal immunoglobulin (M proteins) identifiable in the serum or urine by electrophoresis. Conversely, solitary plasmacytoma is characterized by a single mass of clonal plasma cells, with no or minimal bone marrow plasmacytosis and with no other symptoms than those derived from the primary lesion.

Materials and Methods: 60 years old male patient with a mass without any ulceration for three months inthe posterior mandible referred to our department. The radiographic examination revealed bone resorption and radiolucency. Biopsi was done under local anesthesia.

Results: The histopathological study showed a plasma cell neoplasm with plasmablastic differentiation aspects. The analyzed sample was made of fibro-osseous tissue, almost entirely occupied by monomorphic neoplastic population. It showed a diffuse pattern consisting of plasmacitoid cells and large plasmablastic cells, characterized by moderate amounts of slightly eosinophilic cytoplasm, atypical nucleus with opened chromatin, and well evident nucleolus with high mitotic index. After all investigations patient was referred to department of hematology.

Conclusion: Solitary plasmacytoma may be considered as a rare neoplasm of head and neck and is a different disease compared to multiple myeloma. The localized form of multiple myeloma as solitary plasmacytoma is a disease with local malignancy that wears away bones but a little trend to soft tissue invasion.

The most common symptom described of solitary plasmacytoma of the jaw is pain and pathologic fracture. Neurologic compromise can derive from nerve root compression by growing mass. Alternatively solitary plasmacytoma is asymptomatic and detected on routine examination.

Radiologic features can be divided in 2 main groups; the first group is represented by more frequent appearance of multilocular radiolucent area and the less frequent presentation as a destructive/lytic mass, which was often confused with primary or metastatic tumor.

Both surgery and radiation can be succesfully used in the treatment of solitary plasmacytoma. At present no conclusive studies provedsuperiority of surgery on radiation alone or vice versa. The tecnique of hemimandibulectomy is used when radiation treatment is failed.

Keywords: Multiple myeloma, neoplasm, plasma cell, solitary plasmacytoma

PS13

SİNONAZAL UNDİFERANSİYE KARSİNOMA: NADİR BİR OLGU SUNUMU

Şuheda ERDEM, Peruze ÇELENK, Şule ERDEM

Ondokuz Mayıs Üniversitesi Diş Hekimliği Fakültesi, Ağız, Diş ve Çene Radyolojisi

Giriş-Amaç: Sinonazal undiferansiye karsinom (SNUK), esteziyonöroblastom, nöroendokrin karsinom ve küçük hücreli karsinom içeren nöroendokrin karsinom spektrumunun bir parçası olduğu düşünülen oldukça nadir, agresif bir malignitedir. Tümör genellikle burun boşluğunda ortaya çıkar ve teşhis edildiğinde lokal olarak ilerlemiştir. Oral kaviteye doğru inferior penetrasyon mümkündür. Prognozu oldukça kötüdür. Lokal nüks yaygındır ve başlıca morbidite ve mortalite nedenidir. Radyolojik incelemede primer tümörün derecesinin değerlendirilmesi ve servikal lenf nodu metastazlarının saptanmasında, bilgisayarlı tomografi (BT) ve manyetik rezonans görüntüleme (MRG) tercih edilen yöntemlerdir.

Olgu Tanımlanması: Bu olgu sunumunda, kliniğimize sağ maksilla posteriorda 1 aydır geçmeyen şişlik ve ülser nedeni ile başvuran 30 yaşındaki erkek hastada görülen SNUK, BT bulguları ile birlikte sunulmaktadır.

Bulgular: BT incelemesinde, sağ maksiller sinüsü ve sağ nazal boşluğu dolduran, sağ lateral pterigoid proçesi çevreleyen ve destrükte eden, distalde angulus mandibula seviyesine kadar uzanan, maksiller arkta, sinüs duvarlarında, sağ konkalarda destrüksiyona neden olan, lobüle konturlu, hetorejen kontrastlanan kitle lezyonu görüldü. Boyunda sağ düzey II A'da 11x16 mm'lik lenf nodu izlendi.

Tartışma-Sonuç: SNUK tipik olarak, sinonazal kavitenin birçok bölgesini kapsayabilen büyük bir tümör kütlesi olarak görülür. Nazofarinks ve kraniyal boşluk gibi komşu anatomik yapılara invazyonu sıktır. Nazal obstruksiyon, epistaksis, şişlik ve ağrı gibi çoklu semptomların hızlı gelişimi görülür.

Radyolojik inceleme tipik olarak kemik yıkımı ve komşu yapıların invazyonu ile genişlemiş bir sinonazal kaviteyi açığa çıkarır. MRG ve BT primer tümörün derecesini değerlendirmek ve servikal lenf düğümlerindeki metastazları saptamak için kullanılır. Uzak metastaz varlığında toraks BT veya pozitron emisyon tomografisi (PET) gibi ilave tetkikler düşünülebilir. Herhangi bir orbital veya intrakranial tutulum şüphesi varsa bu, MRG ile doğrulanmalıdır.

Anahtar Kelimeler: Sinonazal undiferansiye karsinoma, sinonazal kavite

SINONASAL UNDIFFERENTIATED CARCINOMA: A RARE CASE REPORT

Suheda ERDEM, Peruze CELENK, Sule ERDEM

Ondokuz Mayıs Univercity Faculty of Dentistry

Objectives: Sinonasal undifferentiated carcinoma (SNUK) is a very rare, aggressive malignancy that is thought to be part of the neuroendocrine carcinoma spectrum including estesionoblastoma, neuroendocrine carcinoma and small cell carcinoma. The tumor usually occurs in the nasal cavity and was progress locally when diagnosed. Inferior penetration into the oral cavity is possible. The prognosis is quite poor. Local recurrence is common and the major cause of morbidity and mortality. Computed tomography (CT) and magnetic resonance imaging (MRI) are the preferred methods for evaluating the degree of primary tumor and detecting cervical lymph node metastases in radiological examination.

Case Description: In this case report, a 30-year-old male patient who referred to our clinic with swelling and ulcer in right maxillary posterior region for one month is presented with BT findings. Results: CT examination revealed a lobulated contoured, heterogeneous mass lesion that fills the right maxillary sinus and right nasal cavity, surrounds and destroys the right lateral pterygoid process, extending distally to the level of the angulus mandibula, causing destruction in the maxillary arch, sinus walls, and right turbinates. A 11x16 mm lymph node was observed in the right level IIA of the neck.

Conclusions: SNUK is typically seen as a large tumor mass that can cover many regions of the sinonasal cavity. Invasion into adjacent anatomical structures such as the nasopharynx and cranial cavity is common. Rapid development of multiple symptoms such as nasal obstruction, epistaxis, swelling and pain is observed. Radiological examination typically reveals an enlarged sinonasal cavity with bone destruction and invasion of adjacent structures. MRI and CT are used to evaluate the grade of the primary tumor and to detect metastases in the cervical lymph nodes. In the presence of distant metastasis, additional tests such as thorax CT or positron emission tomography (PET) may be considered. If there is any suspicion of orbital or intracranial involvement, this should be confirmed by MRI.

Keywords: Sinonasal undifferentiated carcinoma, sinonasal cavity

PS14

GÖMÜK YÜRMİ YAŞ DİŞİ ÇEVRESİNDE İZLENEN SKUAMOZ HÜCRELİ KARSİNOM

Oğuzhan BAYDAR[1], Betül KARACA[1], Özlem SARAYDAROĞLU[2], Pelin GÜNERI[1]

[1]Ege Üniversitesi, Diş Hekimliği Fakültesi, Ağız, Diş ve Çene Radyolojisi Anabilim Dalı

[2]Uludağ Üniversitesi, Tıp Fakültesi, Tıbbi Patoloji Anabilim Dalı

Giriş Amaç: Gömük yirmi yaş dişleri çevresindeki malign lezyonların prevalansı %0,02-0,05 olarak bildirilmiştir. Nadir izlenen bu lezyonların dental lamina artıkları ya da epitel proliferasyonlarından köken aldıkları düşünülmektedir. Olguda üst gömük yirmi yaş dişi çevresinde gelişen ve skuamoz hücreli karsinom (SHK) olarak raporlanan litik lezyon sunulmaktadır.

Olgu Tanımlamasi: 59 yaşındaki erkek hasta sol üst çenede 2 aydır mevcut ağrı, şişlik ve koku yakınmasıyla kliniğe başvurdu. Anamnezde diyabet ve hipertansiyon nedeniyle insülin, antihipertansif ve antiagregan kullandığı öğrenildi. Hastada 25 yıldır günde 1.5 paket sigara tüketimi ve nadir alkol alışkanlığı mevcuttu.

Bulgular: Ekstraoral muayenede sol submandibular bölgede palpasyonda ağrısız ve fikse lenfoadenopati saptandı. İntraoral muayenede sol üst çene posterior alveoler krette yaklaşık 2,5cmx1cm boyutlarında üzeri pseudomembranla örtülü ve endurasyon sergileyen lezyon izlendi. OPG incelemede sol üst çenede gömük 3. molar diş çevresinden maksiller sinüse doğru genişleyen sınırları düzensiz litik lezyon belirlendi. İnsizyonel biyopsi SHK olarak raporlandı. BT ve MRI incelemede sol maksiller kemik alveoler proçesde diffuz infiltrasyon sergileyen, kemik yapılarda ekspansiyon ve kortikal destrüksiyona yol açan, maksiller sinüs tabanından maksiller sinüs içerisine de uzandığı izlenen 35mmx30mmx45mm boyutlarında yoğun kontrast tutulum saptanan lezyon izlendi. Osteotomi ve maksillektomi uygulanan hastada cerrahi sınırlar benign olarak raporlandı. HE boyalı preparatların incelenmesinde ülserasyon ve subepitelyal stromada invazyona neden olan atipik skuamoz hücrelerden oluşan solid adalar ve az diferansiye tümöral doku izlendi. Kemik invazyonu saptandığı için patolojik tümör evresi T4 olarak değerlendirildi.

Tartışma-Sonuç: Gömük yirmi yaş dişi ile ilişkili malign lezyonlar oldukça nadir görülmekle birlikte, ağızda kronik ülser ve şüpheli radyolojik bulgular varlığında klinisyenler ayırıcıyı tanıya SHK'u da dahil etmelidirler.

Anahtar Kelimeler: Skuamoz hücreli karsinom, gömük diş, ayırıcı tanı

SQUAMOUS CELL CARCINOMA ASSOCIATED WITH AN IMPACTED THIRD MOLAR

Oğuzhan BAYDAR[1], Betül KARACA[1], Özlem SARAYDAROGLU[2], Pelin GUNERI[1]

[1]Ege University, Faculty of Dentistry, Department of Oral and Maxillofacial Radiology

[2]Uludağ University, Faculty of Medicine, Department of Medical Pathology

Objectives: The prevalence of malignancies associated with impacted third molars range between 0.02-0.05%. These rare entities are believed to be derived from remnants of dental lamina or epithelial proliferation. A case of squamous cell carcinoma (SCC) associated with an upper impacted third molar is presented.

Case Description: 59 year old male patient applied to the clinic with pain, swelling and bad odor on left upper jaw since 2 months. Medical history revealed diabetes, hypertension and insulin, antihypertensive and antiaggregant therapy. The patient declared smoking 1.5 packet of cigarettes for the past 25 years and social alcohol consumption.

Results: Extraoral examination revealed painless and fixated swelling in left submandibular area. Indurated lesion covered with pseudomembrane was observed on left upper posterior alveolar mucosa. OPG examination revealed an ill-defined lytic lesion extending from impacted third molar towards maxillary sinus. Incisional biopsy was diagnosed as SCC. A 35mmx30mmx45mm sized lesion causing intense contrast enhancement, diffuse infiltration of left maxillary alveolar process, expansion and cortical destruction which extended from base of maxillary sinus towards inferior sinus was observed on CT and MRI. The surgical borders were benign after osteotomy and maxillectomy. HE stained slices revealed solid islands of atypical squamous cells and low differentiated tumor causing ulceration and subepithelial stromal invasion. Due to the presence of bone involvement the tumor stage was determined as T4.

Conclusion: Although malignant lesions associated with impacted third molars are rare, the clinicians should include SCC to differential diagnosis in case of a chronic ulcer and suspicious radiological findings.

Keywords: Squamous cell carcinoma, impacted tooth, differential diagnosis

PS15

MAKSİLLADA HİYALİNİZE CLEAR CELL KARSİNOMA: VAKA SUNUMU

Deniz AKIN[1], Pınar ÇELİK TOPÇU[2], Bahadır KAN[3]

[1]Kocaeli Üniversitesi Diş Hekimliği Fakültesi, Ağız, Diş ve Çene Cerrahisi

[2]Özel Muayenehane, Ağız, Diş ve Çene Cerrahisi

[3]Biruni Üniversitesi Diş Hekimliği Fakültesi, Ağız, Diş ve Çene Cerrahisi

Amaç: Hiyelanize clear cell karsinom nadir görülen yetişkin kadın predominasyonu gösteren düşük gradeli tükürük bezi neoplazmıdır. Karakteristik histopatolojik bulgusu glikojen açısından zengin monomorfik berrak hücreler, hyalinize stromada kordonlar ve yuvalar izlenmesidir. Bu posterde maksillanın hiyalinize clear cell karsinom vakası sunulmaktadır.

Vaka: 34 yaşında kadın hasta 1 yıl önce biyopsi yapılmış aynı bölge olan üst çene kanin bölgesindeki yumuşak doku lezyonu şikayetiyle Kocaeli Üniversitesi Diş Hekimliği Fakültesi Ağız, Diş ve Çene Cerrahisi Kliniği'ne başvurmuştur. Hastanın yapılan biyopsisindeki sonucun Hiyelanize clear cell karsinom olduğu öğrenilmiştir. Radyolojik muayenede maksiller kanin bölgesindeki radyolusent defekt belirlenmiştir. Lokal anestezi altında lezyon bölgesinde marjinal rezeksiyon gerçekleştirilmiştir. Histopatolojik bulgular tekrar hiyelanize clear cell karsinom teşhisi koymuştur ve kemik spesimeninin sınırları karsinomsuz olarak belirlenmiştir.

Sonuç: Hiyelanize clear cell karsinom nadir bir neoplazmdır ve tedavi yöntemi için net konsensus bulunmamaktadır.

Anahtar Kelimeler: Hiyelanize clear cell karsinom, tükürük bezi tümörü, maksilla

HYALINIZING CLEAR CELL CARCINOMA OF MAXILLA: CASE REPORT

Deniz AKIN[1], Pınar Celik TOPCU[2], Bahadır KAN[3]

[1]Kocaeli Universtiy Faculty of Dentistry, Oral and MAxillofacial Surgery Department, Kocaeli

[2]Private Practice, Kocaeli

[3]Biruni Universtiy Faculty of Dentistry, Oral and MAxillofacial Surgery Department, İstanbul

Objective: Hyalinizing clear cell carcinoma is a rare low-grade salivary gland neoplasm which is occured predominantly in adult females. Characteristic histopathologic finding is glycogen-rich monomorphic clear cells, forming cords and nests in a hyalinized stroma. In this poster, hyalinizing clear cell carcinoma case of the maxilla is presented.

Case: A 34 years old female was referred to Kocaeli University Faculty of Dentistry Maxillofacial Surgery Department with the chief complaint of soft tissue lesion next to maxillar canine region which had been biopsied for an other soft tissue lesion in the same region one year ago. Her histopathological finding of the last biopsy revealed hyalinizing clear cell carcinoma. Radiolucent defect around the maxillary canine was noted in the radiological examination. Under local anesthesia marginal resection of the lesion was performed. Histopathological findings diagnosed hyalinizing clear cell carcinoma again and the margins of the specimen was detected as carcinoma-free.

Conclusion: Hyalinizing clear cell carcinoma is a rare neoplasm and there is no clear consensus for treatment modality.

Keywords: Hyalinizing clear cell carcinoma, salivary gland neoplasm, Maxilla

PS16

GORLİN GOLTZ SENDROMLU HASTADA ÇOK SAYIDAKİ KERATOKİSTİK ODONTOJENİK TÜMÖR TEDAVİLERİ

Muhammet Akif MAYTALMAN, Muhammed Mustafa ÖZTÜRK, Mevlüt BEDER, Ahmet AKTI, Ercan DURMUŞ

Selçuk Üniversitesi Diş Hekimliği Fakültesi, Ağız, Diş ve Çene Cerrahisi ABD

Olgu Tanımlanması: Gorlin-Goltz Sendromu, bazal hucreli nevus sendromu veya nevoid bazal hücreli karsinom sendromu olarak tanımlanan otozomal dominant bir hastalıktır. Önceleri deride multipl bazal hücreli karsinomlar, iskeletsel düzensizlikler ve çenelerde multipl odontojenik keratokistlerden oluşan bir üçlü komplex olarak tanımlanan sendroma, daha birçok değişik bulgunun eşlik ettiği bildirilmiştir. Sendromda multipl odontojenik keratokistler karakteristiktir. Yaklaşık olarak hastaların %60-70'i Gorlin-Goltz sendromunun primer bulgusu olan bu lezyonlara sahiptir.

Bulgular: Klinik çalışmada teşhisi konmamış Gorlin-Goltz Sendromlu hastanın keratokistik odontojenik tümör tedavisi olgusu sunulmuştur.

Kliniğimize yüzde şişlik şikayetiyle başvuran hastanın ağrı şikayeti bulunmadığı öğrenilmiştir. Radyografik tetkikleri alınan hastanın sağ ve sol mandibulasında bilateral gömülü dişlerle ilişkili bulunan lezyonları olduğu görülmüştür. Yapılan cerrahi operasyonda ilgili gömülü dişlerden biri çekilmiş, marsupyaliasyon yapılmış ve biopsi alınmıştır. Ayrıca ciltte görülen lekeler için cildiye bölümüne konsülte edilen hastadan alınan biopside ciltte multipl basal cell nevus olduğu öğrenilmiştir. Gönderilen biyopsi materyalinin de sonucunda keratokistik odontojenik tümör olan hastaya buna bağlı olarak Gorlin-Goltz Sendromu tanısı konulmuştur. Devam eden 6 ay boyunca boşluğu düzenli yıkanarak küçülmesi sağlanmış ve 6 ay sonunda total enükleasyon yapılmıştır. Daha sonraki yıllarda düzenli alınan panoramik radyografiler sonucunda sol maksilla posterior alveolar krette yaklaşık 1 cm çapında radyolüsent lezyon fark edilip total enükleasyon yapılmıştır. cerrahi operasyonların her birinde alınan biyopsi materyallerinin patoloji sonuçları keratokistik odontojenik tümör olduğu görülmüştür. Hastamızın toplam takip süresi 4 yıldır.

Tartışma – Sonuç: Keratokistik odontojenik tümörler genellikle ramus bölgesinde yerleşir, şişlik ve ağrı şikayetleri yapar. Bizim vakamızda ise keratokistik odontojenik tümör her iki tarafta simetrik olarak ve dev boyutta ortaya çıkmıştır. Keratokistik odontojenik tümör tedavisinde fikir birliği yoktur. Bu ve benzer vakalarda enükleasyon ve takiben marsupalizasyon yada sadece marsupalizasyon başarılı bulunmuştur. Bu vaka bilateral mandibuler ramus ileri derecede zayıflamıştır. Bundan dolayı marsupyalize edildikten sonra küçülen keratokistik odontojenik tümörler opere edilmişlerdir. Bu vakanın önemi ise rutin diş hekimliği kontrolünün erken teşhiste kadar önemli olduğunu bizlere göstermiştir. Hastamız geç yaşta kliniğimize başvurmasına rağmen başarılı bir operasyon serisi geçirmiştir.

Anahtar Kelimeler: Gorlin goltz sendromu, keratokistik odontojenik tümör, oral kanserler

MULTİPLE KERATOCYSTİC ODONTOGENİC TUMOR TREATMENTS İN PATİENT WİTH GORLİN GOLTZ SYNDROME

Muhammet Akif MAYTALMAN, Muhammed Mustafa ÖZTÜRK, Mevlüt BEDER, Ahmet AKTI, Ercan DURMUŞ

Selcuk University Faculty of Dentistry, Oral, Maxillofacial Surgery

Case Identification: The definition of Gorlin-Goltz syndrome, basal cell nevus syndrome or nevoid basal cell carcinoma syndrome is an autosomal dominant disease. It was previously stated that there are more different findings in the definition syndrome as a triple complex consisting of multiple basal cell carcinomas in the skin, skeletal irregularities and multiple odontogenic keratocysts in the jaws. Multiple odontogenic keratocysts are characteristic in the syndrome. Approximately, their country has these lesions, which are the primary signs of Gorlin-Goltz syndrome of 60-70%.

Results: In this clinical study, a case of keratocystic odontogenic tumor treatment of a patient with undiagnosed Gorlin-Goltz Syndrome is presented.

It was learned that the patient who applied to our clinic with the complaint of swelling in the face did not have any pain complaints. The radiographic examinations of the patient were found to have lesions in the right and left mandible associated with bilaterally buried teeth. In the surgical operation, one of the related buried teeth was removed, marsuprialization and biopsy were taken. In addition, it was learned that there was multiple basal cell nevus in the biopsy taken from the patient who was consulted to the skin section for the spots on the skin. As a result of the biopsy material sent, the patient with a keratocystic odontogenic tumor was diagnosed accordingly with Gorlin-Goltz Syndrome. During the 6 months that continued, the cavity was washed regularly to shrink and total enucleation was performed after 6 months. In the following years, as a result of the panoramic radiographs taken regularly, a radiolucent lesion with a diameter of 1 cm in diameter was noticed in the left maxilla posterior alveolar crest and total enucleation was performed. Pathology results of biopsy materials taken in each surgical operation were found to be a keratocystic odontogenic tumor. The total follow-up period of our patient is 4 years.

Discussion – Conclusion: Keratocystic odontogenic tumors usually settle in the ramus region, complaining of swelling and pain. In our case, the keratocystic odontogenic tumor appeared on both sides symmetrically and in giant size. There is no consensus in the treatment of keratocystic odontogenic tumor. In these and similar cases, enucleation followed by marsupalization or only marsupalization was successful. This case was severely weakened by bilateral mandibular ramus. Therefore, keratocystic odontogenic tumors shrinking after marsupialization were operated. The importance of this case showed us that routine dentistry control is as important as early diagnosis. Although our patient applied to our clinic at a late age, he had a successful operation series.

Keywords: Gorlin goltz syndrome, keratocystic odontogenic tumor, oral cancers

PS17

BİFOSFANAT KULLANIMINA BAĞLI GÖRÜLEN OSTEONEKROZ(BRONJ) VAKALARI VE TEDAVİ YÖNTEMLERİ VAKA SERİSİ

Muhammet Akif MAYTALMAN, Ahmet AKTI, Mevlüt BEDER, Muhammed Mustafa ÖZTÜRK, Serhat Cem DEMİRCAN, Ercan DURMUŞ

Selçuk Üniversitesi Diş Hekimliği Fakültesi, Ağız, Diş ve Çene Cerrahisi ABD

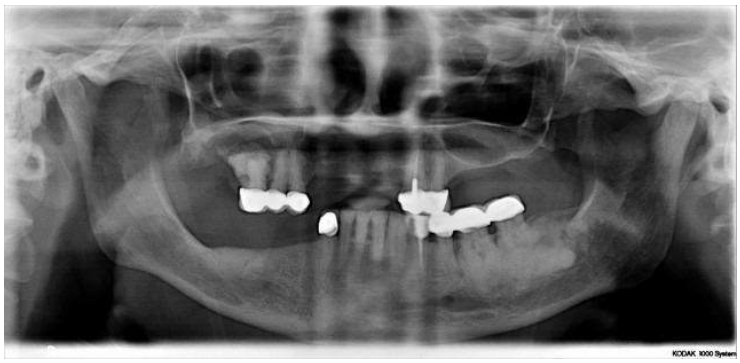

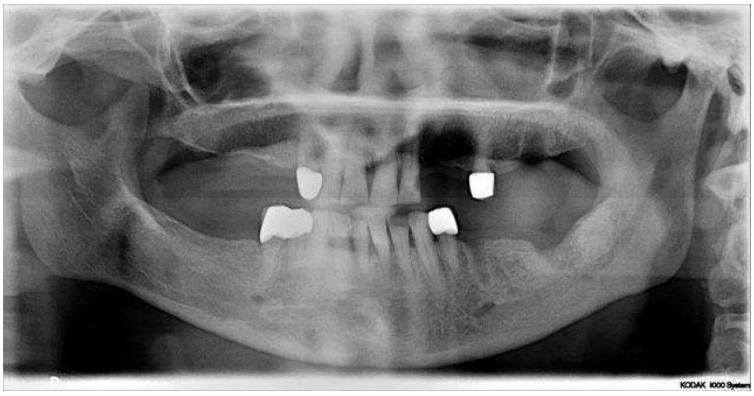

Olgu Tanımlaması: Bifosfonatlar genellikle menapoz sonrası, kortikosteroidin artırdığı osteoporoz, Paget hastalığı, malinite ve osteolizis ile ilişkili hiperkalsemi ve metastatik kemik hastalıkları tedavisinde kullanılır. Bifosfonata bağlı osteonekroz çene (BRONJ), osteomiyelit, nekrotik kemiğin açığa çıkması gibi ciddi ağız komplikasyonlarına yol açabilir. Dişhekimleri bu komplikasyonların farkında olmalıdır ve defektli osteoklast fonksiyonu, azalmış kemik dokusu vasküleritesi nedeniyle yara iyileşmesinde bozukluğa neden olan bu ilacın tedavisini gören hasta grubunda gerekli özeni göstermelidir.

Bu vaka serimizde kliniğimize gelen bifosfonat kullanımına bağlı osteonekroz(Bronj) hastalarının tedavileri bulunmaktadır.

Bulgular: Kliniğimize başvuran yaşları 60-75 arasında değişen aylardır geçmeyen ağrı ve kötü koku şikayeti olan 1 erkek 3 kadın hastaların kapsamlı muayeneleri yapılmış ve radyografları alınmıştır. Alınan anamnezler sonucunda hastaların hepsini geçmişinde iv bifosfonat kullanımı olduğu öğrenilmiştir. Alınan radyografilerinden sonra hastalara bifosfonata bağlı çene kemiği osteonekrozu (Bronj) tanısı konulmuştur. Daha sonra hastalar lokal anestezi altında opere edilmiştir. Nekrotik kemik bölgeleri eksize edilmiş ve defekt üzerine hastadan alınan kan örneklerinden elde edilen Prf (Platelet rich fibrin) yerleştirilmiştir. Operasyon sahaları primer kapatılmış; hastalara postoperatif kombine antibiyotik tedavisi, klorheksidinli gargara ve yüksek molekül ağırlıklı hyaluronik asit reçete edilmiştir. Hastalar reçetelerini düzenli kullanmış birer hafta arayla 3 aylık takip edilmiştir.

Tartışma- Sonuç: Bifosfonata bağlı gelişen çene osteonekrozunun tedavisi temelde ağrının giderilmesini, yumuşak ve sert dokuda sekonder enfeksiyon kontrolünü ve kemik nekrozunun ilerlemesini en aza indirmeyi hedeflemektedir. Bu vaka serimizde iv bifosfonat kullanımı olmasına rağmen, PRF uygulamalarının doku iyileşmesinde etkili olduğu düşünülmektedir. PRF'in gingival fibroblast hücrelerinin proliferasyonunu stimüle ettiği ve yumuşak doku iyileşmesini hızlandırdığı başka çalışmalarda da rapor edilmiştir.

Anahtar Kelimeler: Bifosfonat, osteonekroz, oral kanserler

CASES OF OSTEONECROSIS ASSOCIATED WITH THE USE OF BISPHOSPHONATE (BRONJ/MRONJ) AND TREATMENT METHODS CASE SERIES

Muhammet Akif MAYTALMAN, Ahmet AKTI, Mevlüt BEDER, Muhammed Mustafa ÖZTÜRK, Serhat Cem DEMİRCAN, Ercan DURMUŞ

Selcuk University Faculty of Dentistry, Oral, Maxillofacial Surgery

Case Definition: Bisphosphonates are generally used in the treatment of hypercalcemia and metastatic bone diseases associated with post-menopausal corticosteroid-related osteoporosis, Paget's disease, malignancy and osteolysis. Bisphosphonate-induced osteonecrosis can lead to serious mouth complications such as jaw (BRONJE), osteomyelitis, exposure of necrotic bone. Dentists should be aware of these complications, and defect osteoclast function should take due care in the patient group who are receiving treatment for this drug, which causes impaired wound healing due to reduced bone tissue vascularity.

In this case series, there are treatments for patients with osteonecrosis (Bronge) due to the use of bisphosphonates coming to our clinic.

Results: Comprehensive examinations and radiographs of 1 male and 3 female patients, who were admitted to our clinic, with pain and malodor complaints between 60-75 years of age, did not pass for months. As a result of the anamnesis taken, it was learned that all patients had iv bisphosphonates in the past. After the radiographs taken, patients were diagnosed with osteopecrosis (Bronchus) related to bisphosphonate. The patients were then operated under local anesthesia. Necrotic bone areas were excised and Prf (Platelet rich fibrin) obtained from blood samples taken from the patient was placed on the defect. Postoperative combined antibiotic therapy, mouthwash with chlorhexidine and high molecular weight hyaluronic acid were prescribed to patients whose operation areas were closed primary. Patients used their prescriptions regularly and followed up for 3 months, one week apart.

Discussion – Conclusion: Treatment of biphosphonate-induced jaw osteonecrosis is mainly aimed at minimizing pain relief, secondary infection control in soft and hard tissue, and progression of bone necrosis. It has been reported in other studies that it stimulates proliferation and accelerates soft tissue healing.

Keywords: Bifosfonat, osteonecrosis, oral cancers

PS18

UNİKİSTİK AMELOBLASTOMA-OLGU SUNUMU

Zahide MESHUR[1], Betül KIRMAN[2], Merve AYDOĞDU[1], Gülşah ERTAŞ[1], Melda MISIRLIOĞLU[1]

[1]Kırıkkale Üniversitesi Diş Hekimliği Fakültesi, Ağız, Diş ve Çene Radyolojisi

[2]Kırıkkale Üniversitesi Diş Hekimliği Fakültesi, Ağız, Diş ve Çene Cerrahisi

Giriş-Amaç: Ameloblastoma cinsiyet ayrımı gözetmeksizin genellikle genç yetişkinlerde izlenen mine dokusunun diferansiye olmamış gerçek bir neoplazmıdır. İnvaziv olarak büyür. Oral tümörlerin yaklaşık olarak %1'ini oluşturur; %80'i mandibular %20'si maxillar bölgede görülür. Klinik olarak ameloblastoma asemptomatik ve yavaş büyüyen, şişme bulgusu vermeyen lokal agresif bir tümördür.

Olgu Tanımlaması: 46 yaşında erkek hasta diş eksikliği şikayetiyle kliniğimize başvurdu. Hastadan alınan panaromikte sağ mandibular korpus bölgesinde içinde kalsifiye odaklar bulunan sınırları belirgin uniloküler radyolusent alan görülmüştür.

Alınan KIBT görüntüsünde lezyonun 32x12x18 mm(MD-BL-SI) boyutlarında, bukkal ve lingual kemikte incelmeye neden olduğu izlenmiştir. Tanı ve tedavi amacıyla eksizyonel biyopsi alınan hastanın patoloji sonucu ameloblastoma olarak tanımlanmıştır.

Bulgular: Ameloblastomalar tipik radyolojik görünümü çok odaklı sabun köpüğü veya bal peteği şeklinde olan radyolusent lezyonlardır. Bu radyolojik görünüm santral dev hücreli granülom, miksoma, odontojenik keratokistte de izlenebildiği gibi kuvvetle ameloblastomayı destekler. Ameloblastomalar ve keratokistik odontojenik tümörler çenenin başlıca odontojenik tümörleridir ve sürmemiş dişlerle ilişkilidir. İkiside agresif ve nepolastik gelişim gösterip nüks eğilimindedir. Mevcut vakamızda da olduğu gibi sınırları belirgin uniloküler radyolusent lezyonların ayırıcı tanısında mutlaka yer almalıdır.

Tartışma-Sonuç: Unikistik ameloblastoma en çok mandibulada angulus ve ramus bölgesinde sınırları belirgin uniloküler radyolusent bir lezyon olarak karşımıza çıkar. Klinik ve radyolojik görünümü diğer uniloküler radyolüsent lezyonlarla örn. dentigeröz, radiküler, primordial kistler vb. karıştırılabileceği için teşhis mutlaka mikroskobik olarak doğrulanmalıdır. KIBT ile tümörün ekspansil karakteri, iç ve dış mandibuler korteksin korunup korunmadığı, kitlenin infratemporal fossaya, ağız tabanı ve komşu yumuşak dokulara uzanıp uzanmadığı, nüksü en aza indirmek için en ideal yöntem; tedaviye başlanmadan önce tüm kistlerden veya geniş radyolusent görüntülü alanlardan örnek alıp histopatolojik incelemenin yapılmasıdır.

Anahtar Kelimeler: Ameloblastoma, KIBT, odontojenik keratokist, odontojenik tümör

UNICYSTIC AMELOBLASTOMA - A CASE REPORT

Zahide MEŞHUR[1], Betül KIRMAN[2], Merve AYDOĞDU[1], Gülşah ERTAŞ[1], Melda MISIRLIOĞLU[1]

[1]Kırıkkale University Faculty of Dentistry, Oral Diagnosis and Maksillofacial Radiology

[2]Kırıkkale University Faculty of Dentistry, Oral and Maksillofacial Surgery

Objectives: Ameloblastoma is a non-differentiated real neoplasm of enamel tissue usually seen in young adults, regardless of gender. It grows invasive. It accounts for approximately 1% of oral tumors; 80% mandibular 20% of the maxillar region is seen. Clinically, ameloblastoma is a locally aggressive tumor that is asymptomatic and slowly growing without swelling. Its radiological appearance is classical as multilocular cystic radiolucent lesion. The most typical appearance is the radiolucent areas in the form of soap bubbles and honeycombs.

Case Description: 46-year-old male patient presented to our clinic with dental problems. Unilateral radiolucent area with calcified foci in the right mandibular corpus region was observed on his panoramic radiography. It was observed that the lesion caused thinning of the buccal and lingual bone in the dimensions of 32x12x18 mm (MD-BL-SI) on the CBCT image. The pathology result of the patient who underwent excisional biopsy for diagnosis and treatment was defined as ameloblastoma.

Results: Ameloblastomas are radiolucent lesions with a typical radiological appearance in the form of multifocal soap bubbles or honeycombs. This radiological appearance strongly supports ameloblastoma as can be observed in central giant cell granuloma, myxoma, odontogenic keratocyst. Ameloblastomas and keratocystic odontogenic tumors are the major odontogenic tumors of the jaw and are associated with unerupted teeth. Both of them show aggressive and nepolastic development and tend to recurrent. As in our present case, it should definitely be included in the differential diagnosis of unilocular radiolucent lesions.

Conclusions: Unicystic ameloblastoma is most commonly seen as a unilocular radiolucent lesion with marked borders in the region of the angulus and ramus in the mandible. Its clinical and radiological appearance is associated with other unilocular radiolucent lesions eg. dentigerous cyst , radicular cyst, primordial cysts, etc. The diagnosis must be confirmed microscopically as it can be confused. With CIBT, it can be determined whether the tumor's expansive character, whether the internal and external mandibular cortex is preserved, whether the mass extends into the infratemporal fossa, the floor of the mouth and the adjacent soft tissues. The ideal method to minimize recurrence; Histopathological examination is performed by taking samples from all cysts or wide radiolucent imaging areas before starting treatment.

Keywords: Ameloblastoma, CBCT, odontogenic keratocyst, odontogenic tumor

PS19

YUMUŞAK DOKU LEZYONUNA FARKLI BİR YAKLAŞIM: BİR OLGU SUNUMU

Zahide MESHUR, Sadef GENCER, Gülşah ERTAŞ, Merve AYDOĞDU

Kırıkkale Üniversitesi, Ağız, Diş ve Çene Radyolojisi

Giriş-Amaç: Oral mukozada gelişen eroziv ve ülseratif lezyonlar, hastaların günlük yaşamını ve yaşam kalitesini etkileyen ve klinikte sıkça karşılaşılan yakınma nedenleridir. Bu lezyonlar mortalitesi olan önemli bir deri hastalığının öncü bulgusu, multisistemik bir hastalığın önemli bir belirtisi veya bir malignitenin bulgusu olarak karşımıza çıkabilir. Bu olgu sunumunda oral kanser şüphesiyle yaklaştığımız dental kaynaklı ülsere lezyon tartışılmıştır.

Olgu Tanımlaması: 68 yaşında kadın hasta ağzında yaklaşık bir aydır var olan yara şikayetiyle bölümümüze başvurdu. İntraoral muayenede 16 nolu dişin palatinal mukozasında kenarları yüzeyden kabarık 3x2.5 mm çapında nekrotik görünümde, ağrılı ve kanamaya yatkın odaklar izlenmiştir. Klinik muayanede mobilite, radyografik muayenede herhangi bir radyolusent veya radyoopak patoloji izlenmemiştir. Ağız, Diş ve Çene Cerrahisi bölümünde 16 nolu dişi çekilen hastanın iki hafta sonraki muayenesinde lezyonun iyileştiği hastanın bulgularının ortadan kalktığı görülmüştür.

Bulgular: Ağız kanserlerinin tedavisinde esas amaç; hastalıksız bir yaşam ve organların olabildiğince korunduğu fonksiyonel bir sonuç elde etmektir. Skuamöz hücreli karsinom çok katlı yassı epitelde displazi ile başlayan ve bazal membranı aşarak supepitelyal alana invaze olması ile gelişen malign bir tümördür. Bizim vakamızda da akla ilk gelen tanı SCC olmakla birlikte, lezyonun ortaya çıkış süresi ve sebebin dental kaynaklı olabileceği ihtimali düşünülerek tedavi planlaması yapılmıştır.

Tartışma-Sonuç: Oral kavite mukozasında ülserler ya vezikülobüllöz lezyonların rüptüre olarak önce erozyona, zamanla derinleşerek ülserasyona dönüşmeleri sonucu ortaya çıkabildikleri gibi bazı inflamatuar, enfeksiyöz, hematolojik veya neoplazik hastalıklara bağlı olarak da gelişirler. Primer olarak görünür sebebin ortadan kaldırılmasıyla bu ülserler birkaç gün içerisinde iyileşebilirler. Eğer iyileşme görülmezse özellikle skuamöz hücreli karsinom gibi maligniteler akla gelmeli ve biyopsi yapılmalıdır.

Anahtar Kelimeler: Oral kanser, oral mukoza, skuamöz hücreli karsinom, ülser

DIFFERENT APPROACH TO SOFT TISSUE LESION - A CASE REPORT

Zahide MESHUR, Sadef GENCER, Gülşah ERTAS, Merve AYDOGDU

Kırıkkale University Faculty of Dentistry, Oral Diagnosis and Maksillofacial Radiology

Objectives: Erosive and ulcerative lesions that develop on oral mucosa are the common causes of complaints that affect the daily life and quality of life of the patients. These lesions may appear as a leading sign of an important skin disease with mortality, an important symptom of a multisystemic disease or a sign of a malignancy. In this case report, we approach with suspicion that the pain thought to be caused by dental origin is actually malignant.

Case Description: A 68-year-old female patient applied to our department with a wound complaint in her mouth since a month. The diameter of the intraoral lesion on the palatal mucosa line of 16th tooth was approximately 10x7 mm widespread the lesion presented as indurated base with bleeding-prone and painful superficial ulceration. There was no mobility on clinical examination and no radiolucent/radiopaque pathology on radiography. When the tooth was extracted in Dentomaxillofacial Surgery, all the clinical findings were disappeared in two weeks.

Results: The main purpose of treatment with malignancy is to achieve completed health/life style assesment where organs are protected as much as possible and to improve the quality of life. Squamous cell carcinoma is a malignant tumor that begins with dysplasia in a multi-layer flat epithelium and develops when it crosses the basement membrane and is invaded into the supepithelial area. We primarily thought SCC in our case, but the treatment was planned considering the time of occurrence of the lesion and the possibility cause of might be dental origin.

Conclusions: In the oral cavity mucosa, ulcers may occur as a result of either vesiculobullous lesions ruptured first into erosion, over time, deepening into ulceration, as well as developing due to some inflammatory, infectious, hematological or neoplastic diseases. By eliminating the primarily visible cause, these ulcers can heal within a few days. If improvement is not observed, especially malignancies such as SCC should be considered and a biopsy should be performed.

Keywords: Oral cancer, oral mucosa, squamous cell carsinoma, ulcer

PS20

MANDİBULADA ORAL YASSI HÜCRELİ KARSİNOM: VAKA RAPORU

Hatice Cansu KIŞ[1], Damla SOYDAN ÇABUK[2]

[1]Nuh Naci Yazgan Üniversitesi Diş Hekimliği Fakültesi, Ağız-Diş ve Çene Radyolojisi

[2]Erciyes Üniversitesi, Ağız-Diş ve Çene Radyolojisi

Giriş-Amaç: Oral kanserler yüksek morbidite ve mortalite oranına sahiptir. Oral kavitede görülen kanserlerin %90'ından fazlası epitelden kaynaklanan oral yassı hücreli karsinom oluşturur. Oral yassı hücreli karsinom vakalarının büyük bir kısmını 40 yaşın üzerindeki erkekler oluşturmaktadır.

Olgu tanımlanması: 53 yaşında erkek hasta, alt çenede ağız yarası ve ağrı şikayetiyle kliniğimize başvurdu. Hastadan alınan anamnezde, hipertansiyon dışında sistemik hastalığı bulunmadığı ve hastanın 25 yılı aşkın süredir sigara kullandığı öğrenildi. İntraoral muayenesinde mandibular anterior bölgede ve sağ mandibula premolar bölgesine uzanan, dişsiz alveolar kreti kaplayan, ülseratif lezyon tespit edildi. Panoramik radyografisinde mandibular anteriorda düzensiz kemik destrüksiyonu izlendi. Malignite şüphesiyle hasta Kulak Burun Boğaz bölümüne konsülte edildi. Ayrıntılı tetkik için bilgisayarlı tomografi isteği yapıldı. Aksiyal bilgisayarlı tomografi görüntülerinde destrüktif lezyonun orta hatta bukkal alveolar kemiği perfore ettiği izlendi. Sağ mandibulada ise destrüktif lezyon alveolar kemiği tamamen yıkmış halde uzanıyordu.

Bulgular: Alınan biyopsi sonrası histopatolojik tetkik sonucunda hastaya yassı hücreli karsinom teşhisi konuldu.

Tartışma-Sonuç: Ağız içinde iyileşmeyen yara şikayetiyle gelen hastalarda özellikle sigara kullanımı ve ileri yaş gibi risk faktörleri de bulunuyorsa yassı hücreli karsinom ihtimali göz önünde bulundurulmalıdır. Yassı hücreli karsinomun teşhisinde ve tedavi planlamasında bilgisayarlı tomografi gibi kesitsel görüntüleme yöntemlerinden faydalanılması gereklidir.

Anahtar Kelimeler: Skuamoz hücreli karsinom, oral kanser, bilgisayarlı tomografi

ORAL SQUAMOUS CELL CARCINOMA IN MANDIBULA: CASE REPORT

Hatice Cansu KIŞ[1], Damla SOYDAN ÇABUK[2]

[1]Nuh Naci Yazgan University, Faculty of Dentistry, Department of Oral and Maxiloofacial Radiology, Kayseri, Turkey

[2]Erciyes University, Faculty of Dentistry, Department of Oral and Maxiloofacial Radiology, Kayseri, Turkey

Objectives: Oral cancers have a high morbidity and mortality rate. More than 90% of cancers in the oral cavity form oral squamous carcinoma arising from the epithelium. Most of the cases of oral squamous cell carcinoma are men over the age of 40.

Case description: A 53-year-old male patient was admitted to our clinic with a complaint of pain in the mandible and mouth wound. According to anamnesis taken from the patient, it was learned that he had no systemic disease other than hypertension and the patient had been smoking for more than 25 years. In the intraoral examination, ulcerative lesion was found extending to the mandibular anterior region and the premolar region of the right mandible, covering the edentulous alveolar crest. Panoramic radiography revealed irregular bone destruction in the mandibular anterior. With the suspicion of malignancy, the patient was consulted to the Otorhinolaryngology department. Computed tomography was prescribed for detailed examination. Axial computed tomography images showed that the destructive lesion perforated midline buccal alveolar bone. In the right mandible, the destructive lesion extended with the alveolar bone completely destroyed.

Results: As a result of histopathological examination after biopsy, the patient was diagnosed with flat cell carcinoma.

Conclusions: Patients with complaints of non-healing wounds in the mouth should be examined carefully for the possibility of squamous cell carcinoma. Especially if there are risk factors such as smoking and advanced age. Cross-sectional imaging methods such as computed tomography should be used in diagnosis and treatment planning of oral squamous cell carcinoma.

Keywords: Squamous cell carcinoma, oral cancer, computed tomography

PS21

MANDİBULADANIN MUKOEPİDERMOİD KARSİNOMU: VAKA RAPORU

Hatice Cansu KIŞ[1], Damla SOYDAN ÇABUK[2]

[1]Nuh Naci Yazgan Üniversitesi Diş Hekimliği Fakültesi, Ağız-Diş ve Çene Radyolojisi

[2]Erciyes Üniversitesi Diş Hekimliği Fakültesi, Ağız-Diş ve Çene Radyolojisi

Giriş: Mandibulada localize mukoepidermoid karsinomlar nadir görülür ve santral mukoepidermoid karsinom olarak adlandırılır. Mukoepidermoid karsinomlar tükrük bezi tümörlerinin yaklaşık % 2-3'ünü oluştururlar, çoğunlukla 40-50 yaş arasında ve kadınlarda daha sık görülürler. Mukoepidermoid karsinomun ektopik tükrük bezi dokusundan kaynaklandığı öne sürülmüştür. Klinik bulguları; yavaş büyüyen şişlik, ağrı, ilgili dişlerde mobilite ve trismustur.

Olgu tanımlanması: 63 yaşında erkek hasta, alt çenede posteriorda şişlik ve ağrı şikayetiyle kliniğimize başvurdu. Hastadan alınan anamnezde, diyabeti dışında herhangi bir sistemik hastalığı olmadığı öğrenildi. İntraoral muayenesinde mandibular sol posterior bölgede, dişsiz alveolar kreti kaplayan, şişlik tespit edildi. Servikal lenfadenopati palpe edilmedi. Radyolojik incelemede panoramik radyografide sol posterior mandibula korpusunda yaklaşık 4x0.5 cm'lik düzgün sınırlı, ancak krestal kortikal kemiği lizise uğratmış osteolitik lezyon görüldü. Malignite şüphesiyle hasta Kulak Burun Boğaz bölümüne konsülte edildi.

Bulgular: Alınan biyopsi sonrası histopatolojik tetkik sonucunda hastaya mukoepidermoid karsinom teşhisi konuldu.

Tartışma-Sonuç: Ağız içinde şişlik, ağrı, parestezi şikayetiyle gelen hastalarda özellikle bazı risk faktörleri de bulunuyorsa mukoepidermoid karsinom ihtimali göz önünde bulundurulmalıdır. Mukoepidermoid karsinomun tedavisi cerrahidir ve prognozun daha iyi olabilmesi için tümörün en-blok çıkarılması gerekir. Küretaj, enukleasyon, marsupializasyon ve marjinal rezeksiyon gibi konservatif cerrahilerde yaklaşık %40 nüks beklenir. Radyoterapi ve kemoterapinin etkinliğinin yüksek olmadığı gösterilmiştir ancak hastalığın kontrolünün daha iyi olması için adjuvan radyoterapi önerilmektedir.

Anahtar Kelimeler: Mukoepidermoid karsinom, oral kanser, dijital panoramik radyografi

MUCOEPIDERMOID CARCINOMA OF THE MANDIBULA: CASE REPORT

Hatice Cansu KIS[1], Damla SOYDAN CABUK[2]

[1]Nuh Naci Yazgan University, Faculty of Dentistry, Department of Dentomaxillofacial Radiology, Kayseri, Turkey

[2]Erciyes University, Faculty of Dentistry, Department of Dentomaxillofacial Radiology, Kayseri, Turkey

Objectives: Localized mucoepidermoid carcinomas are rare in the mandible and are called central mucoepidermoid carcinoma. Mucoepidermoid carcinomas make up about 2-3% of salivary gland tumors, they are mostly between the ages of 40-50 and are more common in women. It has been suggested that mucoepidermoid carcinoma is caused by ectopic salivary gland tissue. Clinical findings; slow growing swelling, pain, mobility and trism of the related teeth.

Case description: A 63-year-old male patient was admitted to our clinic with complaints of swelling and pain in the lower jaw posteriorly. In the anamnesis taken from the patient, it was learned that he had no systemic disease other than diabetes. Intraoral examination, swelling covering the toothless alveolar crest was detected in the mandibular left posterior region. Cervical lymphadenopathy was not palpated. In radiological examination, a panoramic radiograph showed an osteolytic lesion of approximately 4x0.5 cm in the left posterior mandible corpus, but lysing the crestal cortical bone. With the suspicion of malignancy, the patient was consulted to the Otorhinolaryngology department.

Results: The patient was diagnosed with mucoepidermoid carcinoma as a result of histopathological examination after the biopsy.

Conclusions: Possibility of mucoepidermoid carcinoma should be taken into consideration in patients who have complaints of swelling, pain and paraesthesia in the mouth, especially if there are some risk factors. Treatment of mucoepidermoid carcinoma is surgical and the tumor must be en-blocked in order to improve prognosis. In conservative surgeries such as curation, enucleation, marsupialization and marginal resection, approximately 40% recurrence is expected. The effectiveness of radiotherapy and chemotherapy has not been shown to be high, but adjuvant radiotherapy is recommended for better control of the disease.

Keywords: Mucoepidermoid carcinoma, oral cancer, digital panoramic radiography

PS22

KIBT, USG, MRG VE HİSTOPATOLOJİK BULGULARI İLE MANDİBULA YERLEŞİMLİ NON-HODGKİN LENFOMA

Gürkan ÜNSAL[1], Sabri Cemil İŞLER[2], Merva SOLUK TEKKEŞİN[3]

[1]Yakın Doğu Üniversitesi, Ağız, Diş ve Çene Radyolojisi

[2]İstanbul Üniversitesi, Ağız, Diş ve Çene Cerrahisi

[3]İstanbul Üniversitesi, Onkoloji Enstitüsü, Tümör Patolojisi Bilim Dalı

Giriş-Amaç: Non-Hodgkin lenfoma genellikle lenf düğümlerinde rastlanılan, %24 ekstranodal yerleşimli olan ender bir lezyondur. Çenelerde görülme olasılığı yalnızca %0.6 olarak bildirilen bu durum çoğunlukla hatalı tanımlanan bir durumdur. Radyolojik değerlendirmeler ile kronik osteomiyelit veya odontojenik neoplazmlar gibi durumlardan ayırt edilemeyecek bu durum histopatolojik değerlendirmeler ile tanı alır. Bu olgu sunumunun amacı, nadir görülen mandibula yerleşimli non-Hodgkin lenfoma olgusunun histopatolojik ve radyolojik açıdan değerlendirilmesidir.

Olgu Tanımlanması: 38 yaşında kadın hasta 36 numaralı diş çekimi ardından geçmeyen ağrı şikayeti ve iyileşmemiş çekim soketi klinik bulgusu ile tarafımıza başvurdu. Çekim öncesi ortopantomografik (OPG) ve konik ışınlı bilgisayarlı tomografi (KIBT) görüntüleri incelendiğinde 36 numaralının mezial kökünde ve bifurkasyon bölgesinde periodontal aralıkta genişleme, bifurkasyon bölgesinde ise lamina durada yıkım izlenmiştir. Çekim sonrası manyetik rezonans görüntüleme (MRG) kesitlerinde, mandibula korpus sol kesiminden ramusa uzanan 47mm genişlikte medüller infiltrasyonu ve buna bağlı ekstraosseöz yumuşak doku komponenti izlenen, yoğun kontrastlanan, eşlik eden LAP'ı mevcut olmayan kemiğin solid kitle lezyonu ile uyumlu lezyon izlenmiştir. Antijenik incelemelerde CD20 (+), CD3 (-), Bcl-6 (+), CD10 (-), MUM-1 (-), Bcl-2 (-) bulunmuş olup Ki-67 proliferasyon indeksi %90, c-Myc protein indeksi %5 olarak belirlenmiştir. Bulgular yüksek gradlı B hücreli lenfoma, klinik tablo ise yüksek gradlı non-Hodgkin lenfoma açısından uyumlu görülmüştür.

Tartışma-Sonuç: Çenelerde izlenen non-hodgkin lenfomalar, KIBT ve OPG görüntülerinde spesifik görüntülere sahip olmayan, periodontal aralıkta açıklanamayan genişlemeler ve lamina duradaki yıkımlar ile şüphe uyandırabilecek lezyonlardır. Diş hekimleri hastalarına ait tüm görüntülerde bu iki yapıyı titizlikle değerlendirmeli ve uygun konsültasyonları yapabilmelidir.

Anahtar Kelimeler: B hücreli lenfoma, non-Hodgkin lenfoma, konik ışınlı bilgisayarlı tomografi, manyetik rezonans görüntüleme, ultrasonografi

NON-HODGKIN LYMPHOMA OF THE MANDIBLE WITH CBCT, USG, MRI AND HISTOPATHOLOGICAL FINDINGS

Gürkan UNSAL[1], Sabri Cemil ISLER[2], Merva SOLUK TEKKESIN[3], İlknur ÖZCAN[4]

[1]Near East University, Faculty of Dentistry, Department of Dentomaxillofacial Radiology

[2]Istanbul University, Faculty of Dentistry, Department of Oral and Maxillofacial Surgery

[3] Istanbul University, Institute of Oncology, Department of Tumour Pathology

4-)Istanbul University, Faculty of Dentistry, Ağız, Department of Dentomaxillofacial Radiology

Objectives: Non-Hodgkin's lymphoma is a rare lesion with 24% extranodal localization. The probability of occurrence in the jaws is reported to be only 0.6%, which is often misidentified. This condition, which cannot be differentiated from chronic osteomyelitis or odontogenic neoplasms as a result of radiological evaluations, is diagnosed by histopathological evaluations. The aim of this case report is to evaluate the rare case of non-Hodgkin's lymphoma located in the mandible from the histopathological and radiological point of view.

Case Description: A 38-year-old female patient was referred to our clinic with pain that persisted after tooth extraction and unhealed extraction socket. When preoperative orthopantomographic (OPG) and cone beam computed tomography (CBCT) images were examined, enlargement of the periodontal space at the mesial root and bifurcation of lower left first molar tooth with destruction at lamina dura were observed. Magnetic resonance imaging (MRI) scans showed a lesion with a 47mm wide, medullary infiltration extending from the left mandible to the ramus with extraosseous soft tissue component. Antigenic examinations were CD20 (+), CD3 (-), Bcl-6 (+), CD10 (-), MUM-1 (-), Bcl-2 (-), Ki-67 proliferation index was 90% and c-Myc protein index was 5%. These findings were consistent with high grade B cell lymphoma and the clinical manifestation was consistent with high grade non-Hodgkin's lymphoma.

Conclusions: Non-Hodgkin lymphomas observed in the jaws do not have specific images on CBCT and OPG images, however; unexplained enlargements in the periodontal space and destruction of the lamina dura may cause suspicion. Dentists should carefully evaluate these two structures in all images of their patients and be able to conduct appropriate consultations.

Keywords: B cell lymphoma, non-Hodgkin lymphoma, cone beam computed tomography, magnetic resonance imaging, ultrasonography

PS23

PALATAL YERLEŞİMLİ ADENOİD KİSTİK KARSİNOM: BİR OLGU SUNUMU

Elif Meltem ASLAN[1], Eda Didem YALÇIN[1], Orhan TUNÇ[2]

[1]Gaziantep Üniversitesi Diş Hekimliği Fakültesi, Ağız, Diş ve Çene Radyolojisi AD

[2]Gaziantep Üniversitesi Tıp Fakültesi, Kulak Burun Boğaz AD

Adenoid kistik karsinom (AKK) ya da silindrom, karakteristik histolojik özellikler sergileyen nadir gözlenen, invaziv bir tükürük bezi neoplazisidir. Baş-boyun bölgesinde görülen malign tümörlerin %1'ini, tükürük bezleri tümörlerinin %10'unu ve minör tükürük bezi tümörlerinin ise %25'ini oluşturur. Genellikle yaşamın 5 ve 6. dekatlarında ortaya çıkar. Her iki cinsiyeti de eşit oranda etkiler. Oral kavitede en sık palatal bölgede özellikle foramen palatinum majus etrafında ve azalan oranda bukkal bölge, dudak, mandibula ve ağız tabanında gözlenirler. AKK olguları genellikle hafif ağrılı yavaş büyüyen şişlik şeklinde gelişip, sıklıkla ülsere olur ve agresif seyir göstererek son evrelerinde şiddetli ağrı, hassasiyet klinik bulgulara eşlik eder. Perinöral invazyon karakteristiktir ve olguların %60'ından fazlasında görülür. Çene kemiği invazyonu radyografik bulgu vermeksizin oluşabilir. Kesin tanı, histopatolojik bulgulara göre konulur. Lezyonun kontrolü için yapılan radikal cerrahi ve radyoterapiye rağmen, tümörün lokal nüks ve metastaz oranı yüksek olduğundan uzun dönem yaşam süresi kısadır. Bu olgu sunumunda; yumuşak damak bölgesinde şişlik ve ağrı şikayetiyle kliniğimize başvuran 40 yaşındaki kadın hastanın palatal bölgesinde yerleşim gösteren, patolojik veriler ile desteklenmiş adenoid kistik karsinom olgusunun klinik ve radyolojik bulguları sunulmuştur.

Anahtar Kelimeler: Adenoid kistik karsinom, minör tükürük bezi, palatin, neoplasm

ADENOID CYSTIC CARCINOMA IN PALATAL REGION: A CASE REPORT

Elif Meltem ASLAN[1], Eda Didem YALÇIN[1], Orhan TUNÇ[2]

[1]Gaziantep University Faculty of Dentistry, Department of Dentomaxillofacial Radiology

[2]Gaziantep University Faculty of Medicine, Department of Otorhinolaryngology

Adenoid cystic carcinoma (ACC) or sylindroma is a rare, invasive salivary gland neoplasm presenting characteristic histological features. It constitutes 1% of malignant tumors in the head and neck region, 10% of salivary gland tumors and 25% of minor salivary gland tumors. It is usually seen in the 5th and 6th decades of life. It affects both genders equally. They are most commonly observed in the oral cavity in the palatal region, especially around the foramen palatinum majus, and to a lesser extent in the buccal region, the lips, the mandible and the floor of the mouth. ACC cases usually develop as slow-growing swelling with mild pain, often ulcerate, and show aggressive progression, accompanied by severe pain and tenderness in the end stages. Perineural invasion is characteristic and occurs in more than 60% of cases. Jawbone invasion can occur without radiographic findings. The definitive diagnosis is made according to histopathological findings. Despite performing radical surgery and radiotherapy to control the lesion, the long-term survival is short, as the local recurrence and metastasis rates are high. In this case report; the clinical and radiological findings of a case of adenoid cystic carcinoma located in palatal region of a 40-year-old female who referred to our clinic with complaints of swelling and pain in the soft palate region are presented.

Keywords: Adenoid cystic carcinoma, minor salivary gland, palatine, neoplasm

PS24

DİŞ ETİ METASTAZI İLE SEYREDEN AKCİĞER KANSERİ OLGUSU

Hüseyin BALBAY[1], Serdar UYSAL[1], Saadettin KILIÇKAP[2]

[1]Hacettepe Üniversitesi, Diş Hekimliği Fakültesi, Ağız, Diş ve Çene Radyolojisi AD

[2]Hacettepe Üniversitesi, Tıp Fakültesi, Medikal Onkoloji

Giriş: Metastaz, kanser hücrelerinin köken aldıkları bölgeden vücudun farklı doku ve organlarına yayılmasıdır. Gelişmiş ülkelerde ölümlerin % 25'i kanser sebepli olup, kanserden ölümlerin ise % 90'nı metastaz gelişimine bağlıdır. Özellikle meme, akciğer ve prostat kanserleri başta olmak üzere bir çok kanser oral kaviteye metastaz yapabilmektedir. Akciğer kanserlerinde sıklıkla kemik, beyin ve surrenal bez gibi uzak organ metastazı görülürken, diş eti metastazları oldukça nadirdir.

Olgu Tanımlanması: Dişetinde şişlik ve durmayan kanama şikayetiyle kliniğimize başvuran 54 yaşındaki erkek hastanın hikayesinden akciğer karsinomu nedeniyle opere olduğu öğrenildi. Ağız içi muayenesinde 47 nolu dişin kalmış kökleri ve etrafında kanamalı ekzofitik lezyon görüldü. Panoramik görüntüsünde 47 nolu dişin kalmış köklerinin kemik desteği olmadığı ve alveoler krette kemik rezorpsiyonu olduğu görüldü. İlgili diş bölgesinden alınan konik ışınlı bilgisayarlı tomografide düzensiz kemik rezorpsiyonu saptandı. Hastanın öyküsünde yer alan akciğer karsinomu ve lezyonun hızlı gelişmiş olması nedeniyle metastaz şüphesi ile biyopsi yapıldı. Patolojik inceleme sonucunda lezyonun metastatik karsinom olduğu öğrenildi. Hastaya radyoterapi uygulandı ve kontrollere çağırıldı.

Sonuç: Dişetinde neoplastik lezyonlar, primer odağın malign metastazları olarak da oluşabilir. Bu nedenle ağızda şüpheli lezyon mevcudiyetinde diş hekimleri gerektiğinde ön tanıyı ileri görüntüleme teknikleri ile destekleyerek histopatolojik inceleme istemelidir. Hastalığın prognozu, en iyi tedavinin uygulanması ve hastanın yaşam kalitesi için diş hekiminin erken tanısı önemlidir.

Anahtar Kelimeler: Akciğer Kanseri, Dişeti, Metastaz, Konik Işınlı Bilgisayarlı Tomografi

LUNG CANCER CASE WITH GINGIVAL METASTASIS

Hüseyin BALBAY[1], Serdar UYSAL[1], Saadettin KILICKAP[2]

[1]University of Hacettepe, Faculty of Dentistry Department of Dentomaxillofacial Radiology

[2]University of Hacettepe, Faculty of Medicine Department of Medical Oncology

Introduction: Metastasis is the spread of cancer cells from different regions of the body to the tissues and organs. In developed countries, 25% of deaths are caused by cancer, and 90% of cancer deaths are due to the development of metastasis. Many cancers can metastasize to the oral cavity. While lung cancers are frequently seen as organ metastases such as bone, brain and surrenal gland, gingival metastases are very rare.

Case Description: A 54-year-old male patient admitted to our clinic with a complaint of swelling in the gingiva and bleeding, which was operated due to lung carcinoma. During oral examination the remaining roots of the tooth 47 and the exophytic lesion with bleeding were observed. Panoramic radiograph showed the remaining roots of the tooth 47 had no bone support and suspicion of bone resorption in the alveolar crest. Cone beam computed tomography was showed irregular bone resorption. Biopsy was performed with suspicion of metastasis due to lung carcinoma and the rapid development of the lesion. Pathological examination showed the lesion was metastatic carcinoma. Radiotherapy was applied and called for controls.

Conclusion: Neoplastic lesions in the gingiva can also occur as malignant metastases of the primary focus. Therefore, in the presence of a suspicious lesion in the mouth, dentists should request a histopathological examination by supporting the preliminary diagnosis with advanced imaging techniques when necessary. Early diagnosis of the dentist is important for the prognosis of the disease, the application of the best treatment and the quality of life of the patient.

Keywords: Lung Carsinoma, Gingiva, Metastasis, Cone Beam Computed Tomography

PS25

ORAL MUKOZADA GÖRÜLEN ÜLSERATİF LEZYON: ÖN TANIDAN KESİN TANIYA VAKA SUNUMU

Muhammed Fatih ÇİÇEK, İlhan KAYA

Uşak Üniversitesi Diş Hekimliği Fakültesi, Ağız, Diş, Çene Cerrahisi A.B.D

Giriş-Amaç: Skuamöz hücreli karsinom (SCC) oral kanserlerin %90'ını, tüm kanserlerin %3-5'ini teşkil eder. Etyolojik faktörler arasında tütün kullanımı, alkol, güneşe maruz kalma, kötü oral hijyen, beslenme yetersizliği, demir eksikliği, siroz, immünsupresif ilaçlara uzun süre maruz kalma gösterilmektedir. Squamöz hücreli karsinom erkek bireylerde kadın bireylere göre daha sık (2:1) ve genellikle 40 yaş üzeri bireylerde görülür. Klinik görüntüleri kırmızı veya beyaz ekzofitik bir kitle olarak görülebileceği gibi eroziv veya ülseratif görüntüde de olabilir. Klasik olarak karsinamatöz ülserler düzensiz papiller yüzeyli, kalkık sınırlı, palpasyonda sert tabanlıdır. Dilin lateral yüzeyi, ventral yüzeyi, dudaklar en sık etkilenen yerlerdir. Bunları ağız tabanı, dişeti, alveolar ve bukkal mukoza ve damak izler. Laboratuar testleri Histopatolojik inceleme ile teşhis edilir. Ayırıcı tanı olarak Ülseratif lezyonlar, yumuşak doku tümörleri, malign granülom, sifiliz, minör tükürük bezi karsinomu olup, Cerrahi eksizyon, radyoterapi veya ikisinin birlikte uygulanması tedavi yöntemleridir. Bu çalışmanın amacı, SCC ön tanısı konmuş hastadan alınan insizyonel biyopside kesin tanı konarak SCC ayırıcı tanısı içerisinde yer alan yumuşak doku tümörlerinden santral dev hücreli graniloma (SDHG) gelmesi sonucu tedavi seyri değiştirilerek tam iyileşme sağladığımız hastanın vaka raporunu sunmaktır.

Olgu Tanımlaması: 54 Yaşında erkek hasta sol maksilla bölgesindeki şişlik oluşturan koyu pembe-morumsu görüntü veren lezyon şikayeti ile başvurdu ve muayene edilerek incelendi.

Bulgular: İntraoral muayenede ilgili bölgede tabanı sert, kenarları kalkık, ülseratif lezyon teşhis edildi. Radyografik incelemede düzensiz sınırlı kemik rezorbsiyonu görüldü. Hastadan insizyonel biyopsi alındı ve SCC, SDHG ve travmatik ülser ön tanıları ile patoloji labaratuvarına gönderildi. 2 Gün sonra SDHG kesin tanısı aldı. Lezyon sağlam kenarlı eksize edildi ve hasta rutin takibe alındı

Tartışma-Sonuç: Oral mukozadaki ülseratif, kenarları düzensiz görüntü birçok patolojiyi işaret etmektedir. Özellikle uzun süreli, ülseratif ve iyi sınırlı olmayan lezyonların kesin tanısında mutlaka histopatolojik inceleme yapılması gerektiği görülmüştür.

Anahtar Kelimeler: Squamoz hücreli karsinoma, Santral dev hücreli granüloma, ayırıcı tanı, ülseratif lezyonlar, yumuşak doku tümörleri

ULCERATIVE LESION IN THE ORAL MUCOSA: CASE REPORT FROM PRELIMINARY DIAGNOSIS TO DEFINITIVE

Muhammed Fatih CICEK, Ilhan KAYA

Uşak University Faculty of Dentistry Department of Oral and Maxillofacial Surgery

Objectives: Squamous cell carcinoma constitutes (SCC) 90% of oral cancers and 3-5% of all cancers. Etiological factors include tobacco use, alcohol, sun exposure, poor oral hygiene, nutritional deficiency, iron deficiency, cirrhosis, long-term exposure to immunosuppressive drugs. Squamous cell carcinoma is more common in male individuals than female individuals (2: 1) and is generally seen in individuals over the age of 40. Clinical images can be seen as a red or white exophytic mass or in an erosive or ulcerative image. Classically, carcinomatous ulcers have irregular papillary surfaces, raised limbs and hard soles on palpation. Lateral surface of the tongue, ventral surface, lips are the most frequently affected places. These are followed by the floor of the mouth, gums, alveolar and buccal mucosa and palate. Laboratory tests are diagnosed by histopathological examination. As a differential diagnosis, ulcerative lesions, soft tissue tumors, malignant granuloma, syphilis, minor salivary gland carcinoma are surgical excision, radiotherapy or both. The aim of this study is to present a case report of the patient whose SCC differential diagnosis has been achieved by making a definitive diagnosis in the incisional biopsy taken from the patient who has been diagnosed with SCC, and the treatment course has been changed as a result of santral dev hücreli graniloma (SDHG).

Case Description: A 54-year-old male patient was admitted with the complaint of a dark pink-purplish lesion causing swelling in the left maxilla region and was examined and examined.

Results: In the intraoral examination, ulcerative lesion was detected in the relevant region with a hard base and raised edges. Radiographic examination revealed irregular limited bone resorption. Incisional biopsy was taken from the patient and sent to the pathology laboratory with SCC, SDHG and traumatic ulcer pre-diagnosis. SDHG received a definitive diagnosis 2 days later. The lesion was excised with a firm edge and the patient was routinely monitored.

Conclusion: The ulcerative, uneven edges on the oral mucosa suggest many pathologies. It has been observed that histopathological examination should definitely be performed in the definitive diagnosis of long-term, ulcerative and not well-limited lesions.

Keywords: Squamous cell carcinoma, Central giant cell granuloma, differential diagnosis, ulcerative lesions, soft tissue tumors

PS26

ODONTOJENİK KERATOKİSTLERİN TEDAVİSİNDE MARSÜPYALİZASYON - BİR OLGU SUNUMU

İlknur ENİNANÇ[1], Defne YALÇIN YELER[1], Savaş BİLGİLİ[2]

[1]Sivas Cumhuriyet Üniversitesi, Ağız, Diş ve Çene Radyolojisi

[2]Sivas Cumhuriyet Üniversitesi, Ağız, Diş ve Çene Cerrahisi

Amaç: Odontojenik keratokistler; dental lamina artıklarından gelişen, agresif davranışı olan ve yüksek nüks potansiyeli gösteren lezyonlardır. Genelde anteroposterior yönde büyüme eğilimi gösterirler ancak büyük boyutlara ulaştıklarında ekspansiyona sebep olabilirler. Çene bölgesinde ağrı, yumuşak dokuda ödem, kemikte ekspansiyon ve parestezi oluşturabilirler. Bu vaka raporunda sol mandibulada, inferior alveolar siniri de içine alan odontojenik keratokistin marsüpyalizasyon ile tedavisi anlatılmıştır.

Olgu: Çenesinde başka bir merkezde odontojenik keratokist tanısı konulmuş 18 yaşındaki sistemik olarak sağlıklı erkek hasta, yüzündeki şişlik şikayetiyle kliniğimize başvurdu. Hastadan alınan panoramik radyografi ve Cone Beam Computed Tomography (CBCT) kesitlerinde sol mandibula korpusunun posteriorunda en büyük çapı 23,86x16,54x18,04 mm boyutlarında bukko-lingual yönde hafif ekspansif, uniloküler, sirküler ve kortikal sınırlara sahip radyolüsent lezyon izlendi (RESİM 1-2). İlgili bölge tekrar açıldı ve marsüpyalizasyon yapılarak dren yerleştirildi. Bölge yıkandıktan sonra dren ligatür teliyle sabitlendi (RESİM 3). 3 ay sonra hastanın panoramik radyografisinde iyileşme izlendi (RESİM 4). Hasta halen takip edilmekte olup 3 ay sonra lezyonun enükleasyonu planlanmaktadır.

Sonuç: Marsüpyalizasyon lokal anestezi altında minimum cerrahi gereksinimi, ilgili dişlerin kurtarılabilmesi ve rezeksiyon sonrası deformite ve nörolojik defektlerin elimine edilmesi açısından güvenilir bir tedavidir.

Bu olgu sunumunda mandibular kanalı da içine alan bir odontojenik keratokistin marsüpyalizasyon gibi basit bir cerrahi yöntemle iyileşebileceği görülmüştür.

RESİM 1: Panoramik radyografide sol mandibular corpusun posteriorunda görülen odontogenik keratokist

RESİM 2: İnferior alveolar siniri de içeren odontogenik keratokistin CBCT görüntüsü

RESİM 3: Ligatür teliyle sabitlenen direnin klinik görüntüsü

RESİM 4: 3 ay sonra panoramik radyografide gözlenen iyileşme görüntüsü

Anahtar Kelimeler: keratokist, marsüpyalizasyon, mandibular

MARSUPIALIZATION IN THE TREATMENT OF ODONTOGENIC KERATOCYSTS - A CASE REPORT

Ilknur ENINANC[1], Defne YALCIN YELER[1], Savaş BILGILI[2]

[1]Cumhuriyet University Faculty of Dentistry, Department of Oral and Maxillofacial Radiology, Sivas

[2]Cumhuriyet University Faculty of Dentistry, Department of Oral and Maxillofacial Surgery, Sivas

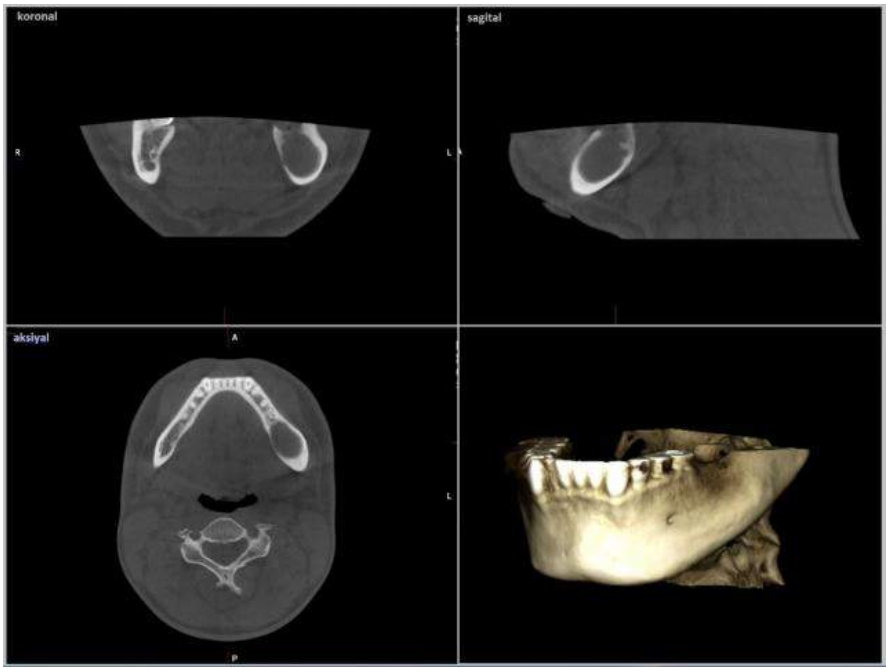

Aim: Odontogenic keratocysts are lesions that develop from dental lamina residues, have aggressive behavior and high recurrence potential. They usually tend to grow in the anteroposterior direction, but when they reach large sizes, they can cause expansion. They can create pain in the jaw, soft tissue edema, bone expansion and paresthesia. In this case report, the treatment of odontogenic keratocyst by marsupialization in the left mandible including the inferior alveolar nerve is described.

Case: An 18-year-old, systemically healthy male patient who was diagnosed as odontogenic keratocyst in his jaw at another center, was admitted to our clinic with the complaint of swelling on his face. Panoramic radiography and Cone Beam Computed Tomography (CBCT) images of the patient revealed a mild expansive in buccolingual direction, unilocular, circular and radiolucent lesion which have cortical margins with a maximum diameter of 23.86 x16.54 x18.04mm in the posterior of

the left mandibular corpus (FIGURE 1-2). The region was opened again, marsupialization was performed and the drain was placed. After washing the region, the drain was fixed with ligature wire (FIGURE 3). Three months later, improvement was observed on patient's panoramic radiograph (FIGURE 4). The patient is still being followed up and after 3 months, enucleation of the lesion is planned.

Result: Marsupialization is a reliable treatment in terms of minimum surgical requirement under local anesthesia, recovery of related teeth and elimination of deformity and neurological defects after resection.

In this case report, an odontogenic keratocyst including the mandibular canal can be cured by a simple surgical method such as marsupialization.

FIGURE 1: Odontogenic keratocyst in posterior of left mandibular corpus on panoramic radiography

FIGURE 2: CBCT image of the odontogenic keratocyst including the inferior alveolar nerve

FIGURE 3: Clinical image of drain fixed by ligature wire

FIGURE 4: 3 months later, healing image observed on panoramic radiography

Keywords: Keratocyst, marsupialization, mandible

PS27

ORAL BİYOPSİ – NE ZAMAN VE NASIL?

Hakan AMASYA

Süleyman Demirel Üniversitesi, Diş Hekimliği Fakültesi, Ağız, Diş ve Çene Radyolojisi Anabilim Dalı

Giriş-Amaç: Bu poster sunumunun amacı, oral biyopsinin endikasyon, kontraendikasyon ve tiplerinin sunulması ve ağız boşluğunda yer alan bazı lezyon ve dokulara göre önemli noktaların vurgulanmasıdır.

Gereç-Yöntem: PUBMED ve ELSEVIER arama motorlarında 'oral', 'biopsy' ve 'mouth' anahtar kelimeleri aratıldı. İlgili literatürlerin analiziyle, oral biyopsi hakkında bilgiler, uygun alt başlıklarda derlendi.

Bulgular: Lokal iritan faktörlerden kaynaklanmayan veya bu faktörlerin ortadan kaldırılmasından sonra 2 hafta içerisinde kaybolmayan dudak ve ağız lezyonlarına biyopsi uygulanmalıdır. Radyografik olarak tanısı konulamayan kemik içi lezyonlardan biyopsi önerilir. Oral biyopsi için kesin kontraendikasyonlar olmasa da, genel tıbbi durumu iyi olmayan veya şiddetli sistemik hastalığı olan kişiler, biyopsi prosedüründen etkilenebileceği için bu hastalarda sakınılmalıdır. Hemanjiomların, kanama riski sebebiyle kontraendikasyon olabileceği düşünülmektedir. Biyopsiler lezyonun karakterine göre direkt veya indirekt olabilir. Tekniğe göre insizyonel veya eksizyonel olabilir. Punch gibi aletlerle biyopsi yapılabilir. Biyopsinin genel prensipleri olsa da, ağız kavitesindeki lezyona ve doku tipine göre dikkat edilmesi gereken bazı özel durumlar olabilir.

Tartışma-Sonuç: Hastaların sıhhatleri için doğru bir tanı önemlidir. Ağız lezyonlarının tanımlanması ve yönetiminde biyopsinin önemi düşünüldüğünde, özenle seçilmiş ve uygulanmış bir biyopsi doğru tanı için kritik bir önem arz etmektedir.

Anahtar Kelimeler: Ağız neoplazileri, biyopsi, oral mukoza

ORAL BIOPSY – WHEN AND HOW?

Hakan AMASYA

Suleyman Demirel University, Faculty of Dentistry, Department of Oral and Maxillofacial Radiology

Objectives: This poster presentation aims to show indications, contraindications and types of the oral biopsy, and to emphasize the important points for specific lesions and tissues of the oral cavity.

Materials-Methods: 'Oral', 'biopsy' and 'mouth' keywords were searched on PUBMED and ELSEVIER. Information about oral biopsy was reviewed under appropriate subheadings with the analysis of the related literatures.

Results: Oral biopsies should be performed when lip or oral lesions do not originate from local irritative factors, or persist for more than 2 weeks after the removal of the local irritants. Biopsy is also advisable in bony lesions which cannot be diagnosed radiographically. Although there are no absolute contraindications for oral biopsy, it should be avoided when the patient has severe medical conditions or systematic diseases and the procedure can deteriorate the medical status of the patient. Hemangioma is considered as a contradiction due to the risk of hemorrhage. Biopsies can be direct or indirect based on the lesion characteristics. Biopsies can be incisional or excisional based on the technique. Instruments like punches can be used for biopsy. While there are general principles of biopsy, special considerations should be taken in specific lesions or tissues of the oral cavity.

Conclusions: The correct diagnosis is important to ensure the patient's welfare. Considering the importance of biopsy for definitive diagnosis and management of oral lesions, a carefully selected and performed biopsy is critical in rendering an accurate diagnosis.

Keywords: Mouth neoplasms, biopsy, oral mucosa

PS28

PATOLOJİK TANININ TEDAVİ YÖNETİMİNDEKİ ROLÜ: OLGU SUNUMU

Göksel TIMARCIOĞLU, Fatma Merve BAŞ, Semen Şeyma ATAÇ, Celal ÇANDIRLI

Sağlık Bilimleri Üniversitesi, Ağız Diş ve Çene Cerrahisi

Giriş-Amaç: Biyopsi kemik ve yumuşak doku tümörlerinde tanı ve tedavinin temelini oluşturmaktadır. Klinik ve radyolojik olarak teşhis edilen tümöral lezyonların biyopsi ile kesin tanısı konulmaktadır. Patolojik tanı ile belirlenen lezyonun karakteristik özelliklerine göre tedavi planlaması yapılmaktadır. Adenokistik karsinom tükürük bezi kaynaklı, göreceli düşük lenf nodu metastazı, yüksek hematojen yayılım ve perinöral invazyon gösteren malign tümördür. Litaratürde adenokistik karsinom'un tedavi protokolü için yeterli bilgi mevcut olmamakla birlikte düşük lenf nodu metastazı göstermesi nedeniyle boyun diseksiyonu önerilmemektir. Bazaloid skuamöz hücreli karsinom, skuamöz hücreli karsinomun histolojik ve klinik bir varyantıdır ve üst solunum yolunda yerleşim gösterir. Litaratürde bazaloid skuamöz hücreli karsinom'un tedavi protokolü cerrahi tedavi ile birlikte boyun diseksiyonu ve radyoterapi/kemoterapi önerilmektedir. Ayırıcı tanıda adenokistik karsinom ve bazaloid skuamöz hücreli karsinom karıştırılabilmektedir.

Olgu Tanımlanması: Mart 2019'da departmanımıza başvuran 38 yaşında kadın hastada sol maksiller sinüs yerleşimli lezyon tespit edildi ve biyopsi alındı. Patolojik tanı adenokistik karsinom olarak belirlendi. Tedavi planı olarak parsiyel maksillektomi kararı alındı. Opersayon sırasında cerrahi sınırlarda negatif frozen takibi ile parsiyel maksillektomi uygulandı. Kasım 2019 kontrol muayenesinde nüks şüphesi ile biyopsi alındı ve iki farklı patoloji merkezine gönderildi. Biyosi patolojik tanısı bazaloid skuamöz hücreli karsinom olarak belirlendi. Tedavi planı olarak total maksillektomi, nüks rezeksiyonu ve boyun diseksiyonuna ek olarak radyoterapi/kemoterapi kararı alındı. Operasyon sırasında cerrahi sınırlarda negatif frozen takibi ile tümör rezeksiyonu ve elektif boyun diseksiyonu uygulandı. Ocak 2020'de onkoloji takibinde olan hastamızın kemoterapinin koroner etkileriyle myokard infarktüsüne bağlı ani ölümü gerçekleşti.

Tartışma-Sonuç: Patoloji departmanının oral kanserler ile ilgili deneyimi, departmanın çalışma yoğunluğuyla birlikte artan iş yükü ve spesimen inceleme süresinin azalması patolojik tanıyı etkileyebilmektedir. Bununla birlikte adenokistik karsinom ve bazloid skuamöz hücreli karsinom gibi ayırıcı tanısı güç olan lezyonlar patoloji departmanının işini zorlaştırmaktadır. Patolojik tanı tedavi yönetimini direkt olarak etkilemektedir ve cerrahi planı, onkolojik prosedürleri değiştirmektedir.

Anahtar Kelimeler: Adenokistik karsinom, bazaloid skuamöz hücreli karsinom, ayırıcı tanı, patolojik tanı

THE ROLE OF PATHOLOGICAL DIAGNOSIS IN TREATMENT MANAGEMENT: CASE REPORT

Göksel TIMARCIOĞLU, Fatma Merve BAS, Semen Seyma ATAC, Celal CANDIRLI

University of Health Sciences, Oral and Maxillofacial Surgery, Istanbul, Turkey

Objectives: Biopsy is the main structure of diagnosis and treatment in bone and soft tissue tumors. A definitive diagnosis is made by biopsy of tumoral lesions diagnosed clinically and radiologically. Treatment planning is determined according to the characteristic features of the lesion determined by pathological diagnosis. Adenocystic carcinoma is a malignant tumor that originating from salivary gland, showing relatively low lymph node metastasis, high hematogenous spread and perineural invasion. Although there is not enough information in the literature for the treatment protocol of adenocystic carcinoma, neck dissection is not recommended due to low lymph node metastasis. Basaloid squamous cell carcinoma is a histological and clinical variant of squamous cell carcinoma and is located in the upper respiratory system. In the literature, the treatment protocol of basaloid squamous cell carcinoma, combined with surgical treatment, neck dissection and radiotherapy / chemotherapy are recommended. Adenocystic carcinoma and basaloid squamous cell carcinoma can be confused in a differential diagnosis.

Case Description: A 38 year old female patient who applied in our department in March 2019, a lesion with left maxillary sinus was detected and a biopsy was taken. Pathological diagnosis was determined as adenocystic carcinoma. Partial maxillectomy decision was taken as treatment plan. Treatment plan decision was taken as partial maxillectomy. Partial maxillectomy was performed with negative frozen follow up at the surgical margins. Biopsy was taken with suspicion of recurrence at the November 2019 control examination and sent to two different pathology centers. The pathological diagnosis of biopsy was determined as basaloid squamous cell carcinoma. The treatment plan decision was taken as total maxillectomy, recurrence resection, neck dissection and radiotherapy / chemotherapy. During the operation, tumor resection and elective neck dissection were performed with negative frozen follow-up at the surgical margins. During oncology follow-up, in January 2020, our patient had myocardial infarction due to the coronary effects of chemotherapy and her sudden death occurred

Discussion-Conclusion: The experience of the pathology department with regard to oral cancers, the increasing workload with the department's working intensity and decreasing of specimen examination may affect the pathological diagnosis. However, difficult to distinguish lesions such as adenocystic carcinoma and basloid squamous cell carcinoma make the pathology department's job difficult. Pathological diagnosis affects treatment management and changes the surgical plan and oncological procedures.

Keywords: Adenocystic carcinoma, basaloid squamous cell carcinoma, differential diagnosis, pathological diagnosis

PS29

ORAL LİKEN PLANUS VE LÖKOPLAKİ: VAKA SERİSİ

Ö. Onur GÜMÜŞ, Gülsün AKAY, Kahraman GÜNGÖR

Gazi Üniversitesi Diş Hekimliği Fakültesi, Ağız, Diş ve Çene Radyolojisi A.D.

Amaç: Bu olgu serisinin amacı intra-oral lökoplaki, liken planus ve skuamoz hücreli karsinoma gözlenen vakaların klinik bulgularını değerlendirmektir.

Mataryel Metod: Bu çalışmada, 2017-2019 yılları arasında Gazi Üniversitesi Ağız Diş ve Çene Radyolojisi kliniğimize başvuran ve intra-oral lökoplaki, liken planus ve skuamoz hücreli karsinoma olan 33 hastanın yaş, cinsiyet, klinik bulguları ve semptomları değerlendirilmiştir. İlgili lezyonların lokalizasyonu, vakaların sigara ve alkol kullanımı ve ön tanı- histopatolojik tanı uyumluluğu incelenmiştir.

Bulgular: 33 vakadan 15'inin kadın ve 18'inin erkek olduğu, yaş ortalaması 49,9 idi (yaş ortalaması, kadın: 45,1 erkek: 54,4 yaş) 11 vakada diabet ve hipertansiyon gibi sistemik hastalığı olduğu, 11 vakada sigara ve 4 vakada yüksek miktarda alkol tüketimi olduğu öğrenildi. 12 vakada lezyon bölgesiyle ilgili semptomlar mevcuttu. Lezyonların 22'si yanak mukozasında, 6'sı dil yüzeyinde, 2'si sert-yumuşak damak birleşim hattında ve 3 lezyonda retromolar bölgede izlendi. Beyaz lezyonlardan 22 vakada liken planus, 9 vakada lökoplaki, 2 vakada skuamoz hücreli karsinoma tanısı konuldu.

Sonuç: Oral liken planus vakalarının erkeklerde daha çok görüldüğü ve çoğunlukla asemptomatik olduğu belirlenmiştir. Oral liken planusun göreceli olarak yüksek displastik potansiyeli nedeniyle klinisyenlerin hastalarını muayene ederken beyaz lezyonlar açısından dikkatli davranması gerekmektedir.

Anahtar Kelimeler: Oral liken planus, lökoplaki, beyaz lezyon

ORAL LICHEN PLANUS AND LEUKOPLAKIA: CASE SERIES

O. Onur GUMUS, Gülsün AKAY, Kahraman GUNGOR

Gazi University, Faculty of Dentistry, Department of Oral and Maxillofacial Radiology

Objective: The aim of this case series is to evaluate the clinical findings of cases with intra-oral leukoplakia, lichen planus and squamous cell carcinoma.

Materials-Methods: In this study, 33 patients with intra-oral leukoplakia, lichen planus and squamous cell carcinoma who were admitted to Gazi University Oral and Maxillofacial Radiology clinic between 2017-2019 years were selected. Age, gender, clinical findings and symptoms of the patients were evaluated. The localization of lesions, smoking and alcohol use of patients, and the compatibility of the pre-diagnosis and histopathological diagnosis were examined.

Results: Of the 33 cases, 15 were female and 18 were male, with a mean age of 49.9 (mean age, females: 45.1, males: 54.4 years). It was learned 11 patients had systemic diseases such as diabetes and hypertension, 11 patients had smoking and 4 patients had high alcohol consumption. Twenty-two lesions were observed on the cheek mucosa, 6 cases were on the tongue surface, 2 cases were on the hard-soft palate junction and 3 cases were on the retromolar region. Lichen planus was diagnosed in 22 cases, leukoplakia in 9 cases, and squamous cell carcinoma in 2 cases.

Conclusion: It was determined that oral lichen planus cases were more common in males and mostly asymptomatic. Because of the relatively high dysplastic potential of oral lichen planus, clinicians need to be careful when examining their patients for white lesions.

Keywords: Oral lichen planus, leukoplakia, white lesion

PS30

NÜKS EDEN BAZAL HÜCRELİ KARSİNOM: VAKA RAPORU

Gülcan F. ÇİFTÇİ ÖĞÜT[1], Nihal AVCU[2], Cemile Özlem ÜÇOK[1]

[1]Gazi Üniversitesi Diş Hekimliği Fakültesi, Ağız, Diş ve Çene Radyolojisi Anabilim Dalı

[2]Hacettepe Üniverisitesi Diş Hekimliği Fakültesi, Ağız, Diş ve Çene Radyolojisi Anabilim Dalı

Giriş: Bazal hücreli karsinomlar; lokal invaziv özellikte olup derinin bazal hücre tabakasında gelişen epitel kökenli malignensilerdendir. Yaşlılarda ve erkeklerde daha sık görülür. Metastaz ve mortalite oranı düşüktür.

Olgu Tanımlaması: Radyoterapi planlanan 66 yaşında erkek hasta, Onkoloji Anabilim Dalı'ndan bazal hücreli karsinom nüksü şüphesiyle konsülte edildi. Hikayesinden 2010 yılında sol burun kenarı ve göz altından bazal hücreli karsinom nedeniyle opere olduğu öğrenildi. Kemoterapi alan ve sistemik problemi olmayan hasta, 15 yıldan beri günde 1,5 paket sigara kullandığını belirtti.

Bulgular: Ekstraoral muayenede; sol yanak bölgesinden alt göz kapağına kadar uzanan yüzeyi kırmızı, telenjiektazik görünümlü tümöral lezyon mevcuttu. Burunda sol tarafa deviasyon ve sol submandibular lenfadenopati saptandı. Hastanın sağ frontal bölgesinden greft alınarak primer lezyonun cerrahi olarak kapatılması sonucu, ilgili bölgede kahverengi pigmente alan izlendi. İntraoral muayenede ise, sol bukkal bölgede önceki cerrahiye bağlı skar dokusu görüldü. Total dişsizlik, paslı ve orta hatta siyah kıllı dil, mukozada solukluk saptandı. Radyolojik muayenede panoramik görüntüsünde, sol maksiller sinus hacminde genişleme ve boyunda bilateral kalsifikasyonlar saptandı. Sol maksiller sinüs inferior kortikal sınırı izlenmedi. MR görüntülerinde, maksiller sinüsü dolduran ve çevre dokulara uzanımı olan malign kitle mevcuttu. BT görüntülerinde ise maksiller sinüs ve çevre dokularda yaygın desktrüktif değişiklikler izlendi. Cerrahi sonrası, histopatolojik incelemede hastaya bazal hücreli karsinom tanısı konuldu. Hastanın onkolojik tedavisi, Hedgehog inhibitörleri medikasyonu ve radyoterapi olarak planlanmıştır.

Sonuç: Bazal hücreli karsinom hastaları ileride oluşabilecek, prognozu kötü cilt kanserleri için yüksek risk taşırlar. Bu vakaların, tedaviden sonra takibinin düzenli yapılması hastalığın kontrolü açısından önemlidir.

Anahtar Kelimeler: Bazal hücreli karsinom, rekürrens

RECURRENT BASAL CELL CARCINOMA: CASE REPORT

Gülcan F. CIFTCI OGUT[1], Nihal AVCU[2], Cemile Ozlem UCOK[1]

[1]Gazi University Faculty of Dentistry, Department of Dentomaxillofacial Radiology, Ankara, Turkey

[2]Hacettepe University Faculty of Dentistry, Department of Detomaxillofacial Radiology, Ankara, Turkey

Objectives: Basal cell carcinoma is a local invasive featured epithelial malignancy in the basal cell layer of the skin. Basal cell carsinoma is more frequent in elder ages and males.

Case Description: A 66 year old male patient scheduled for radiotherapy was consulted by Oncology Department with the suspicion of recurrence of basal cell carcinoma. Medical history revealed that he had undergone surgery due to basal cell carcinoma of the left nose rim and under the eye in 2010. The patient received chemotherapy and has no systemic problems.

Results: Extraoral examination revealed a red colored telangiectasic tumoral lesion extending from the left cheek area to the lower eyelid. Left nasal deviation and left submandibular lymphadenopathy were detected. Intraoral examination showed scar tissue in the left buccal region due to previous surgery. Total edentulousness, rusty and midline black hairy tongue and mucosal paleness were detected. Panoramic image presented increased sinus volume and bilateral calcifications on neck. Inferior cortical border of the left maxillary sinus could not be observed. MRI images showed a malignant mass filling the maxillary sinus and extending into surrounding tissues. CT images showed diffuse destructive changes in the maxillary sinus and surrounding tissues. Histopatological examination revealed basal cell carcinoma. The oncologic treatment of the patient was planned as Hedgehog inhibitors medication and radioterapy.

Conclusions: Basal cell carcinoma patients carry high risk for poor diagnosed skin cancers that could occur in the future. Regular follow up of these cases after treatment is important for the control of the disease.

Keywords: Basal cell carcinoma, recurrence

PS31

BİFOSFONAT KULLANIMINA BAĞLI OLARAK MANDİBULADA GELİŞEN OSTEONEKROZ

Ömer ERDUR[1], **Ahmet AKTI**[2], Mevlüt BEDER[2], Muhammed Mustafa ÖZTÜRK[2], Muhammet Akif MAYTALMAN[2], Burhan ÇELİK[2]

[1]Selçuk Üniversitesi Tıp Fakültesi, Kulak, Burun, Boğaz Hastalıkları ve Baş, Boyun Cerrahisi ABD

[2]Selçuk Üniversitesi Diş Hekimliği Fakültesi, Ağız, Diş ve Çene Cerrrahisi

Olgu Tanımlanması: Bifosfonatlar, kemik rezorbsiyonunun potansiyel inhibitörleridir ve yıllardır osteoporoz tedavisinde oral yolla kullanılan ilaç gruplarındandır. Bununla birlikte intravenöz olarak Paget hastalığı, bazı kanserlerin kemik metastazı ve multipl myeloma gibi hastalıkların tedavisinde patolojik kemik fraktürlerin önlenmesinde kullanılırlar. Bifosfonatlar terapötik dozlarda kullanıldıklarında osteoklastların rezorptif aktivitesini inhibe ederken, osteoblastların ise diferansiasyonunu ve kemik depozisyonunu stimüle etmektedir. Ancak, bifosfonatların yüksek dozda kullanılması hem osteoblastlar hem de osteoklastlar üzerinde sitotoksik etki oluşturmaktadır. Bunun sonucunda kemik yenilenme mekanizması bozulmakta ve kemik remodelasyonunun azalması sonucu avasküler nekroz riski artmaktadır. Bifosfonatlar alveol kemiği gibi yüksek yenilenme kapasitesine sahip kemiklerde ve kemiklere komşu yumuşak dokuda yüksek oranda birikirler. Oral kavitenin geniş bir mikrofloraya sahip olmasına bağlı olarak aseptik bir ortam oluşturulamaması ve travmaya yatkın olması çene kemiklerinde osteonekroz oluşması riskini arttırmaktadır.

Bulgular: 80 yaşında bayan hasta sağ mandibulada intraoral enfeksiyon ve extraoral fistülle tarafımıza başvurdu. Yapılan detaylı muayene ve radyografik incelemeler sonucu hastadan da alınan anamnezle birlikte mandibula sağ molar bölgede osteonekroz teşhisi konuldu. Mevcut osteonekrozun hastanın kullandığı bifosfonata bağlı olduğu alınan anamnezde ortaya çıkarıldı. Mevcut nekroze sahanın alınması amacıyla kulak, burun, boğaz hastalıkları ve baş boyun cerrahisi ile konsülte edilerek genel anestezi altında multidisipliner bir yaklaşımla opere edildi. Ekstraoral yaklaşımla mandibulada segmental rezeksiyon yapılarak ilgili kısım rekonstrüksiyon plağı ile rekonstrükte edildi. Hasta postoperatif dönemde kontrolümüz altında iken yerleştirilen plaklardan biri kırıldı ancak hastada herhangi bir şikayet oluşmadı. Üç yıl önce cerrahisini gerçekleştirdiğimiz hasta 2 yıldır tek plağı kırık şekilde takibimizdedir.

Tartışma-Sonuç: Bu vakayı paylaşmaktaki amacımız bifosfonatların ne kadar ciddi sonuçlara neden olabilidiğini ve de bifosfonat kullanımına bağlı gelişen çene kemiği nekrozunda multidisipliner yaklaşımın ne kadar önemli olduğunu vurgulamaktır.

Anahtar Kelimeler: Bifosfonat, osteonekroz, bronj, mronj

OSTEONECROSIS THAT DEVELOPS IN THE MANDIBLE DUE TO THE USE OF BISPHOSPHONATE

Ömer ERDUR[1], **Ahmet AKTI**[2], Mevlüt BEDER[2], Muhammed Mustafa OZTURK[2], Muhammet Akif MAYTALMAN[2], Burhan CELIK[2]

[1]Selçuk University Faculty Of Medicine, Department Of Otorhinolaryngology Konya

[2]Selcuk University Faculty of Dentistry, Oral, Maxillofacial Surgery

Case Identification: Bisphosphonates are potential inhibitors of bone resorption and have been used orally in the treatment of osteoporosis for many years. However, they are used intravenously to prevent pathological bone fractures in the treatment of diseases such as Paget's disease, bone metastasis of some cancers, and multiple myeloma. However, high doses of bisphosphonates have cytotoxic effects on both osteoblasts and osteoclasts. As a result, the bone regeneration mechanism deteriorates and the risk of avascular necrosis increases as a result of decreased bone remodeling. Bisphosphonates accumulate highly in bones with high regeneration capacity and soft tissue adjacent to bones, such as alveolar bone. Due to the fact that the oral cavity has a large microflora, an aseptic environment and being prone to trauma increase the risk of osteonecrosis in the jaw bones.

Results: An 80-year-old female patient presented to us with intraoral infection and extraoral fistula in the right mandible. With the anamnesis taken from the patient as a result of detailed examination and radiographic examinations, osteonecrosis was diagnosed in the right molar region of the mandible. It was revealed in the anamnesis that the current osteonecrosis was related to the bisphosphonate used by the patient. In order to remove the existing necrotic area, it was consulted with ear, nose and throat diseases and head and neck surgery and operated under a general anesthesia with a multidisciplinary approach. With the extraoral approach, segmental resection was performed in the mandible, and the relevant part was reconstructed with a reconstruction plate. When the patient was under control during the postoperative period, one of the plaques that were placed was broken, but no complaints occurred in the patient.

Discussion-ConclusionOur aim in sharing this case is to emphasize how serious the bisphosphonates can cause and how important the multidisciplinary approach is in the necrosis of the jaw bone developing due to the use of bisphosphonates.

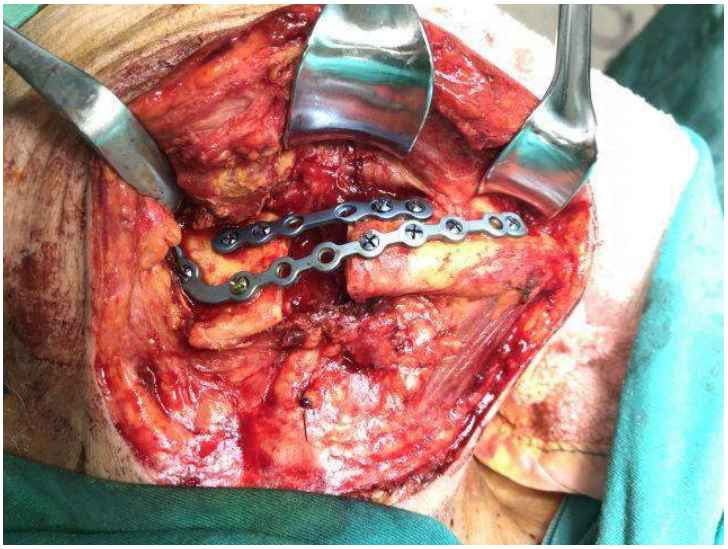

Keywords: Bisphosphonate, osteonecrosis, bronj, mronj

PS32

POLİMORFOZ ADENOKARSİNOM: TANISAL KARIŞIKLIK

Esra ÇOBANKENT AYTEKİN[1], Levent RENDA[2]

[1]Konya Numune Hastanesi, Klinik Patoloji

[2]Memorial Antalya Hastanesi, Kulak Burun Boğaz Hastalıkları

Giriş: Oral kavitede, özellikle sert damakta yerleşen minör tükürük bezlerinden köken alan Polimorfoz Adenokarsinom (PAK) tükrük bezi adenokarsinomlarının son zamanlarda tanımlanmış ve prognozu görece iyi olan bir varyantıdır.

Olgu: Olgumuz; üst molar dişin medialinde yeralan ağrısız şişlik şikayeti ile kulak burun boğaz hastalıkları polikliniğine başvurmuş olan 64 yaşında erkek hastadır. Muayenesinde sınırları düzensiz sert kitle tespit edilmiş olup görüntülemede kitlenin palatin kemiğe yapışık olduğu izlenmiştir. Malign tümör eksizyonu yapılan hastanın patoloji sonucu "Adenokarsinom, spesifiye edilemeyen(SPE)" olarak raporlanmıştır. Hastaya ait parafin bloklar tekrar değerlendirilmek üzere tarafımıza konsülte edildi. Histopatolojik incelemede; ülsere olmuş yüzey epiteli altında yerleşmiş, invaziv, kapsülsüz, tümöral yapı izlendi. Tümör sitolojik olarak uniform olup, histopatolojik olarak çeşitli paternlerde (trabeküler, solid, mikrokistik, papiller, kistik) yapılanma göstermiştir. Tümör hücreleri belirgin atipi içermemekteydi. Birkaç alanda müsinöz ve hyalinize stroma izlendi. Az sayıda mitoz izlenmiş olup nekroz, lenfovasküler ve perinöronal tümör invazyonu ve lenf düğümlerinde tümör metastazı görülmemiştir.

Sonuç: Dış merkezde "Adenokarsinom, SPE" tanısı alan olguya laboratuvarımızda PAK tanısı verilmiştir.

Literatürde Adenokarsinom, SPE ile PAK arasında biyolojik davranış açısından belirgin farklılık olduğu bildirilmiştir. PAK'ın prognozu Adenokarsinom, SPE'den çok daha iyidir.

Diğer küçük tükürük bezi neoplazmları ile birçok klinik ortak özelliğe sahip olan PAK; Adenokistik karsinom ve Pleomorfik adenom gibi malign ve benign tümörlerle benzer mikroskopik bulgulara sahiptir.

Tanısal tuzaklar ve sonrası olası yanlış tedavilerden kaçınmak için dikkatli olunmalı ve mevcut polimorf görüntüsü nedeniyle sıklıkla tanısal karışıklığa neden olan PAK akılda tutulmalıdır.

Anahtar Kelimeler: Ağızıçi, adenokarsinom, tükürük bezi

POLYMORPHOSIS ADENOCARCINOMA: DIAGNOSTIC COMPLEXCITY

Esra ÇOBANKENT AYTEKIN[1], Levent RENDA[2]

[1]Department of Pathology, Numune State Hospital, Konya, Turkey

[2]Department of Head and Neck Surgery, Memorial Health Group, Antalya, Turkey

Introduction: Polymorphosis adenocarcinoma (PAC), originating from minor salivary glands and locating in oral cavity, is a recently defined, salivary gland adenocarcinoma and has relatively good prognosis.

Case Report: A 64-year-old male patient applied with painless swelling in the medial of upper molar tooth. On examination an irregular bordered hard mass was detected which was adhered to palatine bone on imaging. Tumour excision were performed and the specimen was diagnosed as Adenocarcinoma, not otherwise spesified(NOS). Paraffin blocks were consulted to our laboratory. On histopathologic examination, a noncapsulated, invasive tumoral structure, located under ulcerated surface epithelium, was observed. Tumour had cytologically uniform cells with different patterns (trabecular, solid, microcystic, papillary, cystic). Tumor cells had no severe atypia. A few areas showed mucinous and hyaline stroma. A small number of mitosis were observed. Necrosis, lymphovascular and perineuronal tumor invasion and lymph nodes metastasis weren't seen.

Conclusion: The case, diagnosed as "Adenocarcinoma, NOS" in the another hospital, was diagnosed as PAC in our laboratory. It has been reported that there is significant difference between Adenocarcinoma, NOS and PAC in terms of biological behavior. The prognosis of PAC is much better than Adenocarcinoma, NOS. PAC, which has many clinical common features with other minor salivary gland neoplasms, has similar microscopic findings with malignant and benign tumors such as Adenocystic carcinoma and Pleomorphic adenoma. Care should be taken to avoid diagnostic pitfalls and possible false treatments, and PAC should be kept in mind due to its polymorphic morphology.

Keywords: Adenocarcinoma, oral cavity, salivary gland

PS33

KONDROBLASTİK OSTEOSARKOM: OLGU SUNUMU

Esra ÇOBANKENT AYTEKİN[1], Öznur ÖZALP[2]

[1]Konya Numune Hastanesi, Klinik Patoloji

[2]Akdeniz Üniversitesi Diş Hekimliği Fakültesi, Ağız, Diş ve Çene Cerrahisi

Giriş: Osteosarkom(OS), genelde uzun kemikleri tutan en sık görülen primer kemik tümörüdür. Genç bireylerde daha sık görülür. Kondroblastik Osteosarkomlar(KOS) üst çene kemiklerinde görülen daha iyi prognozlu olan alt tipidir.

Olgu: Olgumuz; 2 ay önce başlayan, maksilla ön kısımda giderek büyüyen ağrılı şişlik şikayeti ile kulak burun boğaz hastalıkları polikliniğine başvurmuş olan 23 yaşında erkek hastadır. Hastamız odontojenik enfeksiyon ön tanısıyla ağız ve diş hastalıkları bölümüne sevk edilmiştir. Muayenesinde anterior maksillada, bukkal ve palatinal ekspansiyona neden olan sert ve yüzeyi ülsere lezyon izlenmiştir. Yapılan görüntülemede ön maksillada sınırları düzensiz radyolusent kitle tariflenmiş olup hasta biyopsi için ağız ve çene cerrahisine yönlendirilmiştir. Biyopsisine ait iki adet doku örneğinin histopatolojik incelemesinde, epitel altında stromayı invaze eden, geniş alanlarda kondroblastik diferansiasyon gösteren tümör hücre adaları izlendi. Bu adaların bazılarında, özellikle periferik bölgelerinde, kemik matriks yapımı ve kalsifikasyon dikkati çekmiştir. Kesitlerde çok sayıda atipik mitoz ve daha az diferansiye, küçük mavi yuvarlak tümör hücreleri izlenmiştir.

Sonuç: Olgumuzun ayırıcı tanısında, bulunduğu yer nedeniyle kondrosarkom, sementum orjinli neoplazmlar ve OS'nin diğer alt tipleri yer almış olup mikroskopik bulgularla kondrosarkom ve OS diğer alt tipleri dışlanmıştır. KOS, malign osteoid matriks içermesiyle kondrosarkomdan ayrılır ve çene kemiklerinde daha sık görülür. OS'un diğer alt tiplerinden kondroid diferansiasyon varlığı ile ayrılır ki KOS'un prognozu çok daha iyi olduğundan bu ayrım önemlidir.

Maksillada kitle ile prezente olan olgularda ayırıcı tanıda klinik–radyolojik-patolojik korelasyon önemli olup kesin tanı histopatolojik inceleme ile konur.

Anahtar Kelimeler: Kondroblastik, osteosarkom, çene kemiği

CHONDROBLASTIC OSTEOSARCOMA: CASE REPORT

Esra COBANKENT AYTEKIN[1], Oznur OZALP[2]

[1]Department of Pathology, Numune State Hospital, Konya, Turkey

[2]Akdeniz University Faculty of Dentistry, Oral, Dental and Maxillofacial Surgery Antalya, Turkey

Abstrac: Osteosarcoma is the most common primary bone tumor that usually involves long bones. It is more common in young individuals. Chondroblastic Osteosarcoma (COS) is a subtype with a better prognosis seen in the bones of the upper jaw.

Case: A 23-year-old male patient applied with painful swelling growing in the front of the maxilla. In examination, hard and ulcerated lesion was observed in anterior maxilla causing buccal and palatinal expansion. In the imaging, irregular radiolucent mass in anterior maxilla has been detected and patient was directed for biopsy. In H&E sections of biopsy samples, tumor cell islands showing chondroblastic differentiation were observed in large areas that invaded the stroma under epithelium. In some of these islands, especially in the peripheral regions, bone matrix and calcification have been seen. Numerous atypical mitosis and less differentiated, small blue round tumor cells were observed in the sections.

Conclusion: In the differential diagnosis of our case, due to its location; chondrosarcoma, cemenum originated neoplasms and other subtypes of OS were included. Chondrosarcoma and other subtypes of OS were excluded by microscopic findings.

COS is more common in the bones of the jaw and contains a malignant osteoid matrix that distinguish chondrosarcoma. COS is distinguished from other OS subtypes by the presence of chondroid differentiation, which is important since the prognosis of COS is much better. In cases presenting with mass in maxilla; clinical–radiological-pathological correlation is important in differential diagnosis, and definitive diagnosis is made by histopathological examination.

Keywords: Condroblastic, osteosarcoma, maxilla

PS34

ELEKTRONİK SİGARA KULLANIMININ ORAL MUKOZAYA ETKİLERİ: BİR OLGU SUNUMU VE LİTERATÜR DERLEMESİ

Cansu BÜYÜK, Belde ARSAN

İstanbul Okan Üniversitesi, Ağız, Diş ve Çene Radyolojisi AD

Amaç: Bu derlemenin amacı, kliniğimize sert damakta hiperkeratoz ve düzensiz eritemle başvuran hastanın bulguları ışığında günümüzde kullanımı gittikçe yaygınlaşan elektronik sigaraların oral kanser yönünden etkilerinin değerlendirilmesi ve güncel literatürün incelenmesidir.

Olgu Tanımlanması: 38 yaşında sistemik olarak sağlıklı hasta diş ağrısı şikayeti ile kliniğimize başvurdu. Anamnezinde 20 yıldır günde 2 paket sigara, son 6 aydır ise günde 1 paket sigara ve 1 paket elektronik sigara (e-sigara) kullandığı öğrenildi. İntraoral muayenesinde sert ve yumuşak damağı içeren, orta hatta düzensiz, eritemli ve atrofik alanlar ile silinmeyle uzaklaşmayan hiperkeratotik sahalar izlendi. Ayırıcı tanıda nikotin stomatiti, eritematöz kandidiazis ve e-sigara kullanımına bağlı stomatit düşünülen hastaya antifungal reçete edildi, her iki tütün ürününü bırakması yönünde motive edildi, kontrole çağrıldı.

Bulgular: Hasta 2 ay sonra tekrar görüldü. Antifungal ilacı kullanmadığı, sigarayı günde 5 adete düşürdüğü, e-sigarayı aynı miktarda kullanmaya devam ettiği öğrenildi. Hiperkeratotik sahaların azaldığı ancak eritemli ve atrofik alanların sert-yumuşak damak birleşiminde belirgin şekilde devam ettiği görüldü. 4. ay kontrolünde ürünleri kullanmaya devam ettiği, antifungal ilacı 10 gün süreyle kullandığı öğrenildi. Ağız içi muayenesinde eritem ve atrofinin belirgin şekilde azaldığı, lezyon boyutlarının aynı olduğu gözlendi. Hasta bu süre zarfında dönem dönem lezyonun belirginleşip silikleştiğini ifade etti.

Tartışma-Sonuç: Bu vaka sunumunda hastanın kullandığı e-sigaranın üreticisi (IQOS, Philip Morris, Neuchâtel, İsviçre) geleneksel sigaralardan farklı olarak bu cihazda tütünün yakılmadan ısıtılmasının dumandaki zararlı kimyasalları azalttığını öne sürmektedir. Bu derlemede 'Pubmed' ve 'Google Akademik' arama motorlarında 'elektronik sigara', 'e-sigara', 'oral kanser' ve 'oral skuamöz hücreli karsinom' anahtar kelimelerini içeren literatürler incelenmiştir. Günümüzde yasal düzenlemelerin eksikliğine bağlı olarak e-sigaraların likit içerikleri ve voltajları birbirlerinden farklılık gösterdiğinden literatürde belli bir konsensus bulunmamaktadır. Oral kanser yönünden e-sigaranın güvenli olduğunu bildiren araştırmaların yanında formaldehit içeriği nedeniyle üst solunum yolu kanser riskini geleneksel sigaralara göre daha fazla arttırdığını belirten çalışmalar mevcuttur. Literatürde e-sigaraların konvansiyonel sigaralardan daha güvenli olduğu yönündeki hipotez bilimsel olarak doğrulanmış değildir. Bu alanda yapılacak randomize klinik çalışmalar literatüre katkı sunacaktır.

Anahtar Kelimeler: Elektronik sigara, ağız kanseri, prekanseröz, nikotin stomatitis

ORAL MUCOSA EFFECTS OF ELECTRONIC CIGARETTES: A CASE REPORT AND REVIEW OF LITERATURE

Cansu BUYUK, Belde ARSAN

Department of Maxillofacial Radiology, Istanbul Okan University, Faculty of Dentistry, Istanbul, Turkey

Objectives: The aim of this review is to evaluate the effects of electronic cigarettes as a risk factor for oral cancer based on a clinical case presenting hyperkeratosis and irregular erythema on the hard palate.

Case Description: A 38-year-old systemically healthy patient was referred our clinic because of toothache. His history revealed that he has been using 2 packs of cigarettes per a day for 20 years and 1 pack of cigarettes and 1 pack of electronic cigarettes (e-cigarettes) for the last 6 months. Intraoral examination revealed hyperkeratotic areas on hard and soft palate which do not scrape off, with irregular erythematous and atrophic areas in the midline of the palate. Differential diagnosis include nicotine stomatitis, erythematous candidiasis and stomatitis due to e-cigarette smoking. Antifungal therapy was prescribed and the patient was motivated for cessation of both products.

Results: The patient was examined two months later. His history revealed that he didn't use antifungal medication and decreased smoking cigarettes to 5 per day without changing the amount of e-cigarettes. Diminishing of hyperkeratotic areas was observed while erythematous and atrophic areas on hard-soft palate margin were persistent. During his 4. month control, he stated that he used antifungal therapy for 10 days and still using the same amount of the products. Intraoral examination showed significant reduction of erythema and atrophy whereas the size of the lesion stayed the same. The patient expressed that the appearance of the lesion varied during the period.

Discussion-Conclusion: In this case report, the manufacturer of the e-cigarette used by the patient (IQOS, Philip Morris, Neuchâtel, Switzerland) claims that, unlike traditional cigarettes, the heating of tobacco without burning in the device reduces the harmful chemicals in the smoke. Currently, due to the lack of legal regulations, the liquid contents and voltages of e-cigarettes differ from each other. Therefore, there is no consensus in the literature. Despite the studies reporting that e-cigarettes are safe in terms of oral cancer, there are studies indicating that it increases the risk of upper respiratory tract cancer more than traditional cigarettes due to formaldehyde content. The hypothesis that e-cigarettes are safer than conventional cigarettes has not been scientifically confirmed in the literature. Randomized clinical trials in this content will contribute to the literature.

Keywords: Electronic cigarettes, precancerous, oral cancer, nicotine stomatitis

PS35

MANDİBULAR DEFEKTE NEDEN OLAN DENTİGERÖZ KİSTİN ENÜKLEASYONU VE REKONSTRÜKSİYON PLAĞI İLE ONARIMI: BİR OLGU SUNUMU

Emre BALABAN, Erdinç SULUKAN, Muhammed Raşid GÖKSU, Mert KARABAĞ, Zeynep GÜMRÜKÇÜ

Recep Tayyip Erdoğan Üniversitesi Diş Hekimliği Fakültesi, Ağız, Diş, Çene Cerrahisi

Giriş: Dentigeröz kist; gömülü veya yarı gömülü kalmış dişlerinin kronunu çevreleyerek mine-sement sınırıyla bağlantılı, gelişimsel odontojenik bir kist formudur. Genellikle gömülü kalmış üçüncü molar ve maksiller kaninle beraber görülse de gömülü sürnümerer dişle de beraber görülebilir. Çenelerde radiküler kistten sonra en çok görülen ikinci kist formudur. Genellikle asemptomatiktir; fakat enfekte formu ağrı, şişlik ve yüzde asimetriye neden olabilir. Dentigeröz kistlerin tedavisi genellikle kistin ilişkili olduğu dişle beraber çıkarılmasıdır. Fazla büyük olanlarda cerrahi öncesi marsupializasyon tedavisi uygulanabilir.

Olgu tanımlaması: 54 yaşında erkek hasta rutin muayene de alınan panaromik filmde sağ angulus bölgesinde horizontal pozisyonda gömülü yirmi yaş dişinin krononu saran 3x2cm boyutlarında düzgün radyoopak sınırlı radyolüsent lezyon gözlendi. Alınan bilgisayarlı tomografi (BT) görüntüsü üzerinde yapılan değerlendirmeler sonucu ilgili patolojik oluşumun bukkal ve lingual kortikal kemiği destrükte ettiği gözlenmiştir. Tedavisi için genel anestezi altında ilgili dişin çekimi ve kistin enükleasyonu planlanmıştır. Kistin enükleasyonu sonucunda mandibula 2mm kortikal tabaka kalması nedeniyle mandibula fraktür riskine karşın bölgenin rekonstrüksiyon plağı ile desteklenmesi planlandı. Genel anestezi altında intraoral yaklaşımla mandibuladan kist ve ilişkili olduğu diş çıkarılarak 5 mini vida ve plak ile plaklandı.

Sonuç: Dentigeröz kistlerin tedavisinde enükleasyon en sık tercih edilen tedavi yöntemi olmasına rağmen, enükleasyon sonrası zayıflayan kemik dokularını güçlendirmede veya defektin onarımında rekonstriksiyon plaklarının kullanımı da tedavide önemli bir yer tutmaktadır.

Anahtar Kelimeler: Odontojenik kist rekonstrüksiyon plağı dentigeröz kist

ENUCLEATION OF THE DENTIGEROUS CYST CAUSING MANDIBULAR DEFECT AND REPAIR WITH A RECONSTRUCTION PLATE: A CASE REPORT

Emre BALABAN, Erdinç SULUKAN, Muhammed Raşid GOKSU, Mert KARABAG, Zeynep GUMRUKCU

Deparment of Oral and Maxillofacial Surgery, Faculty of Dentistry, Recep Tayyip Erdoğan University

Objectives: Dentigerous cyst is a kind of developmental odontogenic cyst that is connected to the cementoenamel junction by surrounding the crown of the unerrupted or semi-errupted teeth. Although it is usually seen with the third molar and maxillary canine, it can be also seen with the unerrupted supernumerary tooth. It is usually asymptomatic but infected form may cause pain, swelling and facial asymmetry. Treatment of dentigerous cysts is usually removal of the cyst with the associated tooth. For the larger lesions, marsupialization treatment can be applied before surgery.

Case Report: Panoramic radiography of routinely examinated 54 year old male patient revealed radiolucent lesion with corticated margin with size of 3x2cm, enveloping the crown of buried wisdom tooth in the right angulus at horizontal position. As a result of the evaluations made on the computerized tomography (CT) image, it was observed that the related radiolucency destructed the buccal and lingual cortical plates. Extraction of the relevant tooth and enucleation of the cyst were planned under general anesthesia for treatment. And also it was planned to support the region with a reconstruction plate against the risk of mandibular fracture due to the 2mm cortical layer remaining in the base of mandible. Under general anesthesia, the cyst and associated teeth were removed with an intraoral approach and reconstraction plaque was applied.

Conclusion: Enucleation is the most preferred treatment method in the treatment of dentigerous cysts, the use of reconstruction plates for defect repair also has an important role in the treatment.

Keywords: Odontogenic cyst reconstruction plate dentigerous cyst

PS36

MANDİBULADA GÖRÜLEN BÜYÜK DENTİGERÖZ KİST VE CERRAHİ TEDAVİSİ: BİR OLGU SUNUMU

Zeynep GÜMRÜKÇÜ, Erdinç SULUKAN, **Emre BALABAN**, Andaç DOĞAN, Kübra KARAKUZU

RecepTayyip Erdoğan Üniversitesi Diş Hekimliği Fakültesi, Ağız, Diş, Çene Cerrahisi

Giriş-Amaç: Dentigeröz kistler gömülü yirmi yaş dişlerinin etrafında gelişen odontojenik kistlerdir. En sık görülen ikinci tip odontojenik kist olan dentigeröz kistler indirgenmiş mine epitelinden köken alırlar ve dişlerin kuron kısımlarını çevrelerler.

Olgu Tanımlaması: Sistemik olarak sağlıklı 52 yaşında erkek hasta alt çenesinde ağrı şikayeti ile kliniğimize başvurdu. Yapılan klinik muayenede sağ mandibular posterior bölgede şişlik gözlendi. Radyolojik muayene için Ortopanpantomografi (OPG) ve Bilgisayarlı Tomografi (BT) alındı. Panoramik radyografide gömülü yirmi yaş dişi, molar, premolar ve kanin dişlerinin köklerini içeren radyolusent lezyon izlendi. Tomografik kesitlerde bukkal kortikal kemikte ekspansiyon, lingual kortikal kemikte fenestrasyon görüldü. Hasta genel anestezi altında tedaviye alındı. Mandibular sinir korunarak kist enükle edildi. Üç ay sonrasında alınan panoramik radyografide kemik radyoopasitesinde artış olduğu tespit edildi.

Bulgular: Çoğunlukla birinci ve üçüncü dekatlar arasında görülürler. Birçok dentigeröz kist boyut olarak küçüktürler ve asemptomatiktirler, bu nedenle rutin radyografilerde tesadüfen tespit edilirler. Bazı durumlarda büyük boyutlara ulaşabilirler. Genellikle uniloküler olan dentigeröz kistler ekpansiyon yaptıkları zaman multiloküler görüntü verebilirler. 5 mm'den büyük perikoronal radyolusensiler kistik oluşumları akla getirmelidir ve bu tip lezyonlar için patolojik inceleme gerekmektedir.

Tartışma-Sonuç: Dentigeröz kistlerin tedavisi genellikle enükleasyondur. Ancak, inferior alveol sinirin veya komşu vital anatomik yapıların cerrahi esnasında korunması münkün olmadığı durumlarda marsupyalizasyon tercih edilebilir.

Anahtar Kelimeler: Dentigeröz kist gömülü 3. molar diş enükleasyon

LARGE DENTIGEROUS CYST IN MANDIBLE AND IT'S SURGICAL TREATMENT: A CASE REPORT

Zeynep GUMRUKCU, Erdinç SULUKAN, **Emre BALABAN**, Andaç DOGAN, Kübra KARAKUZU

Deparment of Oral and Maxillofacial Surgery, Faculty of Dentistry, Recep Tayyip Erdoğan Universty

Objectives: Dentigerous cysts, are odontogenic cystic lesions which develop around the impacted third molar teeth. Dentigerous cysts are the second most common odontogenic cysts, which originate from reduced enamel epithelium and surround the crown of tooth.

Case Description: A systemically healthy 52-year-old male patient admitted to our clinic with pain in the right lower jaw. In the clinical examination, swelling was observed in the posterior region of the right mandible. Computed tomography (CT) and Ortohapantomographic (OPG) radiography were obtained for radiological examination. A large radiolucent lesion in the right mandibular region, associated with impacted third molar tooth, mandibular molars, premolars, mandibular canine teeth's roots, was seen on panoramic radiography. The tomographic sections revealed expansion in the buccal and fenestration in lingual cortex. The patient was operated under general anesthesia and the cyst was enucleated by preserving mandibular nerve. An increase in radioopacity was observed in the 3 month follow up on panoramic radiograph.

Results: Dentigerous cysts are commonly seen in 10 to 30 years old. The most of dentigerous cysts are small asymptomatic lesions and are detected on routine radiographs, although some of them may reach to huge size. Generally dentigerous cysts are seen as unilocular form, but rarely they may seen in multilocular form when they make expansion. Pericoronal radiolucency, which is greater than 5 mm, is considered to be a cyst formation and pathological examination is necessary.

Conclusions: The treatment of dentigerous cyst is enucleation generally. Marsupializaiton could be preferred as a treatment option if it is impossible to protect the mandibulalr nerve or anatomical vital structures during surgery.

Keywords: Dentigerous cyst impacted third molar enucleation

PS37

OROFARİNKS SKUAMOZ HÜCRELİ KARSİNOMU: BİR OLGU SUNUMU

Peruze ÇELENK[1], **Zerrin ÜNAL ERZURUMLU**[2]

[1]Ondokuzmayıs Üniversitesi Diş Hekimliği Fakültesi, Ağız, Diş ve Çene Radyolojisi AD

[2]Ordu Üniversitesi Diş Hekimliği Fakültesi, Ağız, Diş ve Çene Radyolojisi AD

Amaç: Orofarinks karsinomları zor görülebilen bir bölgede olmaları nedeniyle oral kavite karsinomlarına göre daha geç fark edilir. Bu olgu sunumunda, submandibular şişlik, ve ağız açma güçlüğü nedeniyle kliniğimize başvuran hastada görülen orofarins skuamoz hücreli karsinomunun klinik ve radyolojik özellikleri sunulmaktadır.

Olgu Tanımlanması: 46 yaşında kadın hasta yaklaşık dört aydır devam eden ağız açma güçlüğü, sağ submandibular bölgede şişlik ve ağrı şikâyetleri ile Ağız, Diş ve Çene Radyolojisi Anabilim Dalına başvurdu. Daha önce başvurduğu dış merkezlerde ağrı kesici, kas gevşetici ve antibiyotik reçete edildiğini ancak şikâyetlerinin geçmediğini belirtti. Medikal hikâyesinde Tip II diyabeti olduğu görüldü. Hastanın 30 yıllık sigara içme alışkanlığı bulunmaktaydı.

Bulgular: Ekstra oral muayenede ağız açmada kısıtlılık ve sağ submandibular lenfadenopati tespit edildi. Ağız açma güçlüğü nedeniyle ayrıntılı intraoral muayene yapılamadı. Ancak sağ tonsiller lojda ülsere bir alan görüldü. Panoramik radyografta maksilla ve mandibula normaldi. Hastadan alınan kontrastlı BT ve MRG tetkiklerinde sağ tonsil lojunda parafarengeal yağlı dokuya ve dil köküne infiltrasyon yapan, 24X36 mm boyutlarında, çevre dokuyla belirgin sınır vermeyen heterojen yoğun kontrastlanan kitle lezyonu görüldü. Hasta orafarenks karsinomu ön tanısı ile KBB kliniğine yönlendirildi. Patoloji raporu sonucunda olguya skuamöz hücreli karsinom tanısını konuldu.

Sonuç: Oral kaviteye komşu yapıların malin tümörleri çenelerde, oral kavitede, temporomandibular eklemde ve bölgesel lenf nodlarında belirti verebilir. Bu nedenle Ağız Diş ve Çene Radyolojisi uzmanlarının muayenesi ve radyoloji raporları komşu anatomik yapıları ve bunlarla ilgili patolojik durumları da içine alacak şekilde yapılmalıdır.

Anahtar Kelimeler: Orofarinks, karsinom, MRG, BT

OROPHARYNGEAL SQUAMOUS CELL CARCINOMA: A CASE PRESENTATION

Peruze CELENK[1], **Zerrin Unal ERZURUMLU**[2]

[1]Ondokuzmayıs University Faculty of Dentistry, Department of Dentomaxillofacial Radiology, Samsun, Turkey

[2]Ordu University Faculty of Dentistry, Department of Dentomaxillofacial Radiology, Ordu, Turkey

Aim: Oropharyngeal carcinoma is generally detected at later stages compared to oral cavity carcinoma since its location is hardly visible. In this case, we present the clinical and radiological features of oropharyngeal squamous cell carcinoma observed on a patient who applied to our clinic with complaints such as submandibular swelling and limited mouth opening.

Case Description: A 46-year-old female patient applied to the Department of Dentomaxillofacial Radiology with complaints of limited mouth opening, swelling and 4-month history of intermittent pain in right submandibular area. She informed that the clinics she had consulted prescribed her anagesic, myorelaxant and antibiotic, none of which relieved her complaints. Her medical history revealed Type II diabetes. The patient had been smoking for 30 years.

Findings: The extra oral examination revealed limitation in mouth opening and lymphadenopathy in right submandibular region. Detailed intraoral examination could not be performed due to restricted mouth opening. However, an ulcerous lesion was detected in right tonsillar area. Maxilla and mandible were normal in the panoramic radiography. CT and MRI examinations of the patient revealed a 24x36 mm ill-defined mass in right tonsillar area which infiltrated into the parapharyngeal fatty tissue and tongue base. The patient was referred to the Otorhinolaryngology Department with the initial diagnosis of oropharyngeal carcinoma. Pathology showed that the mass was consistent with a squamous cell carcinoma. Conclusion: The malign tumors of the structures neighboring the oral cavity may have symptoms in jaws, oral cavity,temporomandibular joints and localized lymph nodes.Therefore,the examinations and radiological reports of the dentomaxillofacial radiology specialists must also involve neighboring anatomic structures and pathological cases related.

Keywords: Oropharynx, carcinoma, MRI, CT

PS38

ASEMPTOMATİK YASSI EPİTEL HÜCRELİ KARSİNOM: OLGU SUNUMU

Umut SEKİ[1], Deniz AKIN[2], Fatih Mehmet COŞKUNSES[2], Enver Alper SİNANOĞLU[1]

[1]Kocaeli Üniversitesi Diş Hekimliği Fakültesi, Ağız, Diş ve Çene Radyolojisi

[2]Kocaeli Üniversitesi Diş Hekimliği Fakültesi, Ağız, Diş ve Çene Cerrahisi

Giriş-Amaç: Ağız kanserlerinin büyük kısmını yassı epitel hücreli karsinom, oluşturmaktadır. Bu olgu sunumunda, ağız tabanında lokalize yassı epitel hücreli karsinom olgusunun klinik ve histopatolojik bulguları sunulmulştur.

Olgu Tanımlaması:

72 yaşında erkek hasta protetik tedavi amacıyla başvurmuştur. Hastanın klinik anamnezinde 62 yıldır sigara içtiği ve kronik alkolizm tedavisi görmüş olduğu öğrenilmiştir. İntraoral muayene sonucu, sağ ağız tabanında sınırları belirgin olmayan, verrüköz karakterde beyaz-sarı renkli lezyon tespit edilmiştir. Radyolojik muayane sonucu ağız içi lezyon komşuluğunda, mandibulada herhangi bir patolojik bulgu görülmemiştir. Hastaya eksizyonel biyopsi planlanmıştır.

Bulgular: Eksizyonel biyopsi sonucu nükleer pleomorfizmi belirgin, sık mitoz gösteren, fokal keratinizasyon içeren atipik yassı epitel hücreleri tespit edilmiştir ve yassı epitel hücreli karsinom olarak tanı konulmuştur. Hastadan alınan pozitron emisyon tomografisi sonucu üst ve orta juguler lenfatik lojlarda metastatik lenfodenopatiler tespit edilmiştir. Hasta Kulak Burun Boğaz kliniğine sevk edilmiştir.

Tartışma-Sonuç: Yassı epitel hücreli karsinom olgularının çoğunluğu erken evrelerde asemptomatiktir. Bu olgu sunumunda da hastanın belirgin bir semptomu bulunmamaktadır. Ağız kanserlerinin erken evrede teşhis ve tedavi edilmesi, hastaların yaşama şansı ve yaşam kalitesi açısından oldukça önemlidir.

Anahtar Kelimeler: Yassı epitel hücreli karsinom, oral kanser, oral mukoza lezyonları

ASYMPTOMATIC SQUAMOUS CELL CARCINOMA: A CASE REPORT

Umut SEKI[1], Deniz AKIN[2], Fatih Mehmet COSKUNSES[2], Enver Alper SINANOGLU[1]

[1]Kocaeli University, Faculty of Dentistry, Department of Dentomaxillofacial Radiology

[2]Kocaeli University, Faculty of Dentistry, Department of Oral and Maxillofacial Surgery

Objectives: Squamous cell carcinoma is the most common malignancy affecting the oral cavity. In this case report, clinic and histopathologic findings of squamous cell carcinoma which located on the floor of the mouth is presented.

Case Description: A 72 year old male patient attended for purpose prosthodontic treatment. 62 years smoking and chronic alcoholism were noted form patient's clinical history. Verrucous white-yellow lesion with undefined borders was detected in right region of floor of the mouth by intraoral examination. There was no pathological finding in the mandible, adjacent to lesion. Excisional biopsy was planned for the lesion.

Results: Atypic squamous cells with marked nuclear pleomorfism, frequent mitosis and focal keratinazition, were demonstrated by excisional biopsy and diagnosed as squamous cell carcinoma. Metastatic lymphadenopaties were detected in superior and middle juguler nodes by positron emission tomography. The patient was referred to otolaryngology clinic.

Conclusions: Squamous cell carcinoma is usually asymptomatic in early stages. In this case, the patient did not have any symptoms. Early diagnosis of oral carcinomas is essential for increasing the survival rates and life quality of the patients.

Keywords: Squamous cell carcinoma, oral cancer, oral mucosa lesions

PS39

ORAL LİKEN PLANUS: BİR OLGU SUNUMU

Gülçin KILCI, **Selin YEŞİLTEPE**

Aydın Adnan Menderes Üniversitesi Diş Hekimliği Fakültesi, Ağız, Diş ve Çene Radyolojisi

Giriş- Amaç: Liken planus cildi ve mukozayı etkileyen, oral mukozada yaygın görülen kronik enflamatuar bir hastalıktır. İlk kez 1869 yılında Wilson tarafından tanımlanmıştır ve dünya nüfusunun % 0,5-1'ini etkilediği düşünülmektedir. Kadın ve orta yaş hastalarda daha sık izlenir. Deri lezyonu olan hastaların yaklaşık yarısında oral lezyonlar bulunurken, yaklaşık % 25'inde sadece oral lezyonlar görülür. Oral liken planus lezyonları malign transformasyon gösterebilmektedir.

Olgu Tanımlaması: 62 yaşındaki erkek hasta ağzında iyileşmeyen yara şikayetiyle kliniğimize başvurdu. Alınan anamnezde, hastada hipertansiyon ve antikoagülan kullanımı olduğu öğrenildi.

Bulgular: İntraoral muayenede, sol yanak mukozasında hiperkeratinize asemptomatik lezyon alanı görüldü. Yapılan biyopsi sonucu lezyona liken planus tanısı kondu.

Tartışma- Sonuç: Liken planusta temel hasar epitelin bazal membranı ve bazal tabadaki hücrelerdedir. Bu bölgeye karşı otoimmun bir reaksiyon oluşmuştur. Liken planusun ayırıcı tanısında eritematozus, lökoplazi, likenoid displazi, pemphigus, epidermolizis bülloza, eritema multiforme gibi hastalıklar göz önünde bulundurulmalıdır. Oral liken planuslu hastalarda mekanik travmaların etkisi ile lezyonlar kötüleşebilir. Hekimler bunun bilincinde olup atravmatik çalışmaya özen göstermelidirler.

Anahtar Kelimeler: Malignite, oral liken planus, transformasyon

ORAL LICHEN PLANUS: A CASE REPORT

Gülçin KILCI, **Selin YESILTEPE**

Aydın Adnan Menderes University, Faculty of Dentistry, Department of Oral and Maxillofacial Radiology

Objectives: Lichen planus is a chronic inflammatory disease that affects the skin and mucosa and is common seen in the oral mucosa. It was first described by Wilson in 1869 and is thought to affect 0.5-1% of the world's population. It is more common in female and middle age patients. Approximately half of the patients with skin lesions have oral lesions, while approximately 25% have only oral lesions. Oral lichen planus may show malignant transformation.

Case Description: A 62-year-old male patient admitted to our clinic with a complaint of non-healing wound in his mouth. In the anamnesis, it was learned that the patient had hypertension and anticoagulant use.

Results: In the intraoral examination, hyperkeratinized asymptomatic lesion area was observed on the left cheek mucosa. As a result of the biopsy, the lesion was diagnosed as lichen planus.

Conclusions: The main damage in the lichen planus is in the basal membrane of the epithelium and the cells in the basal layer. An autoimmune reaction has occurred against this region. Diseases such as erythematosus, leukoplasia, lichenoid dysplasia, pemphigus, epidermolysis bullosa, erythema multiforme should be considered in the differential diagnosis of lichen planus. In patients with oral lichen planus, lesions may worsen due to the effect of mechanical traumas. Physicians should aware of this and pay attention to atraumatic study.

Keywords: Malignancy, oral lichen planus, transformation

PS40

REZİDÜEL KİST: RASTLANTISAL BİR VAKA RAPORU

İbrahim Burak YÜKSEL[1], Sevgi ÖZCAN[2], Melek TAŞSÖKER[2]

[1]Necmettin Erbakan Üniversitesi Diş Hekimliği Fakültesi, Ağız, Diş ve Çene Radyolojisi

Özet

Amaç: Diş çekiminden sonra geriye kalan bir radiküler kiste veya diş çekimi irritasyonu ile o bölgedeki artık epitelin stimülasyonu sonucu ortaya çıkan kistlere "rezidüel kist" adı verilir. Periapikal bölgedeki patolojik doku diş çekilerek sebep ortadan kaldırıldıktan sonra çoğu kez rezorbe olarak kaybolur. Nekrotik dişin çekiminde kist eksik çıkartıldığında çekimden aylar veya yıllar sonra rezidüel kist gelişebilir. Bu vaka raporunun amacı rezidüel kistin klinik ve radyografik özelliklerini sunmaktır.

Olgu Tanımlaması: Kliniğimize protetik amaçla dental muayeneye gelen sistemik yönden sağlıklı 56 yaşındaki erkek hastada, radyografik muayenede panoramik radyografta dişsiz sağ mandibular simfiz bölgesinden posterior molar bölgeye uzanan sınırları belirgin uniloküler radyolusent kistik lezyon tespit edilmiştir. Bu bölgede belirgin bir ağrı semptomu olmayan hastanın konik ışınlı bilgisayarlı tomografi incelemesinde lezyonun yerleştiği bölgede bukkolingual yönde ekspansiyon, simfiz bölgesi ve molar bölgedeki bukkal kortekste perforasyon izlenmiştir. Tam dişsiz alt çenede yerleşmiş lezyonun büyüklüğü 15x21x61 mm'dir. Hasta rezidüel kist ön tanısı ile Ağız, Diş ve Çene Cerrahisi Anabilim Dalı'na yönlendirilmiştir.

Bulgular: Hastaya Ağız, Diş ve Çene Cerrahisi bölümünde uygulanan eksizyonel biyopsi sonucu lezyonun histopatolojik olarak rezidüel kist ile uyumlu olduğu saptanmıştır.

Sonuç: Dişsiz hastalarda radyografik muayene rezidüel kistlerin tanısı ve tedavisi bakımından oldukça önemlidir. Rezidüel kist ya da periapikal kist artıkları tedavi edilmediğinde kistte devam eden büyüme, önemli kemik rezorbsiyonuna yol açabilir.

Anahtar Kelimeler: Rezidüel kist, Periapikal kist; Konik ışınlı bilgisayarlı tomografi

RESIDUEL CYST: AN INCIDENTAL CASE REPORT

Ibrahim Burak YUKSEL, Sevgi OZCAN, Melek TASSOKER

Necmettin Erbakan University

Abstract

Aim: Cysts resulting from the remaining epithelial stimulation in a radicular cyst or tooth extraction irritation after tooth extraction are called "residual cysts. The pathological tissue in the periapical region often disappears as a resorbable tissue after the cause is removed. Residual cysts may develop months or years after the extraction of the necrotic tooth. The aim of this case report was to present the clinical and radiographic features of the residual cyst.

Case Description: A 56-year-old systemically healthy male patient who came to our clinic for dental prosthesis had unilocular radiolucent cystic lesion on the radiographic examination with panoramic radiographs, from the right mandibular symphysis area to the posterior molar region. Cone-beam computed tomography showed buccolingual expansion, perforation in the buccal cortex and molar region. The size of the lesion which located in the edentulous mandible was 15x21x61 mm. The patient was referred to the Department of Oral and Maxillofacial Surgery with a preliminary diagnosis of residual cyst.

Result: The excisional biopsy performed in the Oral and Maxillofacial Surgery Department revealed that the lesion was histopathologically compatible with the residual cyst.

Conclusion: Radiographic examination is very important in the diagnosis and treatment of residual cysts in toothless patients. If residual cyst or periapical cyst residues are not treated, continued growth of the cyst can lead to significant bone resorption.

Keywords: Residuel cyst, Periapical cyst, Cone Beam Computed Tomography

PS41

GÖMÜLÜ ÜÇÜNCÜ MOLAR DİŞLERLE İLİŞKİLİ KÖK REZORPSİYONU: 2 VAKANIN FARKLI GÖRÜNTÜLEME YÖNTEMLERİYLE İNCELENMESİ

İbrahim Burak YÜKSEL, Sevgi ÖZCAN, Melek TAŞSÖKER

Necmettin Erbakan Üniversitesi, Ağız Diş ve Çene Radyolojisi

Özet

Amaç: Rezorpsiyon diş dokusunun odontoklastlar tarafından yıkılmasıdır. Kök rezorpsiyonu oluştuğu yere göre internal kök rezorpsiyonu ve eksternal kök rezorpsiyonu (EKR) olarak ikiye ayrılmaktadır. EKR'de, odontoklastlar diş dış yüzeyini rezorbe ederler. Nedenleri arasında mekanik travma (akut veya kronik), gömülü diş, kistler, periodontal veya pulpa kaynaklı inflamatuar durumlar ve diş beyazlatma işlemleri sayılmaktadır. Bu vaka raporunun amacı gömülü üçüncü molar kaynaklı ikinci molar dişlerde görülen EKR oluşumunun panoramik radyografi ve konik ışınlı bilgisayarlı tomografi ile değerlendirilmesidir.

Olgunun Tanımlanması: Kliniğimize sol alt çenede ağrı şikayetiyle başvuran 31 yaşında sistemik yönden sağlıklı kadın hastanın radyografik muayenesinde panoramik radyografta sol mandibula posterior bölgede üçüncü molar mezioangular konumda gömülü ve üçüncü molar ile ikinci moların distal kökünün ilişkili olduğu izlenmiştir. Hastadan yapılan konik ışınlı bilgisayarlı tomografi (KIBT) incelemesi ile 37 numaralı dişte orta ve apikal üçlüyü etkilmiş olan şiddetli EKR saptanmış olup, hasta endodontik açıdan tedavisi mümkün olmayan 37 ve 38 no'lu dişlerin çekimi için Ağız, Diş ve Çene Cerrahisi Anabilim Dalı'na yönlendirilmiştir. Kliniğimize sağ üst çenede ağrı ile başvuran 54 yaşında sistemik olarak sağlıklı kadın hastanın radyografik muayenesinde panoramik radyografta sağ maksilla posterior bölgesinde şikâyetçi olduğu 17 numaralı diş ile ilişkili mezioangular konumda gömülü üçüncü molar diş izlenmiştir. Hastadan yapılan KIBT incelemesi ile 17 numaralı dişte orta ve apikal üçlüyü etkilemiş olan şiddetli EKR izlenmiş olup, hasta 17 ve 18 no'lu dişlerin çekimi için Ağız, Diş ve Çene Cerrahisi Anabilim Dalı'na yönlendirilmiştir.

Bulgular: Her iki hastada da ilgili gömülü üçüncü molar dişlerle ilişkili, komşu ikinci molar dişlerin köklerinde dişlerin çekimini gerektiren şiddetli EKR sebep olduğu görülmüştür.

Sonuç: KIBT erken aşamada EKR'yi iki boyutlu görüntülemelerden çok daha başarılı şekilde teşhis ederek diş kayıplarının önüne geçmeyi sağlayabilir. İkinci molar diş kökleriyle yakın komşuluk gösteren gömülü üçüncü molar dişlerin dikkatli radyolojik muayenesi ve eğer mümkünse gömülü dişin çekimi komşu dişte EKR'yi önlemeyi mümkün kılar.

Anahtar Kelimeler: Eksternal kök rezorbsiyonu, gömülü diş, konik işinli bilgisayarli tomografi

ROOT RESORPTION RELATED TO IMPACTED THIRD MOLAR: ANALYSIS OF 2 CASES WITH DIFFERENT IMAGING METHODS

Ibrahim Burak YUKSEL, Sevgi OZCAN, Melek TASSOKER

Necmettin Erbakan University Dentistry Faculty

Abstract

Aim: Resorption is the destruction of dental tissue by odontoclasts. Root resorption is divided into two as internal root resorption and external root resorption (ERR). In ERR, odontoclasts resorb the outer surface of the tooth. Reasons include mechanical trauma (acute or chronic), impacted tooth, cysts, periodontal or pulp-induced inflammatory conditions and tooth whitening procedures. The purpose of this case report is to evaluate the ERR formation seen in the second molar teeth originating from the impacted third molar, by panoramic radiography and cone beam computed tomography.

Case Description: In the radiographic examination of a 31-year-old systemically healthy woman who presented to our clinic with pain complaints in the left lower jaw, it was observed that the third molar was impacted in the mesioangular position and associated with distal root of the second molar impacted in the left mandible in the posterior region. It was determined by the cone-beam computed tomography (CBCT) obtained from the patient, severe ERR was detected in tooth 37, which affected the middle and apical third; the patient was directed to the Oral, Dental and Maxillofacial Surgery Department for the extraction of teeth 37 and 38, which can not be treated endodontically. In the radiographic examination of a 54-year-old systemically healthy woman who presented to our clinic with pain in the right upper jaw, a third molar tooth impacted in the mesio angular position associated with tooth 17 was observed on the panoramic radiograph in the right maxilla posterior region. ERR was observed and the patient was directed to the Oral, Dental and Maxillofacial Surgery Department for the extraction of teeth 17 and 18.

Result: In both patients, it was observed severe ERR at the roots of the adjacent second molar teeth associated with the related impacted third molars, requiring the extraction of the teeth, was observed.

Conclusion: CBCT can diagnose ERR much more successfully than two-dimensional imaging at an early stage, thus preventing tooth loss. Careful radiological examination of the impacted third molar teeth, which are in close proximity with the second molar tooth roots, and, if possible, the extraction of the impacted tooth makes it possible to prevent ERR in the neighboring tooth.

Keywords: External root resorption, impacted tooth, cone beam computed tomography

PS42

ORAL KAVİTENİN PROTEZ STOMATİTİ: BİR VAKA RAPORU

Mine ÇETİN, **Güldane MAĞAT**, Sevgi ÖZCAN

Necmettin Erbakan Üniversitesi Diş Hekimliği Fakültesi, Ağız, Diş ve Çene Radyolojisi Ana Bilim Dalı

Giriş ve Amaç: Protez stomatiti, protez kullanıcılarının sık karşılaştığı bir sorundur. Protezle ilişkili stomatit ayrıca ağrılı protez yarası, protez stomatiti, kronik atrofik kandidiyaz, Candida ile ilişkili protez kaynaklı stomatit, enflamatuar papiller hiperplazi ve protezle ilişkili eritematöz stomatit olarak adlandırılır. Etiyolojisi çok faktörlüdür, ancak yaygın olarak ilişkili patojenik organizma Candida albicans'dır. Bu yazıda 73 yaşında erkek hastada oral kavite protez stomatiti olgusunu sunmayı amaçladık.

Vaka sunumu: 73 yaşında erkek hasta, protezleri ile ilgili alerjik kontakt stomatit dolayı başvurduğu diş hastanesi tarafından kliniğimize sevk edilmiş. Hasta 15 yıl boyunca kullandığı protezlerinden memnun olmadığını, protezlerinin uyumsuz olduğunu ve bu durumun ona acı verdiğini söyledi.

Bulgular: Klinik muayenede hastanın total protez kullandığı ve damakta eritematöz alanların bulundu saptandı. Hastanın ağız hijyeni iyi değildi ve protezi uyumsuzdu. Palatal mukozada inflamasyonun gözlemlenmesi nedeniyle tanı protez stomatiti olarak düşünüldü. Takma dişlerini gece çıkarması gerektiği belirtildi ve takma dişlerini antiseptik bir çözelti içinde gece boyunca ıslatması gerektiği tavsiye edildi. Amfoterisin B'nin topikal kullanımı da önerildi. Protezini değiştirmek için protez kliniğine yönlendirildi.

Sonuç: Protez stomatiti hareketli protez kullanan kişilerin büyük bir yüzdesini etkiler. Diş hekimi ve protez uzmanları tarafından hareketli protez kullanacak hastalara, protezlerin rutin bakım ve temizlik prosedürlerinin anlatılması önem arz etmektedir.

Anahtar Kelimeler: Kandida, sert damak, protez stomatitis

DENTURE STOMATITIS OF ORAL CAVITY: A CASE REPORT

Mine CETIN, **Guldane MAGAT**, Sevgi OZCAN

Necmettin Erbakan University, Dentistry Faculty, Department of Oral and Maxillofacial Radiology

Objective: Denture stomatitis is a common problem of denture wearers. Denture-related stomatitis is also termed denture sore mouth, denture stomatitis, chronic atrophic candidiasis, Candida-associated denture-induced stomatitis, inflammatory papillary hyperplasia, and denture-associated erythematous stomatitis. In this report, we aimed to present a case of denture stomatitis of the oral cavity in a 73-year-old male patient.

Case destription: A 73-year-old male patient was referred to our clinic by the dental hospital where he applied for an allergic contact stomatitis related to his prostheses. The patient said that he was not satisfied with the prostheses he used for 15 years, that the prostheses were incompatible and that this situation caused him pain.

Result: The clinical examination revealed that the patient used a total prosthesis and erythematous areas were found in the palate. Oral hygiene of the patient was not good and her prosthesis was incompatible. The diagnosis was considered as prosthetic stomatitis due to the observation of inflammation in the palatal mucosa. It was stated that he should remove the dentures at night, and it was recommended that the dentures should be soaked in an antiseptic solution overnight. Topical use of amphotericin B was also suggested. He was directed to the prosthesis clinic to replace his prosthesis.

Conclusions: Denture stomatitis affects a large percentage of people who use removable dentures. It is important to explain the routine maintenance and cleaning procedures of dentures to patients who will use dentures by dentists and prosthetics specialists.

Keywords: Candida, hard palate, denture stomatitis

PS43

SKUAMOZ ODONTOJENİK TÜMÖR: BİR VAKA RAPORU

Sevgi ÖZCAN, Duygu AZMAN, Güldane MAĞAT

Necmettin Erbakan Üniversitesi Diş Hekimliği Fakültesi, Ağız, Diş ve Çene Radyolojisi

Özet

Amaç: Skuamoz odontojenik tümör (SOT) dental lamina ve Malessez hücre artıklarından geliştiği düşünülen ve nadir görülen bir tümördür. Lokalizasyonu sıklıkla gömülü veya sürmüş bir dişin laterali yani periodontal ligament yakınıdır. Üçüncü dekatta daha sık olup, mandibulada çoğunlukla posterior bölgelerde ve bazen multipl olarak görülebilmektedir. Ağrılı dişeti şişliği olarak görülür ve beraberindeki dişlerde hareketliliğe yol açar. Bazen asemptomatik olabilir. Uniloküler, ters üçgen veya yarım daire şeklinde radyolüsent defekt görünümü sıktır. Defektin sınırları bazen sklerotik bazen ise düzensiz olabilir.

Olgu Tanımlaması: 46 yaşındaki erkek hasta, Necmettin Erbakan Üniversitesi Ağız, Diş ve Çene Radyolojisi Bölümü'ne mandibulanın sağ tarafındaki ağrısız şişlik ve pü akışı nedeniyle başvurdu. Hastadan alınan anamnezde 1 ay önce bu alanda bir baskı hissi olduğunu öğrenildi. İntraoral olarak mandibular vestibüler alanda sağ kanin-kesici bölgesinde palpe edilebilen sert bir şişlik tespit edildi.43 numaralı diş yapılan elektrikli pulpa testine olumsuz yanıt vermiştir. Ekstra oral şişlik veya yüz asimetrisi yoktu.

Bulgular: Eksizyonel biyopsi sonucu histopatolojik olarak skuamoz odontojenik tümör olarak rapor edimiştir.

Sonuç: Maksilla ön bölgesi haricinde nüks olasılığı düşüktür. Tedavide konservatif lokal eksizyonlar veya küretajlar uygulanır.

Anahtar Kelimeler: Skuamoz odontojenik tümör

SQUAMOZ ODONTOGENIC TUMOR: A CASE REPORT

Sevgi OZCAN, Duygu AZMAN, Güldane MAGAT

Necmettin Erbakan University Dentistry Faculty

Abstract

Aim: SOT is a rare tumor arise that from remnants of dental lamina and Mallases epitel. Localiation is generally lateral to impacted or erupted tooth close to periodontal ligament space. Frequently it has been found in third decad and posterior region of mandible. Sometimes it can be found multipl region. It has been observed as painful gingival selling. It can cause the mobility in related teeth. Sometimes it can be asymptomatic. The radyografic image at lesions is inverted trianguler or semicircular radiolucency. The border of defect can be sclerotic or irregular.

Case Description: A 46-year-old male patient was admitted to the Department of Oral and Maxillofacial Radiology of Necmettin Erbakan University with painless swelling and pus flow on the right side of the mandible. Anamnesis taken from the patient revealed that there was a feeling of pressure in this area 1 month ago. Intraoral mandibular vestibular area had a hard swelling that was palpable in the right canine-incisor area. Dental 43 gave a negative response to the electrical pulp test. There was no extraoral swelling or facial asymmetry.

Result: Excisional biopsy was reported histopathologically as squamous odontogenic tumor.

Conclusion: The occurensof recurrence is low, except for the maxillary anterior region. Conservative local excisions or curetages are used for treatment.

Keywords: Squamoz odontogenic tumor

PS44

DENTAL TRAVMA VE ORAL SKUAMÖZ HÜCRELİ KARSİNOMA: OLGU SUNUMU

Fulya TADIK[1], Pelin GÜNERİ[1], Mert ZEYTİNOĞLU[2]

[1]Ege Üniversitesi Diş Hekimliği Fakültesi, Ağız, Diş Ve Çene Radyolojisi

[2]Ege Üniversitesi Diş Hekimliği Fakültesi, Ağız Diş Ve Çene Cerrahisi

Amaç: En sık görülen altı kanserden biri olan oral kanser, ağızda sıklıkla skuamöz hücreli karsinom (SCC) olarak ve çoğunlukla dil laterali ve bukkal mukoza gibi bölgelerde meydana gelmektedir. Sunulan çalışmada, malpoze 28 numaralı dişin hizasında bukkal mukozada saptanan SCC olgusu bildirilmektedir.

Olgu Tanımlaması: 47 yaşında kadın hasta maksilla sol posterior bukkal mukozasında yara ve ağrı yakınması ile Ege Üniversitesi Diş Hekimliği Fakültesi'ne başvurmuştur. Hastanın anamnezinde hipertansiyon ve böbrek transplantasyonu nedeniyle antihipertansif ve immünosüpresif kullandığı öğrenilmiştir.

Bulgular: Ekstraoral muayenede sol submandibuler bölgede ağrısız, sert ve hareketsiz lenf nodları belirlenmiştir. İntraoral muayenede 28 numaralı dişin bukkali hizasında maksiller bukkal mukozada, sınırları düzensiz, yer yer yüzeyden kabarık, ortası ülsere, yaklaşık 2 cm çapında bir lezyon gözlenmiştir. Hastanın lezyonu 1,5 ay önce farkettiği ve 2 haftadır ağrısı olduğu öğrenilmiştir. İlgili bölgede 27 ve 28 numaralı dişlerin malpoze oldukları belirlenmiştir. Radyografik değerlendirmede lezyonun maksilla ve mandibulada herhangi bir destrüksiyon yaratmadığı saptanmıştır. Kronik irritasyonu ortadan kaldırmak için 27-28 numaralı dişlerin çekilmesine ve ön tanısında SCC düşünülen lezyondan biyopsi alınmasına karar verilmiştir. Histopatolojik değerlendirilmesi sonucunda SCC tanısı doğrulanan hasta, ileri tetkik ve tedavileri için Ege Üniversitesi Tıp Fakültesi Kulak, Burun ve Boğaz Kliniği'ne sevk edilmiştir.

Tartışma-Sonuç: Dental travmalar kronik enflamasyon yaratarak, DNA onarımını ve hücrenin apoptozunu inhibe eden epigenetik değişikliklere neden olabilirler. İmmün sistemi baskılanmış bireylerde ise bu değişikliklerin takibi, kontrolü ve tamiri zorlaşmaktadır. Sunulan hastada her iki faktörün de bulunması, kimi hastalarda dental travmaların oral karsinogenez açısından destekleyici ve ilerleyici olarak rol oynayabileceğini düşündürmektedir. Özellikle risk gruplarında, dental travma etkenlerinin ortadan kaldırılması önerilmektedir.

Anahtar Kelimeler: Skuamöz hücreli karsinom, dental travma, immünsüpresif

DENTAL TRAUMA AND SQUAMOUS CELL CARSINOM: CASE REPORT

Fulya TADIK[1], Pelin GUNERI[1], Mert ZEYTINOGLU[2]

[1]Department of Oral and Maxillofacial Radiology, School of Dentistry, Ege University, Izmir, Turkey

[2]Department of Oral and Maxillofacial Surgery, School of Dentistry, Ege University, Izmir, Turkey

Aim: Oral cancer is the sixth most common cancer and is observed frequently as squamous cell carcinoma (SCC), mostly at the lateral tongue and buccal mucosa. In the present study, a case of SCC detected in the buccal mucosa and related to chronic trauma is presented.

Case Description: A 47-year-old female patient was admitted to the Faculty of Dentistry with the complaint of sores and pain in the maxillary left posterior buccal mucosa She had been using antihypertensive and immunosuppressives for hypertension and renal transplantation.

Results: Extraoral examination revealed painless, rigid and immobile lymph nodes in the left submandibular region. Intraoral examination revealed an ulcer with irregular and raised borders, approximately 2cm in diameter at the maxillary buccal mucosa, opposite to tooth 28. The patient noticed the lesion 1,5months ago and experienced pain for 2weeks. The teeth 27 and 28 were malposed. Radiographic evaluation revealed no bone involvement. To eliminate the chronic irritation, teeth 27 and 28 were extracted. A biopsy was taken with clinical diagnosis of SCC. Histopathological examination confirmed the diagnosis and the patient was referred to Faculty of Medicine for treatment.

Conclusion: Dental traumas can cause chronic inflammation, leading to epigenetic changes that inhibit DNA repair and cell apoptosis. In immunocompromised individuals, surveillance and repair of these changes become difficult. Presence of both factors in this patient suggests that dental traumas may play a role in the development of oral carcinogenesis in some people. Thus, elimination of dental trauma is proposed, especially in high risk groups.

Keywords: Squamous cell carsinom, dental trauma, immunocompromised

PS45

MAKSİLLER SİNÜSÜN ADENOİD KİSTİK KARSİNOMU: NADİR BİR VAKA

Hülya ÇAKIR KARABAŞ, **İrfan ÇELİK**, İlknur ÖZCAN

İstanbul Üniversitesi Diş Hekimliği Fakültesi, Ağız Diş ve Çene Radyolojisi

Giriş-Amaç: Çoğunlukla minör tükürük bezlerini etkileyen adenoid kistik karsinom (AKK), tüm malign baş ve boyun tümörlerinin %0.15'inden daha azına karşılık gelen ve tüm paranazal sinüs malign tümörlerinin %5'ini oluşturan nadir malign bir tümördür. Bu olgu sunumunun amacı diş hekimlerinin dikkatini oral kavitede belirti veren AKK'ya çekmektir.

Olgu Tanımlaması: Maksiller sinüs bölgesinde 2 aydır ağrı şikayeti olan 51 yaşındaki erkek hasta İstanbul Üniversitesi Diş Hekimliği Fakültesine başvurmuştur. İntraoral muayenede sağ maksiller sert damak bölgesinde bir şişlik saptanmıştır. Ayrıca, etkilenen bölgede uyuşma ve hastanın son iki ay içerisinde kilo kaybı bulunmaktadır. Panaromik radyografide maksiller sinüs bölgesinde şüpheli bir görüntü izlendi. Konik ışınlı bilgisayarlı tomografi görüntülerinde nasal kavite duvarında destrüksiyona neden olan ve maksiller sinüsü dolduran bir lezyon saptandı. Hasta Kulak Burun Boğaz bölümüne konsülte edildi. Biyopsiye göre hastaya AKK tanısı konuldu.

Tartışma-Sonuç: Nadir olmakla birlikte, AKK maksiller sinüsü etkileyen lezyonların ayırıcı tanısında dikkate alınmalıdır. Bu vaka, oral kavitedeki belirtilere binaen hastanın ilk başvurusunu diş hekimine yapması açısından önemlidir. Bu bağlamda, diş hekimleri ilk tanıyı koymada kritik öneme sahiptir.

Anahtar Kelimeler: adenoid kistik karsinom, maksiller sinüs, KIBT, uyuşma, ağrı

ADENOID CYSTIC CARCINOMA OF MAXILLARY SINUS: A RARE CASE

Hülya CAKIR KARABAS, **Irfan CELIK**, Ilknur OZCAN

İstanbul Üniversitesi, Diş Hekimliği Fakültesi, Ağız Diş ve Çene Radyolojisi A.D. İstanbul, Türkiye

Objective: Adenoid cystic carcinoma (ACC), mostly affecting the minor salivary glands, is a rare malignant tumor with an incidence of 5% of all paranasal sinus malignant tumours, corresponding to less than 0.15% of all malignant head and neck tumours. The aim of this case report to attract the attention of dentists to the ACC that shows indications in the oral cavity.

Case Description: A 51-year-old male patient, complaining about pain in the sinus area of the maxillary sinus for 2 months, was admitted to the Dentistry Faculty of Istanbul University. Intraoral examination revealed a swelling in the right maxillary hard palate region. Besides, there was numbness in the affected site and weight loss within the last two months. Panoramic radiograph showed a suspicious image in the maxillary sinus area. Cone-beam computed tomography images revealed a lesion which caused a destruction in the wall of the nasal cavity and filling the maxillary sinus. The patient was sent to the Department of Ear Nose and Throat for consultation. According to the biopsy, the patient was diagnosed with ACC.

Discussion-Conclusion: Despite being rare, ACC should be considered in the differential diagnosis of lesions affecting the maxillary sinus. This case is important since the patient makes the first consultation to the dentist due to the symptoms in the oral cavity. Within this context, dentists are critical in making the initial diagnosis.

Keywords: Adenoid cystic carcinoma, maxillary sinus, CBCT, numbness, pain

PS46

EPİDERMOLİZİS BÜLLOZA: BİR OLGU SUNUMU

Esra YAVUZ, **Hümeyra TERCANLI ALKIŞ**

Akdeniz Üniversitesi Diş Hekimliği Fakültesi, Ağız, Diş ve Çene Radyolojisi Anabilim Dalı

Giriş: Epidermolizis bülloza herediter bir deri hastalığıdır. Bu hastalıkta travmayı takiben yada kendiliğinden ciltte ve mukozada büller ve erezyon sahaları oluşur. Hastalığın kesin bir tedavisi yoktur. Bu olgu sunumunun amacı kliniğimize başvuran bir epidermolizis bülloza hastasının klinik ve radyolojik bulgularını sunmaktır.

Olgu Tanımlaması: 42 yaşındaki erkek hasta eksik dişlerinin protetik rehabilitasyonu için kliniğimize başvurdu. Medikal anamnezde hastanın epidermolizis bülloza hastalığı olduğu öğrenildi.

Bulgular: Hastanın klinik muayenesinde ellerinde skar bırakarak iyileşen deri lezyonları görüldü. Hastanın el tırnaklarında kayıplar vardı. Hastanın ağız açıklığında kısıtlılık mevcuttu. İntraoral muayenede mandibula anterior dişlerde mine hipoplazilerine rastlandı. Dil dorsumunun anterior kısmında papil kaybına bağlı olarak oluşan parlak kırmızı bölgelere eşlik eden beyaz yamalar mevcuttu.

Sonuç: Epidermolizis büllozanın bazı tipleri morbidite ve mortaliteye sahiptir. Bu hastalıkta minimal travmalarda bile bül oluşur ve skar bırakır. Diş hekimleri bu durumun farkında olmalı ve atravmatik çalışmalıdır.

Anahtar Kelimeler: Epidermolizis bülloza, cilt hastalıkları, genetik hastalıklar

EPIDERMOLYSIS BULLOSA: A CASE REPORT

Esra YAVUZ, **Hümeyra TERCANLI ALKIS**

Department of Oral and Maxillofacial Radiology, University of Akdeniz, Antalya, Turkey

Objectives: Epidermolysis bullosa is a hereditary skin disease. Bullaes and erosion areas occur in this disease in the skin or mucosa following trauma or spontaneously. There is no definitive treatment of the disease. The aim of this case report is to present the clinical and radiological findings of an epidermolysis bullosa patient.

Case Description: A 42-year-old male patient applied to our department for prosthetic rehabilitation of his missing teeth. In the medical history, it was learned that the patient had epidermolysis bullosa disease.

Results: Clinical examination of the patient revealed that skin lesions at his hands healed with scar tissue and his hand nails was lost. Mouth opening had been limited. In intraoral examination there was enamel hypoplasia in mandible anterior teeth and there were white patches on the anterior part of the dorsum lingua accompanied by bright red areas due to papillary loss.

Conclusions: Some types of epidermolysis bullosa have morbidity and mortality. Even in minimal traumas, blistering and scarring occurs in this disease. Dentists should be aware of this situation and they should work atraumatic.

Keywords: Epidermolysis bullosa, skin diseases, genetic diseases

PS47

ORAL SKUAMÖZ HÜCRELİ PAPİLLOM: BİR OLGU SUNUMU

Esra YAVUZ, **Hümeyra TERCANLI ALKIŞ**, Nelli YILDIRIMYAN

Akdeniz Üniversitesi Diş Hekimliği Fakültesi, Ağız, Diş ve Çene Radyolojisi Anabilim Dalı

Giriş: Oral skuamöz hücreli papillom human papilloma virüsün (HPV) neden olduğu bening, proliferatif, kutanöz lezyondur. Lezyonlar oral kavitenin herhangi bir yerinde görülebilir. Bu olgu sunumunun amacı kliniğimize başvuran oral skuamöz hücreli papillom hastasının klinik ve patolojik bulgularını sunmaktır.

Olgu Tanımlaması: 56 yaşındaki kadın hasta eksik dişlerinin protetik rehabilitasyonu için kliniğimize başvurdu. Hasta sistemik olarak sağlıklıydı.

Bulgular: Hastanın klinik muayenesinde sağ dil kökü distal tarafta yüzeyden kabarık, mukoza ile aynı renkte multiple lezyonlar tespit edildi. Lezyon eksize edildi ve histopatolojik rapor lezyonun oral skuamöz hücreli papillom ile uyumlu olduğunu gösterdi.

Sonuç: Skuamöz hücreli papillomada nüks yaygındır. Diş hekimleri, bazı HPV tiplerinin malign transformasyona uğrayabileceğinin farkında olmalıdır. Bu nedenle oral skuamöz hücreli papilloma tanısı alan hastaların düzenli takibi önemlidir

Anahtar Kelimeler: Papillom, patoloji, virüsler

ORAL SQUAMOUS CELL PAPILLOMA: A CASE REPORT

Esra YAVUZ, **Hümeyra TERCANLI ALKIS**, Nelli YILDIRIMYAN

Department of Oral and Maxillofacial Radiology, University of Akdeniz, Antalya, Turkey

Objectives: Oral squamous cell papilloma is a benign, proliferative, cutaneous lesion caused by human papilloma virus (HPV). Lesions can be seen anywhere in oral cavity. The aim of this case report is to present the clinical and histopathological findings of an oral squamos cell papilloma patient.

Case Description: A 56-year-old female patient applied to our department for prosthetic rehabilitation of her missing teeth. Patient was healty systemically.

Results: At the clinical examination there was multiple lesions which are same color as mucosa on the distal side of the right tongue root. The lesion was excised and histopathological report revealed that the lesion was consistent with oral squamous cell papilloma.

Conclusions: Recurrence is common in squamous cell papilloma. Dentists should be aware of some types of HPV may undergo malignant transformation. Therefore, regular follow-up of patients diagnosed with oral squamous cell papilloma is important.

Keywords: Papilloma, pathology, viruses

PS48

AĞIZ İÇİ ULTRASONOGRAFİ İLE TEŞHİS EDİLEN BİR LATERAL PERİODONTAL KİST VAKASI

Fatma Nur YOZGAT[1], Fatma ÇAĞLAYAN[1], Yerda ÖZKAN[2], Recep ORBAK[2]

[1]Atatürk Üniversitesi Diş Hekimliği Fakültesi, Ağız, Diş ve Çene Radyolojisi

[2]Atatürk Üniversitesi Diş Hekimliği Fakültesi, Periodontoloji

Giriş-Amaç: Lateral periodontal kist (LPK), çoğunlukla mandibular kanin ve premolar bölgede, dişlerin lateral yüzeylerinde lokalizasyon gösteren, odontojenik ya da farklı kökenli olarak gelişen, nadir olarak görülen bir kist türüdür. İlgili dişler sekonder olarak enfekte olmadığı sürece vitaldir. Kist epitelinden nadir de olsa karsinoma gelişme riski vardır. Lezyonun yerleşim yerine bağlı olarak rutin radyografik yöntemlerle teşhis koyulamayabilir ve ileri görüntüleme tekniklerine ihtiyaç duyulabilir. Ağız içi USG, son zamanlarda dental radyoloji alanında uygulanmaya başlanan nadir bir ultrason uygulamasıdır. Ağız içi USG'nin diş hekimliğinde tükürük bezleri ve kanalları, ağız tabanı, mukozal lezyonlar, dil, periodontal dokular ve periapikal lezyonların tanısında kullanımı rapor edilmiştir. Bu vaka raporunun amacı, USG ile teşhis edilen bir lateral periodontal kistin teşhis ve cerrahi tedavisini vurgulamaktı. Literatürde daha önce ağız içi USG ile teşhis edilen başka bir LPK vakası bulunmamaktadır.

Olgu Tanımlaması: 58 yaşında bir erkek hasta kliniğimize sağ mandibular 1. ve 2. premolar dişleri arasındaki sislik sebebiyle başvurdu.

Bulgular: Klinik muayenede ilgili bölgede fluktuan bir şişlik izlenirken, radyolojik incelemede ilk etapta bariz bir bulgu tespit edilemedi. Daha sonra yapılan ağız içi USG incelemesinde posterior akustik güçlenmeye sahip, merkezi kanlanma göstermeyen kistik lezyon tespit edildi. İlgili bölgeden tam kalınlık flep kaldırılarak kist dokusu rezeke edildi ve defekt bölgesine CGF (konsatre buyume faktörü) uygulanarak kapatıldı.

Tartışma-Sonuç: USG ile ağız içi solid ve kistik lezyonların ayırımı güvenli bir şekilde yapılabilir.

Anahtar Kelimeler: Lateral Periodontal Kist; Ultrasonografi; Konsantre Büyüme Faktörü

A LATERAL PERIODONTAL CYST CASE DIAGNOSED WITH INTRAORAL USG

Fatma Nur YOZGAT[1], Fatma ÇAĞLAYAN[1], Yerda ÖZKAN[2], Recep ORBAK[2]

[1]Ataturk University, Faculty of Dentistry, Department of Oral and Maxillofacial Radiology, Erzurum

[2]Ataturk University, Faculty of Dentistry, Department of Periodontology, Erzurum

Objectives: Lateral periodontal cyst (LPK) is a rare cyst that develops by odontogenic or different origin, mostly localizing in the lateral surfaces of the teeth in the mandibular canine and premolar region. The teeth are vital as long as they are not infected secondary. There is a rare risk of developing carcinoma from the cyst epithelium. Depending on the location of the lesion, it may not be diagnosed by routine radiographic methods. Intraoral USG is a rare application of ultrasound, which has recently been introduced in dental radiology. Intraoral USG is used in dentistry for examining the salivary glands and ducts, as well as the mouth floor, mucosal lesions, the tongue, periodontal tissues, and periapical lesions. The purpose of this case report was to highlight the diagnosis and surgical treatment of a lateral periodontal cyst diagnosed by USG. There are no other cases of LPC in the literature previously diagnosed with intraoral USG.

Case description: A 58-year-old male patient was admitted to our clinic because of the swelling between the first mandibular 1st and 2nd premolars.

Results: In clinical examination, a fluctuating swelling was observed, while no obvious finding was detected in the first step in radiological examination. Later in the intraoral USG, a cystic lesion with posterior acoustic enhancement and no central blood supply was detected. The cyst was resected by removing the full thickness flap from the relevant region and closed by applying CGF (concentrate growth factor) to the defect.

Conclusion: It can contribute to the diagnosis by distinguishing intraoral solid and cystic lesions with USG

Keywords: Lateral Periodontal Cyst, Ultrasonography; Concentrate Growth Factor

PS49

RİTUXİMAB KULLANIMINA BAĞLI DİLDE GELİŞEN SQUAMOZ HÜCRELİ KARSİNOM- OLGU SUNUMU

Alaettin KOÇ[1], Sema KAYA[1], Zeynep Gözde ÖZKAN[2]

[1]Van 100.Yıl Üniversitesi Diş Hekimliği Fakültesi, Ağız, Diş ve Çene Radyolojisi

[2]İstanbul Üniversitesi Tıp Fakültesi, Nükleer Tıp

Giriş; Rituximab B lenfositinin yüzeyine bağlanan ve bağlandığı hücrenin ölümüne neden olan bir ilaçtır. Non Hodgkin Lenfoma, Kronik Lenfositik Lösemi vb hastalıkların tedavisinde kullanılmaktadır. Çeşitli sebeplerle rituximab kullanan hastalarda squamoz hücreli karsinom, sarkom ve lenfoma gelişebildiği rapor edilmiştir.

Olgu Sunumu: 18 yıldır nefrotik sendrom hastası olan 34 yaşındaki erkek hasta nefrotik sendrom nedeniyle iki yıl süre ile rituximab kullanmış; dilde squamoz hücreli karsinom gelişmiş ve dilin üçte ikisi rezeke edilmiştir. Hasta operasyondan bir yıl sonra PET taramasına girmiştir ve sol maksilla posterior bölgede sinyal artışı nedeniyle tarafımıza konsülte edilmiştir.

Bulgular; hastanın klinik ve radyolojik değerlendirmesinde sol maksilla posterior bölgesinde ileri periodontitis olduğu görülmüştür. Enfeksiyonlar PET taramalarında yanılmalara sebep olabildiğinden; ilgili sinyal artışının sol maxilla posteriorundaki ileri periodontitis sebebiyle olabileceği düşünülerek; hasta Periodontoloji Anabilim Dalı'na yönlendirilmiştir.

Sonuç; Rituximab ve türevi ilaç kullanıldığı öğrenilen hastalarda; oral bölgede karsinoma ve sarkoma, baş boyun bölgesinde ise lenfoma görülme ihtimali arttığı için, ilgili bölgelerin muayenesi yapılırken daha dikkatli olunmalıdır.

Anahtar Kelimeler: Rituximab, Squamoz Hücreli Karsinom, Nefrotik Sendrom

SQUAMOUS CELL CARCINOMA OF THE TONGUE DUE TO RITUXIMAB USE; CASE REPORT

Alaettin KOÇ[1], Sema KAYA[1], Zeynep Gözde ÖZKAN[2]

[1]Van Yüzüncü Yıl University Faculty of Dentistry; Department of Oral and Maksillofacial Radiology

[2]İstanbul University Faculty of Medicine; Department of Nuclear Medicine

Introduction; rituximab is a drug that binds to the surface of the B lymphocyte and causes the death of the bound cell. It is used in the treatment of diseases such as Non Hodgkin's Lymphoma, Chronic Lymphocytic Leukemia etc. It has been reported that squamous cell carcinoma, sarcoma and lymphoma may develop in patients taking rituximab for various reasons.

Case report; a 34-year-old male patient with nephrotic syndrome for 18 years had used rituximab for two years due to nephrotic syndrome. carcinoma, sarcoma and lymphoma Squamous cell carcinoma developed in the tongue. Two-thirds of the tongue was resected. A year after the operation, the patient was consulted with a signal increase in the left maxilla posterior region in the PET scan.

Results; the patient had been examined clinically and radiologically. The patient had severe periodontitis left maxilla posterior region. Infections can misdiagnose in PET scans. Therefore the patient had been led to Department of Periodontology.

Conclusion; In patients receiving rituximab and derivative medication; probability of carcinoma and sarcoma in the oral region and lymphoma in the head and neck region were increased. Therefore, dentists should be more careful in the examination of the relevant regions.

Keywords: Rituximab, Squamous Cell Carcinoma, Nephrotic Syndrome

PS50

ADENOİD KİSTİK KARSİNOMA: RADYOLOJİK BULGULARI İLE BİRLİKTE BİR OLGU SUNUMU

Şule ERDEM, Şuheda ERDEM, Ayşe Zeynep ZENGİN

Ondokuz Mayıs Üniversitesi Diş Hekimliği Fakültesi, Ağız Diş ve Çene Radyolojisi

Giriş: Adenoid kistik karsinoma (AKK), baş boyun bölgesinin lokal nüks ve metastaz eğilimli nadir bir tümörüdür. Genellikle minör tükrük bezlerinden gelişir. İntraoral olarak en sık maksilla palatinal alanda görülür. Tipik klinik görünümü yavaş büyüyen ağrısız şişliktir. Manyetik rezonans görüntüleme (MRG) ve bilgisayarlı tomografi (BT) başta olmak üzere çeşitli radyografik görüntüleme yöntemleri lokalizasyon, cerrahi sınırlar ve postoperatif rekürrens olasılığının belirlenmesi için oldukça önemlidir. Cerrahi rezeksiyon geçerli tedavi yöntemidir ve kimi olgularda postoperatif radyoterapi yardımcı tedavi olarak endike olabilir.

Olgu Tanımlanması: Bu olgu sunumunda, kliniğimize sağ sert damak bölgesinde iki yıldır mevcut ağrısız şişlik şikayeti ile başvuran 37 yaşındaki erkek hastada görülen AKK, MRG ve BT bulguları ile sunulmaktadır.

Bulgular: MRG incelemesinde damak sağ lateral komponenti kaplayan, T1'de hafif hipointens, T2'de heterojen hiperintens, çevre yapılarla belirgin sınırlandırılamayan, maksiller sinüse uzanım göstermeyen ~23x37 mm boyutlarında kitle izlendi. Boyunda bilateral düzey IIA'da 5 mm kalınlığa ulaşan lenf nodları görüldü. BT'de, sağ maksiller sinüs tabanında sert damak lokalizasyonunda kemikte destruksiyona neden olan 27x23 mm aksiyel boyutta düzensiz sınırlı kitle lezyonu izlendi. Boyunda bilateral düzey IIA'da 5 mm kalınlığa ulaşan lenf nodları görüldü. Minör tükrük bezi tümörü şüphesi ile insizyonel biyopsi yapıldı. Histopatolojik olarak AKK tanısı aldı.

Tartışma: AKK'da lokal nüks ve uzak metastazlara sıklıkla rastlanır. Damak veya maksiller sinüs tümörleri, beyin tabanına kadar invaze olabilir. Metastazlar tüm vakaların % 35'inde görülür, en sık akciğer ve kemikleri tutar. BT ve MRG başta olmak üzere radyografik görüntüleme yöntemleri tümör lokalizasyonu, cerrahi sınırlar ve rekürrens olasılığının belirlenmesi için oldukça önemlidir. MRG perinöral invazyon durumlarında tercih edilen görüntüleme yöntemidir.

Anahtar Kelimeler: Adenoid kistik karsinoma, minör tükrük bezi, çeneler

ADENOID CYSTIC CARCINOMA: A CASE REPORT WITH RADIOLOGICAL FINDINGS

Sule ERDEM, Suheda ERDEM, Ayşe Zeynep ZENGIN

Ondokuz Mayis University Faculty of Dentistry Department of Dentomaxillofacial Radiology Samsun, Turkey

Introduction: Adenoid cystic carcinoma (ACC) is a rare tumor of the head and neck region with local recurrence and metastasis. It usually develops from minor salivary glands. Intraoral lesions are most commonly seen in the maxilla palatinal region. The typical clinical presentation is a slowly growing painless swelling. Magnetic resonance imaging (MRI) and computed tomography (CT) are the most important methods for determining the localization, surgical margins and the possibility of postoperative recurrence. Surgical resection is the current treatment modality and in some cases postoperative radiotherapy may be indicated as adjunctive therapy.

Case Identification: In this case report, we present ACC in a 37-year-old male patient who was admitted to our clinic with painless swelling that has been present for two years in the right hard palate, with CT and MRI findings.

Findings: MRI showed a mass of 23x37 mm in size, covering the right lateral component of the palate, slightly hypointense in T1, heterogeneous hyperintense in T2, not clearly confined to surrounding structures, and not extending into the maxillary sinus. Lymph nodes reaching a thickness of 5 mm were seen in bilateral level IIA in the neck. CT showed an irregularly limited mass lesion of 27x23 mm axial size causing destruction in the hard palate localization at the base of the right maxillary sinus. Lymph nodes reaching a thickness of 5 mm were seen in bilateral level IIA in the neck. Minor salivary gland tumor was suspected and an incisional biopsy was performed. Histopathologically, he was diagnosed with ACC.

Discussion: Local recurrence and distant metastases are frequently encountered in ACC. Palate or maxillary sinus tumors may invade to the base of the brain. Metastases occur in 35% of all cases, most commonly involving the lungs and bones. Radiographic imaging methods, especially CT and MRI, are important for determining tumor localization, surgical margins and recurrence. MRI is the preferred imaging modality in cases of perineural invasion.

Keywords: Adenoid cystic carcinoma, minor salivary gland, jaws

PS51

ORAL KANSERLERİN TEŞHİSİNDE POZİTRON EMİSYON TOMOGRAFİ / BİLGİSAYARLI TOMOGRAFİ GÖRÜNTÜLEME YÖNTEMİ

Fatma AKKOCA KAPLAN, Esra YEŞİLOVA, İbrahim Şevki BAYRAKDAR, Elif BİLGİR

Osmangazi Üniversitesi Diş Hekimlği Fakültesi, Ağız Diş ve Radyolojisi

Pozitron emisyon tomografisi baş ve boyun kanserinin değerlendirilmesinde başarıyla uygulanan fonksiyonel bir görüntüleme tekniğidir. Doku metabolizması hakkında veri sağlar. Ayrıca lezyonların malign ve benign olarak ayrılmasında fayda sağlar.

Baş-boyun kanserleri tüm kanserlerin yaklaşık %5'ini oluşturmaktadır. Hastalık 50-70 yaşlar arasında ve erkeklerde daha sık olarak gözlenmektedir. Oral kavite tümörlerinin oluşumunda alkol ve sigara önde gelen etiyolojik faktörlerdir. Oral kavitedeki yassı epitel hücreli karsinomlu hastalarda tümör lokalizasyonu, tümör büyüklüğü, servikal lenf nodu metastazı varlığı en önemli prognostik faktörlerdir. Bu hastalarda servikal lenf nodu metastazının preoperatif tespitinde fiziksel muayene ve bilgisayarlı tomografi / manyetik rezonans görüntüleme rutin evreleme yöntemidir. Pozitron emisyon tomografisi görüntüleme son teknolojik gelişmelerle bu değerlendirmede yerini almıştır.

Bu çalışmanın amacı oral kanserlerin teşhisinde pozitron emisyon tomografi / bilgisayarlı tomografi görüntüleme yöntemini derlemektir.

Anahtar Kelimeler: Bilgisayarlı tomografi, Oral kanser, Pozitron emisyon tomografi

POSITRON EMISSION TOMOGRAPHY / COMPUTERIZED TOMOGRAPHY IMAGING METHOD IN THE DIAGNOSIS OF ORAL CANCERS

Fatma AKKOCA KAPLAN, Esra YESILOVA[1], Ibrahim Sevki BAYRAKDAR[1], Elif BILGIR[1]

Eskisehir Osmangazi University, Faculty of Dentistry, Department of Dentomaxillofacial Radiology, Eskisehir-Turkey

Positron emission tomography is a functional imaging technique applied successfully in the evaluation of head and neck cancer. It provides data on tissue metabolism. In addition, it is beneficial to differentiate the lesions between malignant and benign.

Head and neck cancers account for about 5% of all cancers. This disease is observed between the ages of 50-70 and more frequently in male. In the formation of oral cavity tumors are alcohol and smoking the main etiological factors. Tumor localization and size, presence of cervical lymph node metastasis are the most important prognostic factors in patients with squamous epithelial cell carcinoma in the oral cavity. In these patients, physical examination and computed tomography / magnetic resonance imaging are routine staging methods for the preoperative detection of cervical lymph node metastasis. Positron emission tomography imaging in the evaluation has been replaced with the latest technological developments.

The purpose of this study in the diagnosis of oral cancer positron emission tomography / computed tomography imaging techniques to compile.

Keywords: Computed tomography, Oral cancer, Positron emission tomography

PS52

ORAL SKUAMÖZ HÜCRELİ KARSİNOMLARIN TEŞHİSİNDE FIRÇA BİYOPSİSİ: OLGU SUNUMU

Fatma AKKOCA KAPLAN[1], Hande SAGLAM[1], Ibrahim Şevki BAYRAKDAR[1], Mustafa Fuat AÇIKALIN[2]

[1]Osmangazi Üniversitesi Diş Hekimliği Fakültesi, Ağız Diş ve Çene Radyolojisi

[2]Osmangazi Üniversitesi Diş Hekimliği Fakültesi, Patoloji Anabilim Dalı

Amaç: Skuamöz hücreli karsinomlar tüm oral malignitelerin en az % 90'ını oluşturur. Oral skuamöz hücreli karsinomların tanısında birçok cerrahi ve radyolojik değerlendirme yöntemi kullanılmaktadır. Skuamöz hücreli karsinomlar invaziv ve potansiyel morbidite sebebidirler. Klinik olarak önemli düzeyde şüpheli lezyonları değerlendirmede insizyonel biyopsi kullanılmaktadır. Fırça biyopsisi ise non invaziv, konforlu ve basit bir biyopsi tekniğidir. Bu çalışmanın amacı kliniğimize gelen skuamöz hücreli karsinom hastasının teşhisini, klinik görünümünü ve histopatolojisini sunmaktır.

Olgu Tanımlaması: Yetmiş sekiz yaşında kadın hasta dilin sağ tarafında 5 aydır geçmeyen ağrılı şişlik şikâyeti ile kliniğimize başvurdu. Hastadan alınan sistemik anamnezinde kalp yetmezliği, böbrek yetmezliği ve hipertansiyonu olduğunu öğrenildi. Hastadan lezyon bölgesinden fırça biyopsisi alındı. Alınan biyopsi materyali patoloji anabilim dalına gönderildi.

Bulgular: Histopatolojik değerlendirilme sonucu yaymada atipik skuamöz epitel hücreler izlendi. İleri cerrahi ve patolojik değerlendirme sonucunda ise skuamöz hücreli karsinom tanısı konuldu.

Sonuç: Erken tanı ve tedavi oral kanser hastalarının sağ kalımlarını önemli oranda etkilemektedir. Fırça biyopsisinin oral kanserlerin tanısında birçok avantajı bulunmaktadır. Bu tekniğin kullanımının yaygınlaşması oral kanserlerin erken teşhisinde faydalı olacaktır

Anahtar Kelimeler: Oral skuamöz hücreli karsinom, fırça biyopsisi, insizyonel biyopsi.

BRUSH BIOPSY IN THE DIAGNOSIS OF ORAL SCUAMOUS CELL CARCINOMAS: A CASE REPORT

Fatma AKKOCA KAPLAN[1], Hande SAGLAM[1], Ibrahim Sevki BAYRAKDAR[1], Mustafa Fuat ACIKALIN[2]

[1]Eskisehir Osmangazi University, Faculty of Dentistry, Department of Dentomaxillofacial Radiology, Eskisehir-Turkey

[2]Eskisehir Osmangazi University, Faculty of Medicine, Department of Pathology, Eskisehir-Turkey

Objective: Squamous cell carcinomas constitute at least 90% of all oral malignancies. Many surgical and radiological evaluation methods are used in the diagnosis of oral squamous cell carcinomas. Squamous cell carcinomas are invasive and potential morbidity causes. Incisional biopsy is used to assess clinically significant suspicious lesions. Brush biopsy is a non-invasive, comfortable and simple biopsy technique. The aim of this study is to present the diagnosis, clinical appearance and histopathology of a squamous cell carcinoma patient who came to our clinic.

Case report: A seventy-eight-year-old female patient was admitted to our clinic with a complaint of painful swelling that had been on the right side of the tongue for 5 months. It was learned that the systemic anamnesis taken from the patient had heart failure, kidney failure and hypertension. Brush biopsy was taken from the lesion area from the patient. The biopsy material taken was sent to the department of pathology.

Results: As a result of histopathological evaluation, atypical squamous epithelial cells were observed in smear. As a result of advanced surgical and pathological evaluation, squamous cell carcinoma was diagnosed.

Conclusion: Early diagnosis and treatment significantly affect the survival of oral cancer patients. Brush biopsy has many advantages in the diagnosis of oral cancers. Widespread use of this technique will be useful in early detection of oral cancer.

Keywords: Oral squamous cell carcinoma, brush biopsy, incisional biopsy

PS53

MAKSİLLER SİNUS YERLEŞİMLİ BROWN TÜMÖRÜ: BİR OLGU SUNUMU

Nihal ERSU, Emin Murat CANGER

Erciyes Üniversitesi Diş Hekimliği Fakültesi, Ağız, Diş ve Çene Radyolojisi

Amaç: Brown Tümörü, hiperparatroidizme sekonder gelişen neoplastik özellik göstermeyen bir kemik lezyonudur. Brown tümörün paranazal sinüs yerleşimi oldukça nadir bildirilmiştir.

Bu poster sunumunun amacı, sekonder hiperparatroidizme bağlı olarak gelişen paranazal sinüslerde tutulum gösteren Brown tümörünün klinikopatolojik ve radyolojik özelliklerinin sunulmasıdır.

Olgu Tanımlanması: 43 yaşındaki kadın hasta sağ yanağındaki ağrılı şişlik sebebiyle kliniğimize başvurmuştur. Hastadan alınan anamnezde hipertansiyonu olduğu ve kronik böbrek yetmezliği (KBY) teşhisi ile diyaliz tedavisi gördüğü KBY'ye bağlı olarak sekonder hiperparatroidizm geliştiği öğrenilmiştir. Yapılan ekstraoral muayenede hastanın sağ yanağında ödem saptanmış ancak ilgili alanda kızarıklık, sıcaklık artışı gibi bulgular izlenmemiştir. İntraoral muayenede ise, palatinal bölgede yer yer fluktuasyon saptanmıştır. Hastadan alınan panaromik radyografta 15 numaralı dişin apikalinden başlayıp tuber maksillaya kadar uzanan maksiler sinus tabanını destrukte eden, sağ maksiller sinüsü tamamiyle dolduran, sınırları belirgin lezyon saptanmıştır. Alınan konik ışınlı bilgisayarlı tomografide, 15 numaralı dişin apikalinden başlayıp, tüber maksillaya uzanan maksiler sinus tabanını destrukte edip maksiler sinusu ve sağ nazal kaviteyi dolduran, inferior ve süperior konkada destruksiyon yapan lezyon aynı zamanda orbita tabanında kortikal kemikte incelmeye ve deplasmana neden olmuş, vestibular ve palatinal kemikte ekspansiyon yer yer perforasyon, 15 ve 16 numaralı diş köklerinde perforasyon oluşturmuştur. Hasta Ağız, Diş ve Çene Cerrahisi Anabilidalı'na yönlendirilmiş, lezyon eksize edilmiştir. Lezyonun histopatolojik değerlendirilmesinde; kemik trabekülleri komşuluğunda osteoklast tipi dev hücrelerden zengin solid nitelikte lezyon saptanmıştır aynı zamanda fokal hemoraji alanları izlenmiştir. Histopatolojik inceleme sonrası Brown tümor teşhisi konmuştur.

Tartışma-Sonuç: Maksiller sinüs yerleşimli Brown tümör, nadir görülmesinden dolayı tanısı zor bir neoplazmdır. Kemik destrüksiyonunun ve veya rezorpsiyonunun bulunduğu olgularda maligniteden ve enfeksiyondan ayırt etmek mümkün olmayabilir. Dolayısıyla, biyokimyasal farklılıklar ayırıcı tanı açısından önemlidir.

Maksiller sinüste görülen geniş, ekspansiyon gösteren, litik kitlelerin ayırıcı tanısında nadiren görülse de Brown tümörü akılda tutulmalıdır.

Anahtar Kelimeler: Brown tumor, maksillar sinus, KIBT

BROWN TUMOR OF THE MAXİLLARY SİNUS: A CASE REPORT

Nihal ERSU, Murat CANGER

Erciyes University Faculty of Dentistry Oral Maxillofacial Radıology

Objectives: Brown Tumor is a non-neoplastic bone lesion that develops secondary to hyperparathyroidism. Paranasal sinus location of Brown tumor has been reported very rarely.

The aim of this study, to present the clinicopathological and radiological features of a rare brown tumor in the maxillary sınus.

Case Description: A 43-year-old woman who has chronic renal failure and the secondary hyperparathyroidism was admitted to our clinic due to painful swelling on her right cheek. In the extraoral examination, edema was detected on the right cheek of the patient. In intraoral examination, fluctuation was detected locally in the palatinal region. Panoramic radiographs showed the lesion beginning from the premolar region, extending to tuber maxilla. A lesion with well-defined borders was detected that destructed the maxillary sinus floor, filling the right maxillary sinus completely. In the cone beam computed tomography, the lesion beginning from the premolar region, extending to the tuber maxilla. A lesion destructing the maxillary sinus base and filling the maxillary sinus and right nasal cavity, destructing the inferior and superior concha, also caused displacement of the cortical bone in the orbital inferior border and the lesıon caused perforation in teeth which maxillary first molar and the second premolar. The patient was directed to the Department of Oral, Maxillofacial Surgery and the lesion was excised. In the histopathological evaluation of the lesion; bone trabeculae, a solid lesion rich in osteoclast-type giant cells, and focal hemorrhage areas were observed. Histopathological examination results shows Brown tumor was diagnosed.

Conclusion: The diagnosis of maxillary sinus locatıon of Brown tumor is challenging due to its rarity. The histological appearance of the brown tumor is in the form of giant cells. In cases where there is bone destruction or bone resorption, it may not be possible to differentiate it from malignancy and infection. Therefore, biochemical differences are important for differential diagnosis.

Brown tumor should be remembered, although rarely seen in the differential diagnosis of large, expansive, lytic masses in the maxillary sinus.

Keywords: Brown tumor, maxillary sınus, CBCT

PS54

TÜMÖR / KİSTİK GÖRÜNTÜYE BENZER BİFİD MANDİBULAR KONDİLİN KONIK IŞINLI BİLGISAYARLI TOMOGRAFİ TARAMASINA DAYALI GÖRÜNTÜ ÖZELLİKLERİ: OLGU SUNUMU

Büşra TANRIKOL[1], Güldane MAĞAT[2]

[1]Eskişehir Ağız ve Diş Sağlığı Hastanesi, Ağız, Diş ve Çene Radyolojisi

[2]Necmettin Erbakan Üniversitesi Diş Hekimliği Fakültesi, Ağız, Diş ve Çene Radyolojisi

Amaç: Bifid mandibular kondil (BMK), mandibular kondil başının tekrarlanması ile karakterize, temporomandibular eklemin (TME) nadir anatomik bir varyasyonudur. BMK'in etiyolojisi hala belirsizdir. BMK'in ayırıcı tanısı önemlidir, çünkü TME disfonksiyonlarında ve eklem semptomlarında rol oynayabilir. Ek olarak, BMK'in radyografik görünümü tümörleri ve/veya kırıkları taklit edebilir. Bu raporun amacı konik ışınlı bilgisayarlı tomografi (KIBT) taramasına dayanan tek taraflı BMK olgusunu sunmaktır.

Olgu Sunumu: 23 yaşında bayan hasta rutin bir diş muayenesi için radyoloji bölümüne başvurdu. Klinik muayenede hastanın amalgam restorasyonları bulunduğu tespit edildi. Panoramik radyografi çekildi. Panoramik radyografide sağ mandibular kondil üzerinde kistik veya neoplastik bir görüntü vardı. TME asemptomatikti; ağrı, krepitasyon, klik veya kas spazmı bildirilmemiştir. Ancak, ağız açıklığında kısıtlılık vardı. Hasta dişlerini sıktığını belirtti. İleri inceleme için KIBT alındı. KIBT'nin koronal ve sagittal kesitlerinde kistik ya da tümoral oluşuma benzeyen yapının BMK olduğu tespit edildi.

Bulgular: Radyolojik bulgulara göre sağ mandibulada asemptomatik BMK saptandı.

Sonuç: Olası yanıltıcı yorumlardan kaçınmak için diş hekimleri gelişmiş görüntüleme yöntemlerini kullanarak anatomik varyasyonları tanımlayabilmelidirler. BMK'de klinik semptomların eksikliği nedeniyle tedavi gerekli olmasa da, klinisyenler takip etmeli ve hastaları bu kondiler varyasyon hakkında bilgilendirmelidir.

Anahtar Kelimeler: Bifid kondil, mandibula, konik ışın.

IMAGING FEATURES BASED ON CONE BEAM COMPUTED TOMOGRAPHY SCAN OF BIFID MANDIBULAR CONDYLE SIMILAR TO A TUMOUR/CYSTIC IMAGE: A CASE REPORT

Büşra TANRIKOL[1], Güldane MAGAT[2]

[1]Eskişehir Ağız ve Diş Sağlığı Hastanesi

[2]Necmettin Erbakan Üniversitesi Diş Hekimliği Fakültesi

Objective: Bifid mandibular condyle (BMC) is a rare anatomical variation of temporomandibular joint (TMJ) characterized by a duplication of the head of the mandibular condyle. The etiology is still unclear. Differential diagnosis of BMC is important, since it may play a role in TMJ dysfunctions and joint symptoms. In addition, the radiographic appearance of BMC may mimic tumours and/or fractures. The purpose of this report is to present a unilateral BMC case based on cone-beam computed tomography (CBCT) scan.

Case Description: A 23-year-old female patient was admitted to a radiology department for a routine dental examination. The clinical examination revealed that the patient had amalgam restorations. Panoramic radiography was taken. There was a cystic or neoplastic image on the right mandibular condyle in the panoramic radiography. The TMJ was asymptomatic; no pain, crepitation, clicking or muscle spasm was reported. However, the mouth-opening limitation was confirmed. The patient had bruxism. For further examination, CBCT was performed. It was determined that the structure resembling cystic or tumoral formation in the coronal and sagittal sections of CBCT was BMC.

Results: Asymptomatic BMC was detected in the right mandible according to radiological findings.

Conclusions: To avoid possible misleading comments, dentists should be able to identify anatomical variations using advanced imaging methods. Although therapy is not required due to the lack of clinical symptoms in BMC, clinicians should follow up and inform patients about this condylar variation.

Keywords: Bifid condyle, mandible, cone beam.

PS55

MANDİBULADA BULGU VEREN BİR MULTİPLE MYELOM VAKASI

Kübra TORENEK AĞIRMAN, **Fatma Nur YOZGAT**

Atatürk Üniversitesi, Ağız, Diş ve Çene Radyolojisi

Giriş-Amaç: Multipl miyelom (MM), plazma hücresi kaynaklı malign bir neoplazmdır. Tüm malignitelerin yaklaşık% 1'ini ve hematolojik malignitelerin% 15'ini oluşturur. Maksillofasiyal belirtileri genellikle ileri evrelerde radyografda zımba deliği görünümünde radyolüsent lezyonlarla ortaya çıkabilir. Bu çalışmada, mandibulada bulgu veren bir multiple myelom vakasının sunumu amaçlanmıştır.

Olgu Tanımlanması: 57 yaşında, 1 sene önce multiple myelom teşhisi konmuş erkek hasta otolog kemik iliği nakli öncesi dental muayene için kliniğimize başvurdu. Anamnezinde kaburgalarda şiddetli ağrılarının olduğu ve 10 ay süreyle kemoterapi aldığı öğrenildi. Hastanın panoramik radyografında büyüğü sağ mandibular premolar bölgede olmak üzere mandibula genelinde milimetrik zımba deliği görünümünde radyolüsent alanlar izlendi. KIBT alınan hastanın üç boyutlu incelemesinde mandibulada bilateral korpus ve ramus bölgelerinde milimetrik ebatlı, en büyüğü sağ premolar bölgede olmak üzere (18,2 x 6,8 x 11,5 mm), bukkal veya lingual expansiyon ve perforasyona sebep olmayan, düzenli sınırlı, multiple litik alanlar izlendi. Hastanın fokal enfeksiyon odağı olabileceği düşünülen 14, 43 nolu dişlerinin, 44 nolu dişe ait rezidüel kökün ve mobil olan 43,42,41,31,32 nolu dişlerinin çekimi önerildi. Nakil sonrası 3. ayda nüks tespit edilen hasta kemoterapi için tekrar hastaneye yatırılmıştır. Kemoterapi başlanmadan önce kontrol amaçlı kliniğimize gelen hastanın panoramik radyografında sağ mandibular premolar bölgedeki radyolüsent lezyonun eski radyografına göre büyüdüğü tespit edildi. Kemoterapi sürecinde yüksek ateşle seyirli öksürük ve nötropeni izlenen ve tedaviye yanıt vermeyen hastadan balgam kültürü alınmış olup, hastanın göğüs grafisinde sağ akciğer posteriorunda ve bazalinde pnömonik infiltrasyon ile uyumlu inkomplet konsolide odaklar izlenmiştir. Tüberküloz olduğu tespit edilen hastaya uzun dönem antibiyotik tedavisi uygulanmıştır. Hastaya yaklaşık iki yıl sonrasında yeniden otolog kemik iliği nakli planlanmış ve hasta tekrar dental kontroller için kliniğimize gelmiştir. Alınan radyografta maksilla ve mandibulada zımba deliği şeklinde yeni lezyon alanları tespit edildi. Kontrol sonrası yapılan takipte, hastanın kemik iliği naklinden yaklaşık bir sene sonra şuurda bozulma ve konuşamama şikayetleriyle dahiliye yoğun bakım ünitesine yatırıldığı ve tedaviye alındığı ancak hastanın bir süre sonra ex olduğu öğrenilmiştir.

Sonuç: MM'li hastalarda oral bulguların ortaya çıkışı, çoğu zaman hastalığın ileri evrede olduğunu gösterir. MM tanısı ile takip edilen hastalarda, immün sistemin baskılandığı durumlarda enfeksiyona eğilimin arttığı ve dikkatli olunması gerektiği unutulmamalıdır. Patolojik fraktür riskini önlemek amacıyla düzenli radyografik takip ve hastanın yaşam kalitesini yükseltecek multidisipliner yaklaşımlar önem kazanır.

Anahtar Kelimeler: Multiple myelom, mandibula, üç boyutlu görüntüleme

A MULTIPLE MYELOMA CASE WITH FINDING IN MANDIBULE

Kübra TORENEK AGIRMAN, **Fatma Nur YOZGAT**

Department of Dentomaxillofacial Radiology, Faculty of Dentistry, Ataturk University

Introduction-Purpose: Multiple myeloma (MM) is a malignant neoplasm originating from plasma cells. It constitutes approximately 1% of all malignancies and 15% of hematological malignancies. Maxillofacial symptoms can usually occur in advanced stages with punched out radiolucencies on radiography. In this study, we aimed to present a case of multiple myeloma presenting in the mandible.

Case Description: A 57-year-old male patient, who was diagnosed with multiple myeloma 1 year ago, applied to our clinic for dental examination before autologous bone marrow transplant. In his anamnesis, it was learned that he had severe pain in the ribs and received chemotherapy for 10 months. On the orthopantomography of the patient, millimetric punched out radiolucencies were observed in the mandible, the largest of which was in the right premolar region. In the three-dimensional examination of the patient, the CBCT was monitored in the bilateral corpus and ramus regions of the mandible, with a millimeter-sized size, with the largest in the right premolar region (18.2 x 6.8 x 11.5 mm), with multiple limited lytic areas that did not cause buccal or lingual expansion and perforation. It was suggested extraction that teeth which are thought to be the focal infection focus. Recurrence was detected in the 3rd month after transplantation, and the patient was hospitalized again for chemotherapy. It was found on the panoramic radiograph of the patient who came to our clinic for control before chemotherapy started, that the radiolucent lesion in the right mandibular premolar region grew compared to the old radiograph. In the chemotherapy process, a cough and neutropenia with high fever was observed and the sputum culture was taken from the patient who did not respond to the treatment, and incomplete consolidated foci compatible with pneumonic infiltration were observed in the chest x-ray of the patient. Long-term antibiotic therapy was applied to the patient who was found to have tuberculosis. About two years later, autologous bone marrow transplantation was planned for the patient and the patient came back to our clinic for dental check-ups. On the received radiograph, new lesion areas in the form of punch holes were detected in the maxilla and mandible. In the follow-up, after about a year of bone marrow transplantation, the patient became ex.

Conclusion: The emergence of oral findings in patients with MM often indicates that the disease is in the advanced stage. In patients followed up with the diagnosis of MM, it should be remembered that in cases where the immune system is suppressed, the tendency to infection increases and caution is required. Regular radiographic follow-up should be performed to prevent the risk of pathological fractures and multidisciplinary approaches that improve the patient's quality of life gain importance.

Keywords: multiple myeloma, mandible, three-dimensional imaging

PS56

ORAL MUKOZANIN EPULIS FISSURATUM GÖRÜNÜMLÜ DIFFÜZ NÖROFIBROMASI: BIR OLGU RAPORU

Öznur ÖZALP, Nelli YILDIRIMYAN, Khalid GACHAYEV, Büşra KARACA, Alper SİNDEL

Akdeniz Üniversitesi, Diş Hekimliği Fakültesi, Antalya, Türkiye, Ağız, Diş ve Çene Cerrahisi Anabilim Dalı

Giriş: Nörofibroma (NF), en sık görülen periferal sinir neoplazilerinden biri olup, soliter formda ya da nörofibromatozisin bir bulgusu olarak ortaya çıkabilir. Diffüz NF'lerin, periferal sinir boyunca ekspansiyon ile infiltratif büyüme paterni gösterdikleri ve malign transformasyon riski taşıdıkları bilinmektedir. Çoğu NF, oral kavitenin çeşitli hiperplastik lezyonları ile benzer özelliklere sahip olduğundan, doğru teşhis ve tedavi yaklaşımının belirlenmesi büyük önem arz etmektedir. Bu makalenin amacı, nörofibromatozis öyküsü bulunmayan bir erkek hastada, mandibula yerleşimli epulis fissuratuma benzeyen bir diffüz NF olgusunu bildirerek, bu ender lezyon konusunda farkındalığı artırmak ve literature katkı sağlamaktır.

Olgu Tanımlaması: 77 yaşında erkek hasta, mandibulasında uzun yıllardır var olan, ağrısız, yavaş büyüyen ve protetik rehabilitasyonu engelleyen şişlik nedeniyle kliniğimize yönlendirilmiştir. Klinik muayenede, sağ mandibular alveolar kretin lingual yüzünde, molar bölgeden orta hatta uzanan, sert kıvamlı, sapsız hiperplastik lezyon saptanmıştır. Lezyonun ön tanısında epulis fissuratum düşünülmüş, fakat, insizyonel biyopsi sonucu diffuz NF ile uyumlu olarak bildirilmiştir. Hastanın tedavisi amacıyla lingual sinirin korunmasına özen gösterilerek lezyonun total rezeksiyonu gerçekleştirilmiştir. Operasyon sonrası iyileşme döneminin sorunsuz olduğu ve hastada herhangi bir parestezi şikayetinin bulunmadığı gözlenmiştir. Hasta rekürrens bakımından halen tarafımızca takipli olup, protetik rehabilitasyon için ilgili bölüme yönlendirilmiştir.

Sonuç: NF sık görülen inflamatuvar şişliklerle çok benzer klinik ve radyolojik özelliklere sahip olabilmektedir. Bu olgu raporu ile, bu tür lezyonların varlığında histopatolojik incelemenin önemi bir kez daha vurgulamaktadır.

Anahtar Kelimeler: Nörofibrom, ayırıcı tanı, oral mukoza, hiperplastik lezyon

DIFFUSE NEUROFIBROMA OF THE ORAL MUCOSA MIMICKING EPULIS FISSURATUM: A CASE REPORT

Öznur OZALP[1], Nelli YILDIRIMYAN[1], Khalid GACHAYEV[1], Büşra KARACA[1], Alper SINDEL[1]

[1]Department of Oral and Maxillofacial Surgery, Faculty of Dentistry, Akdeniz University, Antalya Turkey

Introduction: Neurofibroma (NF) is one of the most common peripheral nerve neoplasms, which may occur either as a solitary lesion or a part of the neurofibromatosis. Diffuse NFs are known to show infiltrative growth with expansion along the peripheral nerve and have risk of malign transformation. Accurate diagnosis and management of NF is obligatory since most NFs have similar findings with various hyperplastic lesions of oral cavity. The aim of this article was to report a diffuse NF of mandible resembling epulis fissuratum in a male patient without neurofibromatosis and to raise awareness and extend the literature on this unusual lesion.

Case Presentation: A 77-year-old male patient was referred to our department with a chief complaint of a painless and slow-growing swelling on mandible which hindered prosthetic rehabilitation present for many years. Clinical examination revealed a sessile, firm hyperplastic lesion on the lingual aspect of the right mandibular alveolar crest extending from molar region to the midline. An initial diagnosis of epulis fissuratum was decided, however, an incisional biopsy of the lesion was consistent with diffuse NF. The treatment of the patient was carried out by total resection of the lesion while paying meticulous attention to preserve the lingual nerve. An uneventful healing with no paresthesia was observed in postoperative period. The patient was referred for prosthetic rehabilitation and remains under observation for recurrence.

Conclusion: NF may have very similar clinical and radiological features with common inflammatory swellings. The case described highlights the importance of histopathological examination of such lesions.

Keywords: Neurofibroma, differential diagnosis, oral mucosa, hyperplastic lesion

PS57

SANTRAL YÜKSEK-DERECELİ MUKOEPİDERMOİD KARSİNOM: BİR OLGU SUNUMU

Canan TEZEL ALPAY[1], Peruze ÇELENK[2]

[1]T.C. Sağlık Bakanlığı İzmir Eğitim Diş Hastanesi, İzmir, Türkiye, Ağız, Diş ve Çene Radyolojisi

[2]Ondokuz Mayıs Üniversitesi, Ağız, Diş ve Çene Radyolojisi Anabilim Dalı, Samsun, Türkiye, Ağız, Diş ve Çene Radyolojisi

Giriş-Amaç: Mukoepidermoid karsinom, tükürük bezlerinin duktal epitelinden kaynaklanan epidermoid ve mukoza hücrelerinin değişken bir karışımından oluşan malign bir tümördür. Bu vaka raporunun amacı maksillada bulgu veren mukoepidermoid karsinom teşhis ve tedavisini sunmaktır.

Olgu Tanımlaması: 64 yaşında erkek hasta sol maksillada birkaç aydan beri devam eden şişlik ve ağrı nedeniyle kliniğimize başvurdu. Panoramik radyografide sol maksiler sinüs sınırlarını destrükte eden lezyon görüldü. Kontrastlı bilgisayarlı tomografi (BT) istendi.

Bulgular: Kontrastlı BT incelemesinde sol maksillar arkta maksiller sinus içerisine uzanım gösteren, maksiller sinus tabanında destrüksiyona neden olan, sol nazal boşluğa da uzanım gösteren yaklaşık 27x32x54 milimetrelik, belirgin sınır vermeyen, malign görünümlü lezyon izlendi. İnce iğne aspirasyon biyopsisi (İİAB) alındı ve malign epitelyal tümor olarak raporlandı. Genel anestezi altında (GAA), sol total maksillektomi, sol radikal boyun diseksiyonu ve sağ selektif boyun diseksiyonu yapıldı. Histopatolojik inceleme sonucu tümöre yüksek dereceli mukoepidermoid karsinom tanısı konuldu.

Sonuç: Santral tip yüksek dereceli mukoepidermoid karsinom, çenelerde nadir olarak görülür. Bu tümörün tedavisi cerrahi eksizyondur. Daha iyi prognoz için operasyon sonrası radyoterapi önerilmektedir.

Anahtar Kelimeler: Mukoepidermoid, karsinom, maksilla, bilgisayarlı tomografi

CENTRAL HIGH-GRADE MUCOEPIDERMOID CARCINOMA: A CASE REPORT

Canan TEZEL ALPAY[1], Peruze ÇELENK[2]

[1]Turkish Ministry of Health, İzmir Education Dental Hospital, İzmir, Turkey

[2]Ondokuz Mayıs University Fakulte of Dentistry, Department of Oral and Maksillofacial Radiology, Samsun, Turkey

Objectives: Mucoepidermoid carcinoma is a malignant tumor composed of a variable admixture of epidermoid and mucous cells arisings from the ductal epithelium of the salivary glands. The purpose of this case report is to present the diagnosis and treatment of mucoepidermoid carcinoma presenting in the maxilla.

Case Description: A 64-year-old male patient was admitted to our clinic with reason swelling and pain in the left maxilla that has been continuing for a few months. Panoramic radiography showed a lesion destructing the left maxillary sinus borders. Contrast-enhanced computed tomography (CT) was requested.

Results: In contrast-enhanced CT examination, approximately 27x32x54 millimeter, without distinguishable borders, extending into the maxillary sinüs in the left maxillary arch, causing destruction at the base of the maxillary sinüs, extending into the left nasal cavity, malignant-looking lesion was observed. Fine needle aspiration biopsy was taken and reported as a malignant epithelial tumor. Under general anesthesia, left total maxillectomy, left radical neck dissection and right selective neck dissection were performed. As a result of histopathological examination, the tumor was diagnosed with high-grade mucoepidermoid carcinoma.

Conclusions: Central-type high-grade mucoepidermoid carcinoma is rarely seen in the jaws. Treatment of this tumor is surgical excision. Postoperative radiotherapy is recommended for better prognosis.

Keywords: Mucoepidermoid, carcinoma, maxilla, computed tomography

PS58

MAKSİLLER SİNÜS SKUAMÖZ HÜCRELİ KARSİNOMU: OLGU SUNUMU

Günay GÜRAY, **Buğrahan BEKÇİ**, Peruze ÇELENK

Ondokuzmayıs Üniversitesi Diş Hekimliği Fakültesi, Ağız Diş Ve Çene Radyolojisi

Giriş: Maksiller sinüs skuamöz hücreli karsinomu, sinüs örtücü mukozasına ait metaplazik epitelden kaynaklanır. Bu karsinom erkeklerde kadınlara oranla 2 kat daha fazla görülmektedir. Maksiller sinüs anatomik olarak oral kaviteye komşu olduğundan, maksiler sinüs karsinomları ağız içine bulgu verebilir.

Olgu Tanımlaması: 54 yaşında erkek hasta sağ üst çene molar bölgede 4 aydır bulunan ağrısız şişlik ve iltihabı direnasyon nedeniyle kliniğimize başvurdu.

Bulgular: Ekstraoral muayenede sağ bukkal bölgede şişlik ve hafif fasial asimetri görüldü. İntraoral muayenede sağ üst çene posteriorda yüzeyi irregüler, hiperkeratotik, ekzofitik lezyon ve ayrıca bukkal sulkusu dolduran koyu kırmızı renkte şişlik görüldü. Panaromik grafide maksiller sinüsün tabanının devamlılığında bozulma görüldü. Kontrastlı BT incelenmesinde sağ maksiller sinüsü tamamen dolduran, ekspansiyona yol açan, kemik dokuda incelme ve destrüksiyon oluşturan, medialde nazal boşluk içerisine, lateral inferiorda premaksiler alana, süperiorda ethmoid sinüs içerisine doğru uzanım gösteren, yaklaşık 45x60x50 mm boyutunda kitle lezyonu izlendi. MRG'de T1'de beyin parankim dokusuyla izointens, T2'de belirgin hiperintens, heterojen yoğun kontrastlanan, yer yer diffüzyon kısıtlaması gösteren lezyon izlendi.

Sonuç: Maksiller sinüs skuamöz hücreli karsinomu bazen oral kavitede bulgu verebilir. Bu nedenle diş hekimleri maksiller sinüs tümörlerinin erken tanısında etkin rol oynayabilir.

Anahtar Kelimeler: Skuamöz hücreli karsinom, maksiller sinüs, bilgisayarlı tomografi, manyetik rezonans görüntüleme

MAXILLARY SINUS SQUAMOUS CELL CARCINOMA: A CASE REPORT

Günay GURAY, **Buğrahan BEKCI**, Peruze CELENK

Ondokuzmayis University Faculty of Dentistry, Department of Dentomaxillofacial Radiology, Samsun, Turkey

Objectives: Maxillary sinus squamous cell carcinoma originates from the metaplastic epithelium of the mucosa covering the sinus. It is seen 2 times more common in men than in women. Since the maxillary sinus is anatomically adjacent to the oral cavity, maxillary sinus carcinomas may present in the mouth.

Case Description: A 54-year-old male patient presented to our clinic with painless swelling and purulent drainage at the molar region of his right upper jaw for the last 4 months.

Result: Extraoral examination revealed swelling at the right buccal region and mild facial asymmetry. Intraoral examination revealed an irregular, hyperkeratotic, exophytic lesion at the posterior surface of the right upper jaw and a dark red swelling filling the buccal sulcus. Panoramic radiograph demonstrated haziness in the continuity of the base of the right maxillary sinus. Contrast-enhanced CT examination demonstrated a 45x60x50 mm mass lesion filling the right maxillary sinus completely and causing expansion, thinning and destruction of the surrounding bone tissue. The lesion was medially extending into the nasal cavity, laterally and inferiorly extending into the premaxillary area, and superiorly extending into the ethmoid sinus. MRI examination revealed that the lesion was isointense to brain parenchyme on T1W images, markedly hyperintense on T2W images, demonstrating intense heterogeneous enhancement on post-contrast T1W images and restricted diffusion on DWI.

Conclusions: Maxillary sinus squamous cell carcinoma may sometimes present in the oral cavity. Therefore, dentists can play an effective role in the early diagnosis of maxillary sinus tumors.

Keywords: Squamous cell carcinoma, maxillary sinus, computed tomography, magnetic resonance imaging

PS59

BİR HİPERPARATİROİDİZM OLGUSUNUN GECİKMİŞ TANISI

Hami HAKİKİ[1], **Mohammad Nabi BASIRY**[1], Yavuz Sinan AYDINTUĞ[1], Elif ÇOBAN[1], Ömer Faruk TEKİN[2], Tuğba Türel YÜCEL[1]

[1]Kütahya Sağlık Bilimleri Üniversitesi, Diş Hekimliği Fakültesi, Ağız, Diş Ve Çene Cerrahisi

[2]Kütahya Sağlık Bilimleri Üniversitesi, Diş Hekimliği Fakültesi, Protetik Diş Tedavisi

Giriş-Amaç: Çenelerde görülen birçok farklı lezyon, benzer histolojik ve klinik görünüme sahip olabilmektedir. Bu lezyonlar arasında; santral dev hücreli granüloma, periferal dev hücreli granüloma, hiperparatiroidizm ilişkili Brown tümörü, anevrizmal kemik kisti ve cherubizmin başlangıç evreleri sayılabilir. Brown tümörü; hiperparatiroidizme bağlı olarak çenelerde meydana gelen dev hücreli lezyonlardır. Endojen paratiroid hormon artışına bağlı olarak gelişen osteoklast aktivasyonu sonucunda intraosseöz olarak meydana gelen osteolitik lezyonlar, histopatolojik olarak santral dev hücreli granüloma ve periferal dev hücreli granüloma ile büyük benzerlik taşımaktadırlar. Brown tümörü ile santral ve periferial dev hücreli granülomalar arasında ayırıcı tanının doğru yapılması, gerekli tedavinin yapılabilmesi açısından büyük önem taşımaktadır.

Olgu Tanımlanması: 64 yaşındaki erkek hasta yemek yeme sırasında gıdaların burundan gelmesi sebebiyle kliniğimize başvurdu. Alınan anamnezde, üç ay önce sol maksiller bölgede mevcut olan ağrısız bir lezyonun eksize edildiği, ilişkili kemik lezyonunun kürete edildiği ve histopatolojik tanının dev hücreli granüloma olduğu öğrenildi.

Bulgular: Klinik muayenede, daha önce eksizyon yapılan bölgede oro-nazal açıklık; radyografik incelemede de, eksizyon yapılan bölgede ve sağ mandibula anterior bölgede osteolitik lezyonlar tespit edildi. Sağ mandibula anterior bölgedeki lezyon dan kürete edilen materyalin, histopatolojik tanısının santral dev hücreli granüloma olduğu öğrenildi. Hastanın kan tetkikleri incelendiğinde ise serum kalsiyum 13.0 mg/dL (normal 8.8-10.6 mg/dL), fosfor 2.3 mg/dL (normal 2.5-4.5 mg/dL), alkalen fosfataz 188 iu/L(normal 30- 120 iu/L), parathormon 345 pg/mL(normal 12-88 pg/mL) tespit edildi. Hasta, hiperparatiroidizm ile ilişkili Brown tümörü tanısıyla Endokrinoloji bölümüne sevkedildi.

Tartışma-Sonuç: Histopatolojik olarak santral dev hücreli granüloma ve periferal dev hücreli granüloma tanısı konulan lezyonlarda, ayırıcı tanıların dışlanması, tedavi şekli ve nüks potansiyelinin ön görülebilmesi açısından önem taşımaktadır. Dev hücreli lezyonların tedavisinde eksizyon ve küretaj yeterliyken; hiperparatiroidizme bağlı olarak gelişen Brown tümörü olgularında endokrinolojik değerlendirme ve hiperparatiroidizme yönelik cerrahi girişimler gerekebilmektedir.

Anahtar Kelimeler: Hiperparatiroidizm, dev hücreli granülom, Brown tümörü

HYPERPARATHYROIDISM AS A DELAYED DIAGNOSIS

Hami HAKIKI[1], **Mohammad Nabi BASIRY**[1], Yavuz Sinan AYDINTUĞ[1], Elif ÇOBAN[1], Ömer Faruk TEKIN[2], Tuğba Türel YUCEL[1]

[1]Department of Oral and Maxillofacial Surgery, Faculty of Dentistry, Kutahya Health Sciences University

[2]Department of Prosthodontics, Faculty of Dentistry, Kutahya Health Sciences University

Objectives: Several distinct lesions of the jaws share similar clinical and histological features. These include central giant-cell granuloma, peripheral giant-cell granuloma, brown tumor of hyperparathyroidism, aneurysmal bone cyst and initial stages of cherubism. Brown tumor is a giant cell focal lesion of bone associated with hyperparathyroidism. Osteoclast activation in brown tumor is due to increased endogenous parathyroid hormone which will cause osteolytic lesions in the jaws. These lesions are histopathologically simillar to central giant-cell granuloma and peripheral giant-cell granuloma. Differential diagnosis between these two diseases is crucial for the correct management of the patient.

Case Description: A 64-year-old male patient was admitted to our clinic because of the regurgitation of the meals from the nose during nutrition. History revealed the excision of a painless lesion from the left maxillary region and the curetage of the associated bony lesions three months ago. The histopathological diagnosis was peripheral giant-cell granuloma.

Results: Clinical examination showed an oro-nasal fistula on the previously operated region, and radiographic examination revealed osteolytic lesions around the operated region and in the right mandibular anterior region. Complete blood count showed, serum calcium 13.0 mg/dL (normal 8.8-10.6 mg /dL),phosphorus 2.3 mg/ dL (normal 2.5-4.5 mg /dL), alkaline phosphatase 188 iu /L (normal 30-120 iu /L) parathormone 345 pg/mL(normal 12-88 pg/mL). The patient was referred to Endocrinology department with the diagnosis of Brown Tumor, associated with hyperparathyroidism.

Conclusions: It is important to exclude differential diagnoses to predict the type of treatment and the potential for recurrence of the lesions. Excision and curettage is sufficient for the treatment of giant cell lesions but endocrinological evaluation and surgical interventions may be required for the brown tumors associated with hyperparathyroidism.

Keywords: Giant-cell granuloma, Brown tumors, hyperparathyroidism

PS60

ORAL KAVITENIN NADIR GÖRÜLEN TÜMÖRÜ: ADENOSKUAMÖZ KARSINOM

Naile KÖKBUDAK, Esra ÇOBANKENT AYTEKİN

Konya Numune Hastanesi, Tıbbi Patoloji

Giriş-Amaç: Baş ve boyun bölgesinin adenoskuamöz karsinomları skuamöz hücreli karsinomların agresif varyantlarıdır. Bu kanserler skuamöz ve glanduler olmak üzere bifazik histomorfoloji gösteren, invazyon kapasiteleri yüksek olan skuamöz hücreli karsinom subtipleri olarak tanımlanırlar. Adenoskuamöz karsinomlar oral kavitenin nadir görülen kanserlerinden olmakla birlikte dil, ağız tabanı, nazal kavite ve larinkste görülebilmektedir.

Olgu Tanımlanması- Bulgular**:** 4 yıldır akciğer kanseri tanısı ile takipli 67 yaşında erkek hastada rutin kontrol muayenesi sırasında alt dudak sol iç kısmında ağrılı, iyileşmeyen yara tespit edilmiş. Uzun süredir diş protezi kullanım öyküsü olan hastada 1x1 cm ölçülerindeki ülserasyon gösteren kitle eksize edilerek metastaz, kronik inflamasyon ve skuamöz hücreli karsinom ön tanıları ile laboratuarımıza gönderilmiş. Histopatolojik incelemede; çok katlı yassı hücreli epitel ile örtülü mukozal dokularda ülserayon ile skuamöz ve adenoid komponentleri birlikte içeren, birkaç alanda epitel altı dokuya invazyon gösteren tümöral oluşum izlendi. Tanısal amaçlı uygulanan immunohistokimyasal boyamalar sonucunda CK-5/6(+), HMW-CK(+), P63(+), P53(+/-), TTF-1(-), BerEp-4(-), CD 117(-), CEA(-); CK 7 glanduler alanda (+) skuamöz alanda (-) ekspresyon göstermekte idi. Histokimyasal PAS ve PAS+Aician Blue boyamalarda adenoid alanlarda müsin varlığı görüldü. Olgu bu haliyle 'Adenoskuamöz Karsinom' tanısı aldı.

Tartışma-Sonuç: Adenoskuamöz karsinom genellikle hızlı ve agresif ilerleme gösteren oral kavitenin nadir görülen bir tümörüdür. Erken dönemde tümörün lenf nodlarına yayılması, tedavi sonrası bölgesel nüks ve uzak metastazları olmasından dolayı erken tanı prognozda önemli bir yere sahiptir. Ayırıcı tanıda tükrük bezinin mukoepidermoid karsinomu, adenoid skuamöz hücreli karsinom ve bazaloid skuamöz hücreli karsinom mutlaka düşünülmelidir.

Anahtar Kelimeler: Ağız kanserleri, oral adenoskuamöz karsinom, oral kavite

A RARE TUMOUR OF ORAL CAVITY: ADENOSQUAMOUS CARCINOMA

Naile KOKBUDAK, Esra COBANKENT AYTEKIN

Department of Pathology, Numune State Hospital, Selçuklu, Konya, Turkey

Objectives: Adenosquamous carcinoma (ASC) of the head and neck is an aggressive variant of squamous cell carcinoma(SCC). It's described as SCC subtype with high infiltrative capacity and also presents with biphasic histomorphology, having both squamous and glandular cell components. It is rare tumor of oral cavity and it can be seen in tongue, floor of mouth, nasal cavity and larynx.

Case Descriptions: Non-healing wound with pain were detected in the lower left lip of 67-year-old male patient, who was followed-up for 4 years with a diagnosis of lung cancer. He had been using dental prosthesis for years. 1x1 cm ulcerated mass was excised and sent to our laboratory with pre-diagnoses of metastasis, chronic inflammation and SCC. In histopathological examination; tumor involving both squamous and adenoid components, was observed. For tumur cells, immunohistochemical analysis showed CK-5/6, HMW-CK, P63, P53(focal) positivity, and TTF-1, BerEp-4, CD 117, CEA negativity. CK7 immunoreactivity was detected in glandular component, but not in squamous component. Presence of mucin was observed in glandular areas with histochemical PAS and PAS+Alcian Blue staining. The patient was diagnosed as 'Adenosquamous Carcinoma'.

Conclusion- Results: ASC is a rare tumor of oral cavity that usually progresses rapidly and aggressively. Early diagnosis has an important place in prognosis, because it has poor prognosis, with early spread to cervical lymph nodes and regional recurrence/distant metastasis after treatment. Mucoepidermoid carcinoma of salivary gland, adenoid SCC and basaloid SCC must be considered as major differential diagnosis.

Keywords: Oral cancers, oral adenosquamous carcinoma, oral cavity

PS61

BÜYÜK İNSİZİV KANAL KİSTİNİN ENÜKLASYONU VE DEFEKTİN TİTANYUM MESH İLE REKONSTRÜKSİYONU

Zeynep GÜMRÜKÇÜ[1], Mert KARABAĞ[1], Emre BALABAN[1], Göksu Yavuz ABDİOĞLU[3]

[1]Recep Tayyip Erdoğan Üniversitesi Diş Hekimliği Fakültesi, Ağız Diş ve Çene Cerrahisi

[3]Trabzon Kanuni Eğitim ve Araştırma Hastanesi, Patoloji

Giriş: Nazopalatin kanal kistleri olarak da bilinen insiziv kanal kistleri (İKK), nazopalatin kanalların dejenerasyonundan kaynaklanan gelişimsel, neoplastik olmayan kistlerdir. Bu kistlerin çoğu, kesici foramenlerin yakınındaki anterior maksilla orta hattında gelişir. Lezyon normalde asemptomatiktir ve radyolojik olarak radyolüsenttir. ICC, oral ve maksillofasiyal bölgenin tüm kistlerinin yaklaşık %1.7-11.9'unu temsil eder, bu bölgedeki en yaygın non-odontojenik kist olarak kabul edilir.

Olgu Tanımlaması: Bu olguda 42 yaşında erkek hasta, damak ve anterior maksillada ağrısız şişlik yakınması bildirmiştir. Yapılan radyografik incelemede boyutu 2x2,5 cm olan radyolüsent lezyon izlenmiştir. Lokal anestezi altında cerrahi enükleasyon yapılmıştır ve örnek histopatolojik incelemeye gönderilmiştir. Enükleasyondan sonra, allojenik partiküllü kemik grefti ile birlikte defektin bukkal yüzeyine titanyum mesh uygulanmıştır. Titanyum mesh uygulamasıyla kemik rejenerasyonunun (bir iskelet olarak) desteklenmesi ve estetiğin sağlanması amaçlanmıştır.

Bulgular: Histopatolojik tanı, insiziv kanal kisti ön tanısını doğrulamıştır. İlk hafta, ilk ve üçüncü ay takip ziyaretlerinde herhangi bir enfeksiyon bulgusu izlenmemiştir. Klinik ve radyografik incelemede nüks bulgusu gözlenmemiştir. Bilgisayarlı tomografide birinci yılda sağlıklı kemik rejenerasyonu izlenmiştir.

Tartışma-Sonuç: İKK'leri maksillofasiyal bölgede en sık görülen odontojenik olmayan kisttir. Ayırıcı tanı periapikal kist, insiziv kanal bölgesinde schwannom ve nazolabial kisti içermektedir. Enüklasyon İKK tedavisi için en yaygın ve başarılı seçenektir. Daha büyük lezyonlar için titanyum mesh rekonstrüktif açıdan için iyi bir seçenektir.

Anahtar Kelimeler: Nazopalatin kanal kisti, Maksilla, İnsisiv kanal kisti

ENUCLEATION OF THE LARGE INCISIVE CANAL CYST AND RECONSTRUCTION OF THE DEFECT WITH TITANIUM MESH

Zeynep GUMRUKCU[1], Mert KARABAG[1], Emre BALABAN[1], Göksu Yavuz ABDIOGLU[3]

[1]Department of Oral and Maxillofacial Surgery, Faculty of Dentistry, Recep Tayyip Erdoğan University, Rize, Turkey

[2]Trabzon Kanuni Eğitim Araştırma Hospital, Trabzon, Turkey

Objectives: Incisive canal cysts (ICCs), also known as nasopalatine duct cysts, are developmental, nonneoplastic cysts arising from degeneration of nasopalatine ducts. Most of these cysts develop in the midline of anterior maxilla near the incisive foramen. These are normally asymptomatic, constituting casual radiological findings. The ICC represents about 1.7%-11.9% of all cysts of the oral and maxillofacial region, it is considered the most common non-odontogenic cyst in this region.

Case Description: In this case a 42-year-old male reported complaint of painless swelling over the palate and anterior maxilla. The lesion size was 2x2,5 cm and radiographically radiolucent. Surgical enucleation was performed under local anaesthesia and tissue was sent for histopathological examination. After enucleation, titanimum mesh applied to buccal surface of the defect with allogeneic particulate bone graft. The application of titanium mesh supported bone regeneration (as a scaffold) and provided the esthetic.

Results: Histopathological diagnosis verified the initial diagnosis (incisive canal cyst). In first week, first month and third month follow up visits there was not any sign of infection. There were not any evidence of recurrens on clinic and radiographic examination. Healty bone regeneration was detected on CT after 1 year follow up.

Conclusions: ICCs are the most common non-odontogenic cyst in maxillofacial region. Differential diagnosis includes; periapical cyst, schwannoma in the incisive canal region and nasolabial cyst. Enuclation is the most common and successful option for treatment of ICC. For larger lesions, titanium mesh is a good option in terms of reconstruction.

Keywords: Nasoplatine duct cyst, Maxilla, Incisive canal cyst

PS62

AĞIZ TABANINDA GÖRÜLEN HOMOJENİZE LÖKOPLAKİ: OLGU SUNUMU

Zeynep GÜMRÜKÇÜ[1], Erdinç SULUKAN[1], Emre BALABAN[1], Dilara Nil TOMRUKÇU[2], Gülname FINDIK GÜVENDİ[3]

[1]Department of Oral and Maxillofacial Surgery, Faculty of Dentistry, Recep Tayyip Erdoğan University, Ağız Diş ve Çene Cerrahaisi

[2]Department of Oral and Maxillofacial Radiology, Faculty of Dentistry, Recep Tayyip Erdoğan University, Ağız Diş ve Çene Radyolojisi

[3]Recep Tayyip Erdoğan Üniversitesi Eğitim ve Araştırma Hastanesi, Patoloji

Giriş-Amaç: Kelime anlamı olarak beyaz leke ya da plak anlamına gelen lökoplaki Dünya Sağlık Örgütü tarafından klinik ve patolojik olarak herhangi bir başka kategoriye dahil edilemeyen beyaz lezyon olarak tanımlamaktadır. Lökoplakiler, oral mukozada en sık görülen premalign lezyonlardır.

Olgu Tanımlaması: Sistemik olarak sağlıklı 47 yaşındaki kadın hastanın klinik muayenesinde ağız tabanında bilateral, simetrik, homojen görünümlü beyaz lezyonlar tespit edildi. Sigara kullanım öyküsü olmayan hastadan ilgili bölgeden insizyonel biyopsi alınarak patolojik incelemeye gönderildi. Histopatoloji sonucu lökoplaki gelen hastanın 6 aylık takibinde lezyon bölgesinde herhangi bir değişiklik görülmedi.

Bulgular: Tütün kullanımı, alkol, vitamin eksikliği, kronik irritasyon, güneş ışını, sistemik hastalıklar, mantar enfeksiyonları, dental restorasyonlar lökoplaki oluşumda predispozan faktörlerdir. Sıklıkla ileri yaş gruplarında, erkeklerde kadınlara oranla daha sık görülen lökoplakiler genellikle asemptomatiktirler. Lökoplakiler çeşitli boyutlarda ve görünümlerde olabilirler. Ağız içerisinde en çok bukkal mukozada görülmekle birlikte diğer bölgelerde de görülebilirler. Histolojik kesitlerde genellikle epitelyal hiperplazi ve hiperkeratoz ile karakterize lezyonlardır.

Tartışma-Sonuç: Malign transformasyon riski açısından beyaz lezyonlar dikkatli incelenmelidirler. Dilde, ağız tabanında ve diş etlerinde görülen lökoplakiler yüksek risk grubunda yer alırlar. Medikal tedavi, cerrahi eksizyon, kriyocerrahi ve lazer cerrahisi tedavi seçenekleri arasında yer almaktadır. Düşük risk gruplarında düzenli takip önerilmektedir.

Anahtar Kelimeler: Lökoplaki, homojenize lökoplaki, ağız tabanı

HOMOGENOUS LEUKOPLAKIA ON THE FLOOR OF THE MOUTH: A CASE REPORT

Zeynep GUMRUKCU[1], Erdinç SULUKAN[1], Emre BALABAN[1], Dilara Nil TOMRUKCU[2], Gülname FINDIK GUVENDI[3]

[1]Recep Tayyip Erdoğan University, Faculty of Dentistry, Department of Oral and Maxillofacial Surgery, Rize, Turkey

[2]Recep Tayyip Erdoğan University, Faculty of Dentistry, Department of Oral and Maxillofacial Radiology,

Rize, Turkey

[3]Recep Tayyip Erdoğan Üniversitesi Eğitim ve Araştırma Hastanesi, Pathology, Rize, Turkey

Objectives: Leukoplakia that means white patch or plaque is defined as a white lesion that cannot be clinically and pathologically included in any other category according to World Health Organization. Leukoplakia is the most common premalignant lesion in the oral mucosa.

Case Description: In the clinical examination of a systemically healthy 47-year-old female patient, bilateral, symmetrical and homogeneous white lesions were observed in the floor of the mouth. An incisional biopsy was made from the patient and the sample was sent for histopathological examination. The histopathological examination verified our initial diagnosis (leukoplakia). In the 6 month follow-up any changes were not seen in the relevant area.

Results: Tobacco, alcohol, vitamin deficiency, chronic irritation, sunlight, systemic diseases, fungal infections, dental restorations are predisposing factors in the formation of leukoplakia. Leukoplakia that seen more common in men than women, is generally asymptomatic and often seen in older age groups. Leukoplakia may seen various sizes and appearances. Although they are mostly seen in buccal mucosa in the mouth, they can be also seen on the other sides of mouth. They are generally characterized by epithelial hyperplasia and hyperkeratosis in histological sections.

Conclusions: White lesions should be carefully examined because of the risk of malignant transformation. Leukoplakia, seen in the tongue, floor of the mouth and gums, are in the high risk group. Medical treatment, surgical excision, cryosurgery and laser surgery are among the treatment options. Regular follow-up is recommended in low risk groups.

Keywords: Leukoplakia, homogenized leukoplakia, floor of the mouth

PS63

MANDİBULADA SANTRAL DEV HÜCRELİ GRANÜLOMA: OLGU SUNUMU

Ayşe Tuğçe ÖZTÜRK, Feyza AKALIN KUNUK, Duygu GÖLLER BULUT, Seval BAYRAK

Bolu Abant İzzet Baysal Üniversitesi Diş Hekimliği Fakültesi, Ağız, Diş ve Çene ve Çene Radyoloji

Giriş-Amaç: Santral dev hücreli granüloma (SDHG) yaygın olmayan, kemik içi non-neoplastik lezyondur. Bu olgu sunumunun amacı SDHG tanısı konulmuş hastanın klinik ve radyolojik özelliklerini sunmaktır.

Olgu Tanımlanması: Sağ mandibulada şişlik şikayeti ile kliniğimize başvuran 49 yaşında kadın hastadan alınan anamnezde kronik böbrek yetmezliği olduğu öğrenildi. Ağız içi muayenesinde mandibula sağ premolar-molar bölgede alveol kemiğinin bukkalinde şişlik görüldü. Panoramik radyografide sağ mandibula korpusta geniş, dalgalı septalara sahip bir kitle görüldü.

Bulgular: Lezyonun üç boyutlu değerlendirilmesi amacıyla alınan konik ışınlı bilgisayarlı tomografi (KIBT) kesitlerinde, düzensiz kalın septalardan ötürü multilobüler görüntü veren lezyonun, bukkalde minimal ekspansiyona, lingual ve bukkal kortikal kemikte perforasyona sebep olduğu görüldü. Radyografik özelliklerinden dolayı keratokistik odontojenik tümör ve brown tümör olarak düşünülen lezyona histopatolojik muayeneden sonra SDHG tanısı konuldu.

Tartışma-Sonuç: SDHG çene kemiklerinde yaygın olmayan ve genç hastalarda görülen bir patoloji olsa da bu olguda olduğu gibi erişkin yaş gruplarında görülen lezyonların ayırıcı tanısında akla getirilmelidir.

Anahtar Kelimeler: Konik ışınlı bilgisayarlı tomografi, panoramik radyografi, santral dev hücreli granuloma

CENTRAL GIANT CELL GRANULOMA OF THE MANDIBLE: A CASE REPORT

Ayşe Tuğçe OZTURK, Feyza AKALIN KUNUK, Duygu GOLLER BULUT, Seval BAYRAK

Department of Oral and Maksillofacial Radiology, Faculty of Dentistry, Bolu Abant İzzet Baysal University, Bolu, Turkey

Objectives: Central giant cell granuloma (CGCG) is an uncommon, intra-bone non-neoplastic lesion. The purpose of this case report is to present the clinical and radiological features of the patient diagnosed with CGCG.

Case Description: It was learned the medical history taken from a 49-year-old female patient who applied to our clinic with the complaint of swelling in right mandible that she had chronic kidney failure. In the intraoral examination, swelling was observed in the buccal alveolar bone of the right mandibular premolar-molar region. Panoramic radiography showed a large mass with wavy septa in the right corpus of the mandible.

Results: For the three-dimensional evaluation of the lesion, cone beam computed tomography (CBCT) sections were examined. The lesion, which caused multilobular appearance due to irregular thick septa, caused minimal buccal expansion and perforation in the lingual and buccal cortical bone. CGCG was diagnosed after the histopathological examination of the lesion, which is considered a keratocystic odontogenic tumor and brown tumor due to its radiographic features.

Conclusions: Although CGCG is a uncommon pathology in jaws and seen in young patients, it should be considered in the differential diagnosis of lesions seen in adult age groups, as in this case.

Keywords: Central giant cell granuloma, cone beam computed tomography, panoramic radiography

PS64

OLGU SUNUMU: GRANÜLER HÜCRELİ AMELOBLASTOMA

Feyza AKALIN KUNUK[1], **Ayşe Tuğçe ÖZTÜRK**[1], Seval BAYRAK[1], Duygu GÖLLER BULUT[1], Sadi MEMİŞ[2]

[1]Bolu Abant İzzet Baysal Üniversitesi Diş Hekimliği Fakültesi, Ağız, Diş ve Çene Radyolojisi

[2]Bolu Abant İzzet Baysal Üniversitesi Diş Hekimliği Fakültesi, Ağız, Diş ve Çene Cerrahisi

Giriş-Amaç: Bu olgu sunumunun amacı mandibulada görülen Granüler Hücreli Ameloblastom olgusununun klinik ve radyografik özelliklerini sunmaktır.

Olgu Tanımlanması: Kliniğimize sol mandibula bölgesinde şişlik şikayeti ile başvuran 45 yaşındaki kadın hastanın ağız içi muayenesinde sağ mandibula anterior bölgeden sol molar bölgeye doğru uzanan şişlik izlendi. Panoramik radyografide, ön mandibula ile mandibula sol molar bölgesi arasında iyi tanımlanmış, multiloküler, radyolusent bir lezyon saptandı.

Bulgular: Lezyonun üç boyutlu değerlendirilmesi için alınan KIBT görüntülerinde sağ mandibula anterior ve sol mandibula molar bölgeleri arasında uzanan bukkal ve lingualde ekspansiyon ve perforasyon yapmış, multiloküler, radyolüsent lezyon izlendi. Lezyon mandibular kanalda inferiora doğru yer değişikliği yapmış, komşu dişlerde rezorpsiyon yada yer değişikliği mevcut değildi. Hastanın biopsi raporunda lezyonun Granüler Hücreli Ameloblastom ile uyumlu olduğu belirtildi

Tartışma-Sonuç: Ameloblastomanın varyantlarından olan fakat, yüksek nüks, malignite ve metastaz insidansı nedeniyle ayrı bir lezyon olarak kabul edilen Granüler Hücreli Ameloblastoma bu özelliklerinden dolayı erken tanı ve tedavi için dikkatlice değerlendirilmesi gereken bir lezyondur.

Anahtar Kelimeler: Ameloblastoma granuler hücreli ameloblastoma multiloküler

CASE REPORT: GRANULAR CELL AMELOBLASTOMA

Feyza AKALIN KUNUK[1], **Ayşe Tuğçe OZTURK**[1], Seval BAYRAK[1], Duygu GOLLER BULUT[1], Sadi MEMIS[2]

[1]Department of Oral and Maksillofacial Radiology, Faculty of Dentistry, Bolu Abant İzzetBaysal University, Bolu, Turkey

[2]Department of Oral and Maksillofacial Surgery, Faculty of Dentistry, Bolu Abant İzzetBaysal University, Bolu, Turkey

Objectives: The aim of this case report is to present the clinical and radiographic features of a Granular Cell Ameloblastoma seen in the mandible.

Case Description: In intraoral examination of a 45-year-old woman who referred to our clinic with the complaint of swelling in the left mandible region, swelling extending from the anterior region of the right mandible to the left molar region of the mandible was observed. Panoramic radiograph determined a well defined, multilocular, radiolucent lesion between the anterior mandible to the left molar region of the mandible.

Results: In the CBCT images taken for three-dimensional evaluation of the lesion, a multilocular, radiolucent lesion with buccal and lingual expansion and perforation extending between the anterior of the right mandible and left molar mandibular was observed. The lesion was displaced downward in the mandibular canal, and adjacent teeth had no resorption or displacement. The patient's biopsy report stated that the lesion was compatible with Granular Cell Ameloblastoma.

Conclusions: Granular Cell Ameloblastoma, which is one of the variants of Ameloblastoma but is considered a separate lesion due to high recurrence, malignancy and metastasis, is a lesion that should be carefully evaluated for early diagnosis and treatment

Keywords: Ameloblastoma granular cell ameloblastoma multilocular

PS65

PALATAL PLEOMORFİK ADENOM: OLGU SUNUMU

Emre KÖSE[1], Rüya SESSİZ AK[1], Uğur KARADAYI[3], Füruzan DÖGER[4], Gökçe Su GÖKÇE[4]

[1]Aydın Adnan Menderes Üniversitesi Diş Hekimliği Fakültesi, Ağız Diş ve Çene Radyolojisi AD

[2]Aydın Adnan Menderes Üniversitesi Diş Hekimliği Fakültesi, Ağız, Diş ve Çene Cerrahisi

[3]Aydın Adnan Menderes Üniversitesi Tıp Fakültesi, Tıbbi Patoloji

Giriş-Amaç: Pleomorfik adenom tükürük bezlerinin en sık görülen benign tümörüdür. Major tükürük bezlerinde en çok parotiste görülürken, minör tükürük bezi kaynaklı olanlara en sık damakta rastlanır. Damakta genellikle orta hatta ve sert-yumuşak damak birleşiminde görülen pleomorfik adenom kemiğe invazyon göstermez. Benign olmasına rağmen nüks görülebilir ve malign transformasyon gösterebilir. Bu olgu sunumunda pleomorfik adenom kliniği, ayırıcı tanıları ve tedavisi anlatılmaktadır.

Olgu Tanımlaması: 70 yaşında sistemik hastalığı olmayan erkek hasta palatal bölgedeki şişlik nedeniyle kliniğimze başvurdu. Şişliğin 6 aydır olduğu öğrenildi.

Bulgular: Lezyon yaklaşık 1.5 cm çapında, nodüler tarzda, pallasyonda ağrısız, fibrotik doku sertliğinde ve yüzeyi normal mukoza ile kaplıydı. Total eksizyon yapılan lezyonun histopatolojik incelemesi sonucunda pleomorfik adenom tanısı konuldu.

Tartışma-Sonuç: Minör tükürük bezden köken alan pleomorfik adenomlar damak dışında bukkal mukoza ve dudaklarda görülmektedir. Palatal mukozada görülenler alttaki kemiğe fikse ve yüzeyi ülsereyken, dudak ve yanak mukozasındakilerde ülserasyon görülmez. Benign olmasına rağmen nüksü önlemek için küçük lezyonlar geniş eksizyonla tamamen çıkarılmalıdır.

Anahtar Kelimeler: Pleomorfik adenom, tükürük bezi, benign tümör

PALATAL PLEOMORPHIC ADENOMA: CASE REPORT

Emre KOSE[1], Rüya SESSIZ AK[1], Uğur KARADAYI[2], Füruzan DOGER[3], Gökçe Su GOKCE[3]

[1]Department of Dentomaxillofacial Radiology, Faculty of Dentistry, Aydın Adnan Menderes University, Aydın, Turkey

[2]Department of Oral and Maxillofacial Surgery, Faculty of Dentistry, Aydın Adnan Menderes University, Aydın, Turkey

[3]Department of Pathology, Faculty of Medicine, Aydın Adnan Menderes University, Aydın, Turkey

Objectives: Pleomorphic adenoma is the most common benign tumour of the salivary glands. While parotid gland is the most common location among the major salivary glands, palatal region is the most common location for orginating from minor salivary glands. Palatal pleomorphic adenomas are usually located at midline and junction of hard and soft palate without bone invasion. Although benign nature, pleomorphic adenoma may be recurrent and may undergo malignant transformation. In this case, clinical features, differential diagnosis and treatment of pleomorphic adenoma were presented.

Case Description: A 70-year-old male patient with no systemic disease was referred to our clinic for swelling in the palatal region since last 6 months.

Results: The mass was about 1.5 cm in diameter, exophytic nodular with overlying mucosa of normal appearance, painless to palpation, and of hard-elastic thickness. Total excision was performed and histopathologic examination was revealed pleomorphic adenoma.

Conclusions: Pleomorphic adenomas originating from the minor salivary gland are seen in palate, lip and buccal mucosa. While lip and buccal mucosal lesions were covered with normal mucosa, palatal lesions can be fixed to the underlying bone with mucosal ulceration. Small lesions should be completely removed with large excision to prevent recurrences.

Keywords: Pleomorphic adenoma, salivary gland, benign tumour

PS66

KÖTÜ DİFERANSİYE SKUAMOZ HÜCRELİ KARSİNOM: BİR VAKA SUNUMU

Sevilay DEVECİ[1], Mehmet Oğuz BORAHAN[1], Birsay GÜMRÜ[1], Faysal UĞURLU[2], Senem AŞKIN[2], Fatma Nihan AKSAKALLI[3]

[1]Marmara Üniversitesi, Diş Hekimliği Fakültesi, Ağız Diş ve Çene Radyolojisi

[2]Marmara Üniversitesi, Diş Hekimliği Fakültesi, Ağız Diş ve Çene Cerrahisi

[3]İstanbul Üniversitesi, Onkoloji Enstitüsü, Tümör Patolojisi Bilim Dalı

Giriş-Amaç: Oral bölgede gelişen tüm maligniteleri ifade eden oral kanserlerin %95'i skuamoz hücreli karsinomdur. Genellikle 5. dekatta ve erkeklerde daha sık görülür. Alkol ile birlikte sigara kullanımı maligniteye neden olan yüksek etyopatogenetik faktör olarak kabul edilmektedir. Bu vaka raporunda bir skuamoz hücreli karsinoma vakasının klinik ve histopatolojik bulgularının sunulması amaçlanmıştır.

Olgu Tanımlaması: Kliniğimize yönlendirilen 61 yaşındaki erkek hastadan alınan anamnezden; hastanın alkol kullanmadığı ancak günde 20 adet sigara kullandığı, alt çene sol bölgede 1,5 ay önce bir yara oluştuğu, zaman zaman sol dudak bölgesinde his kaybı söz konusu olduğu, 4 aydır kilo kaybı, gece terlemesi, diz bölgesinde romatizmal ağrı mevcut olduğu öğrenilmiştir.

Bulgular: Gerçekleştirilen klinik ve radyolojik muayene sonucunda, sol mandibular molar bölgede invaziv karakterde destrüksiyon alanı izlenmiştir. Yapılan histopatolojik inceleme sonucunda epitelde düzensiz akantoz, papillamatoz, diskeratoz, epitel içinde lenfosit infiltrasyonu ve epitelin bazı alanlarda ortadan kalktığı izlenmiştir. Epitelin bazal tabakasındaki hücrelerde sayıca artış ve polarizasyon kaybı gözlenmiştir. Epitelin altında bağ dokusunda atipik spinal tabaka hücrelerinden oluşan tümör izlenmiştir. Tümör hücreleri iri, hiperkromatik çekirdeklidir, çekirdekçikler belirgindir. Yapılan histopatolojik inceleme sonucunda skuamoz hücreli karsinom tanısı konulmuştur.

Tartışma-Sonuç: Malign lezyonların erken tanısı hastaların sağ kalım oranlarının yükseltilmesi açısından önemlidir. Bu nedenle ağız kanserlerinin özellikle erken tanısı yönünden diş hekimlerine önemli görevler düşmektedir.

Anahtar Kelimeler: Karsinom, oral kanser, erken teşhis

POORLY DIFFERENTIATED SQUAMOUS CELL CARCINOMA: A CASE REPORT

Sevilay DEVECI[1], Mehmet Oğuz BORAHAN[1], Birsay GUMRU[1], Faysal UGURLU[2], Senem ASKIN[2], Fatma Nihan AKSAKALLI[3]

[1]Marmara University Faculty of Dentistry, Oral and Maxillofacial Radiology Department, Istanbul, Turkey

[2]Marmara University Faculty of Dentistry, Oral and Maxillofacial Surgery Department, Istanbul, Turkey

[3]Istanbul University, Institute of Oncology, Tumour Pathology Department, Istanbul, Turkey

Objectives: Oral cancer refers to all malignancies occurring in the oral region. 95% of cancers developing in the oral region are squamous cell carcinoma. It is more common in the 5th decade and in men. Smoking with alcohol consumption is accepted as the high etiopathogenetic factor that causes malignancy. In this case report, a case of squamous cell carcinoma with its clinical and histopathological findings is presented.

Case Description: History of a 61-year-old male patient revealed no alcohol consumption but 20 cigarettes per day with rheumatic pain in the knee region, weight loss for 4 months and night sweating. Patient noticed an ulcer in left mandibular molar area 1.5 months ago with occasional paraesthesia in the left lip area.

Results: Clinical and radiological examination revealed a destruction area of invasive character in the left mandibular molar region. In histopathologic examination; irregular acanthosis and papillamatosis, dyskeratosis, and lymphocyte infiltration in the epithelium were observed. Epithelium has disappeared in some areas. In the basal layer of the epithelium, an increase in the number of cells and loss of polarization were detected. A tumour consisting of atypical spinal layer cells was observed in the connective tissue under the epithelium. Coarse tumour cells had evident hyperchromatic nuclei. As a result of histopathological examination, a diagnosis of squamous cell carcinoma was made.

Conclusions: Early diagnosis of malignant lesions is important for increasing the survival rates of patients. Therefore, dentists play an important role especially in terms of early diagnosis of oral cancers.

Keywords: Carcinoma, oral cancer, early diagnosis

PS67

MİKROİNVAZİV SKUAMOZ HÜCRELİ KARSİNOM: BİR OLGU SUNUMU

Sevilay DEVECİ[1], Mehmet Oğuz BORAHAN[1], Birsay GÜMRÜ[1], Vakur OLGAÇ[2]

[1]Marmara Üniversitesi Diş Hekimliği Fakültesi, Ağız Diş ve Çene Radyolojisi

[2]İstanbul Üniversitesi, Onkoloji Enstitüsü, Tümör Patolojisi Bilim Dalı

Giriş-Amaç: Kanser, genel olarak bir organ ya da dokudaki hücrelerin kontrolsüz olarak çoğalması sonucu oluşan kötü huylu bir hastalıktır. Pek çok alt tipi vardır. Erken teşhis hayati önem taşımaktadır. Tümör bazal membrana invazyonun ilk anında tespit edildiğinde mikroinvaziv karsinom olarak adlandırılır. Bu vaka raporunda, bir mikroinvaziv skuamoz hücreli karsinoma vakasının klinik ve histopatolojik özellikleriyle sunulması amaçlanmıştır.

Olgu Tanımlaması: 76 yaşındaki erkek hasta, yemek yerken ortaya çıkan ağız yanması şikayeti ile kliniğimize başvurmuştur. Hastadan alınan medikal ve dental anamnezde; kliniğe başvuru tarihinden 7 yıl önce bypass ameliyatı geçirdiği, sigara ve alkol alışkanlığı olmadığı, sol yanak mukozasında 6 aydır devam eden yaygın eritemli alan mevcut olduğu öğrenilmiştir.

Bulgular: Gerçekleştirilen intra-oral muayenede, yer yer eritem ve artmış keratinizasyon görüntüsü izlenmiştir. Yapılan histopatolojik inceleme sonucunda, yüzeyi örten çok katlı yassı epitelin bazı alanlarda ortadan kalktığı ve buraları eksuda ve debrisin örttüğü, diğer alanlarda epitelin kalınlaştığı, bağ dokusu içine uzanan papillaların giderek iri hiperkromatik çekirdekli atipik spinal hücrelerden oluştuğu saptanmıştır. Histopatolojik olarak mikroinvaziv oral skuamöz hücreli karsinom tanısı konulmuştur.

Tartışma-Sonuç: Mikroinvaziv karsinom en erken evre malignitedir ve oral kanserlerin bu evrede teşhis edilmesi, prognozun iyileştirilmesi ve sağkalım oranlarının arttırılması açısından önem taşımaktadır.

Anahtar Kelimeler: Ağız kanserleri, mikroinvaziv karsinom, evre

MICROINVASIVE SQUAMOUS CELL CARCINOMA: A CASE REPORT

Sevilay DEVECI[1], Mehmet Oğuz BORAHAN[1], Birsay GUMRU[1], Vakur OLGAC[2]

[1]Marmara University Faculty of Dentistry, Oral and Maxillofacial Radiology Department, Istanbul, Turkey

[2]Istanbul University, Institute of Oncology, Tumour Pathology Department, Istanbul, Turkey

Objectives: Cancer is a malignant disease that usually occurs as a result of uncontrolled proliferation of cells in an organ or tissue. There are many subtypes. Early diagnosis is vital. When the tumour is detected at the stage of invasion into the basal membrane, it is called microinvasive carcinoma. In this case report, it is aimed to present a case of microinvasive squamous cell carcinoma with its clinical and histopathological features.

Case Description: A 76-year-old male patient was admitted to our clinic due with the complaint of burning sensation while eating. Medical and dental history of the patient revealed bypass surgery 7 years before the application date to the clinic, no habits of smoking and alcohol consumption, and presence of an erythematous area in the left buccal mucosa for a period of 6 months.

Results: In the intra-oral examination, widespread erythema and increased keratinization was observed. In histopathological examination, the surface epithelium was observed to disappear in some areas, and the papillae extending into the connective tissue consisted of large hyperchromatic nucleated atypical spinal cells. Histopathological examination revealed the diagnosis of microinvasive oral squamous cell carcinoma.

Conclusions: Microinvasive carcinoma is the earliest stage of malignancy and the diagnosis of oral cancers at his stage is important in improving the prognosis and increasing the survival rates.

Keywords: Oral cancer, microinvasive carcinoma, stage

PS68

DİLİN SKUAMÖZ HÜCRELİ KARSİNOMU: OLGU SUNUMU

Sezen ALTINDİŞ[1], Bahadır KAN[2], Berkay TOKUÇ[1]

[1]Kocaeli Üniversitesi Diş Hekimliği Fakültesi Ağız, Diş ve Çene Cerrahisi Anabilim Dalı, Ağız, Diş ve Çene Cerrahisi

[2]Biruni Üniversitesi Diş Hekimliği Fakültesi Ağız, Diş ve Çene Cerrahisi Anabilim Dalı, Ağız, Diş ve Çene Cerrahisi

Amaç: Oral skuamöz hücreli karsinoma baş-boyun bölgesinde en sık görülen malign neoplazmdır ve dudak, dişeti, dil, bukkal mukoza ve sert damaktaki kanserleri içermektedir. Bunların arasında en sık görülen ve prognozu en kötü oral skuamöz hücreli karsinom olan dil karsinomudur. Bu poster sunumunda 62 yaşındaki kadın hastada görülen dildeki skuamöz hücreli karsinom sunulacaktır.

Olgu Tanımlanması: 62 yaşında bayan hasta dilinin sol tarafında değişiklik hissi ile Kocaeli Üniversitesi Ağız, Diş ve Çene Cerrahisi Anabilim Dalı'na yönlendirildi. Klinik muayenede dilin sol lateral ve dorsal bölümünde 3 cm çapında papillamatöz lezyon saptandı. İnsizyonle biyopsi alındı ve doku örneği histopatolojik inceleme için gönderildi. Histopatolojik inceleme sonucu skuamöz hücreli karsinom tanısı konan ve intraoperatif frozen incelemesinde 1 mm'den fazla derin doku invazyonu olmayan hastaya genel anestezi altında parsiyel glossektomi yapıldı.

Bulgular: Skuamoz hücreli karsinom, baş boyun bölgesinde klinisyenlerin sıklıkla karşılaşma olasılığının olduğu; UV maruziyeti, immunsupresyon, HPV enfeksiyonu (HPV 16, HPV 18), iyonize radyasyon, tütün kullanımı, kronik inflamasyon gibi nedenlerle ortaya çıkan malign lezyonlardır. Bizim hastamızda sebep olabilecek kesin bir kanıt bulunmasa da hareketli protez kullanımına bağlı kronik irritasyonun etkili olabileceği düşünüldü.

Sonuç: Prekanseröz olduğu düşünülen ya da hasta hikayesi detaylı incelenerek şüphelenilen lezyonlarda, vakamızda olduğu gibi derin invazyonlar olmadan erken tanı ile gözden kaçırılmamalıdır ve şüpheli vakalarda kilinik, radyolojik ve patolojik korelasyon erken teşhis ve uygun tedavinin yapılabilmesi için büyük önem taşımaktadır.

Anahtar Kelimeler: Dil, glossektomi, skuamöz hücreli karsinom

SQUAMOUS CELL CARCINOMA OF THE TONGUE: A CASE REPORT

Sezen ALTINDIS[1], Bahadır KAN[2], Berkay TOKUC[1]

[1]Department of Oral and Maxillofacial Surgery, Faculty of Dentistry, Kocaeli University, Kocaeli

[2]Department of Oral and Maxillofacial Surgery, Faculty of Dentistry, Biruni University, İstanbul

Objectives: Oral squamous cell carcinoma (OSCC) is the most common malignant neoplasm in the head and neck region and it includes cancers of the lips, gums, tongue, buccal mucosa and hard palate. Of these, the most common is tongue cancer, which is one of the worst OSCC in terms of prognosis. We report a case of squamous cell carcinoma of the tongue, in a 62-year-old female patient in this poster presentation.

Case Description: A 62-year-old female patient was referred to Kocaeli University, Department of Oral and Maxillofacial Surgery with a chief complaint of abnormal sensation in her tongue's lef side. A papillamatous lesion was observed with a diameter of 3 cm on the left lateral and dorsal side of the tongue in the clinic examination. Incisional biyopsy was performed and the tissue sample was sent for histopathological examination. The lesion was diagnosed as squamous cell carcinoma. In the introperative frozen section examination, deep tissue invasion was not found more than 1 mm and partial glossectomy was performed to the patient under general anesthesia.

Results: Squamous cell carcinoma, where clinicians are likely to encounter frequently in the head and neck region; these are malignant lesions caused by UV exposure, immunosuppression, HPV infection (HPV 16, HPV 18), ionizing radiation, tobacco use, and chronic inflammation. Although there is no definitive evidence that may result in our patient, chronic irritation due to the use of removable dentures was thought to be effective.

Conclusion: As a result, in lesions that are thought to be precancerous or suspected by examining the patient history in detail, it should not be overlooked with early diagnosis without deep invasions as in our case and clinic, radiologic and pathologic correlation is essential to reach the early diagnosis so that more appropriate treatment in suspicious cases.

Keywords: Glossectomy, squamous cell carcinoma, tongue

PS69

İRRİTASYON FİBROMU: 7 OLGU SUNUMU

Sinem COŞKUN, Sema DURAL

Hacettepe Üniversitesi Diş Hekimliği Fakültesi, Ağız Diş Çene Radyolojisi

Giriş-Amaç: İrritasyon fibromu oral mukoza ve orofarinksin en sık rastlanan iyi huylu tümöral oluşumudur; kronik iritasyona karşı fibröz hiperplastik ve enflamatuvar yanıt şeklinde karşımıza çıkar. Etiyolojisinde; oral mukoza membranının kronik travması yer almaktadır. Lokal travmalar, irritasyonlar ve alışkanlıklar; subepitelyal bağ dokusunda hiperplaziye yol açar. Tipik olarak, alt dudak, dilin lateral kenarları ve bukkal mukoza gibi sıklıkla travmatize olan alanlarda görülür.

Gereç-Yöntem: Bu çalışmada farklı tutulum bölgelerinde irritasyon fibromu olan yedi hasta sunuldu. Bu olgular rutin muayene sırasında teşhis edilmiş ve lezyonların eksizyonu için cerrahi kliniğine yönlendirilmiştir.

Bulgular: Yedi hastanın üç tanesi kadın, dört tanesi erkektir. Yaşları 24 ve 76 arasında değişmektedir. Lokalizasyonları gingiva (2), bukkal mukoza (5) şeklindedir. Bir hasta periferal dev hücreli granüloma ön tanısı ile yönlendirilmiştir. Bir hastada ise aynı bölgede 2 farklı travmatik fibrom izlenmiştir.

Tartışma-Sonuç: İritasyon fibromlarının oluşumlarının en büyük nedeni oral mukozada tekrarlayan, proteze bağlı travmalar, dolgu veya dişlerin keskin kenarları, diş taşı birikimleri, stres kaynaklı dudak, yanak ve dil ısırma malokluzyon gibi uzun süreli yanlış alışkanlıklar gibi, mekanik iritasyonlardır. Kronik iritasyonlar çevre yumuşak dokulara benzer görünümde fibröz bağ dokusu genişlemesi ile sonuçlanan reaktif doku büyümeleri oluşturur. Etkilenen alanda travma devam ederse proliferasyon da artar. İrritasyon fibromları genellikle tek olarak görülür ve nadiren 1,5 cm den daha büyüktür. Oldukça yaygın görülen travmatik fibromların tedavisi, irritanın ortadan kaldırılması, hastanın alışkanlığını bırakması konusunda bilinçlendirilmesi, sık kontrollerle lezyonların takibi gerekliyse lezyonun eksizyonudur.

Anahtar Kelimeler: Travmatik fibroma, fokal fibröz hiperplazi, hiperplastik skar

IRRITATION FIBROMA: REPORT OF 7 CASES

Sinem COSKUN, Sema DURAL

Hacettepe University Faculty of Dentistry Department of Dentomaxillofacial Radiology

Objectives: Irritation fibroma is the most common benign tumor of the oral mucosa and oropharynx. It is a fibrous hyperplastic and inflammatory response to chronic irritation. Its etiology is chronic trauma of the oral mucosa membrane. Local traumas, irritations and habits cause hyperplasia of the subepithelial connective tissue.

Materials-Methods: In this study, seven patients with irritation fibroma at different sites of involvement were presented. These cases were diagnosed during routine examination and referred to the surgical clinic for excision of the lesions.

Results: Three of the seven patients were female and four were male. The ages range between 24 and 64 years. The region distribution is gingiva (2), buccal mucosa (5). One patient was referred with a preliminary diagnosis of peripheral giant cell granuloma. One patient had two different traumatic fibromas in the same region.

Conclusions: The major causes of irritation fibromas are recurrent, prosthetic trauma in the oral mucosa, sharp edges of fillings or teeth, accumulation of calculus, malocclusion, long-term misconceptions such as stress-induced lip, cheek and tongue bite. Chronic or recurrent irritations produce reactive tissue growths resulting in fibrous connective tissue enlargement that looks similar to surrounding soft tissues. Proliferation also increases if trauma continues in the affected area. Irritation fibromas are usually seen as single and rarely wider than 1.5 cm. The treatment of traumatic fibromas, which are quite common, is to eliminate the irritant, to raise the awareness of the patient to quit the habit with frequent controls, and to excise the lesion if necessary.

Keywords: Traumatic fibroma, focal fibrous hyperplasia, hyperplastic scar

PS70

NADİR BİR OLGU: İZOLE BİFİD UVULA

Sinem COŞKUN, Sema DURAL

Hacettepe Üniversitesi Diş Hekimliği Fakültesi, Ağız Diş Çene Radyolojisi

Giriş-Amaç: Bifid uvula, orta hatta distalden proksimale bölünen uvula anormalliğidir ve velofaringeal yetmezliğe neden olabilen anatomik bir varyasyondur. İntraüterin yaşamın 6.-12. haftalarında palatal prosesler, sert damağı oluşturmak üzere bir araya gelirler. Bu integrasyonun bozulması sonucunda embriyolojik malformasyonlar izlenir. Literatürdeki bifid uvula prevalansı, popülasyondaa % 0.18 ila % 10.3 arasında değişmektedir. Bifid uvula konuşma problemlerine, disfajiye, kalıcı sekretuar otitis media, rekürrent otitis media veya kronik süpüratif otitis mediaya neden olabilir. Bu çalışmanın amacı nadir görülen izole bifid uvulanın klinik belirtilerini değerlendirmektir.

Olgu Tanımlanması: Bu çalışmada kliniğimize sol mandibular bölgede ağrı şikayeti nedeniyle başvuran 14 yaşında mental retardasyonu olan erkek hasta sunulmuştur.

Bulgular: Yapılan rutin muayene sırasında hastada bifid uvula olduğu görülmüştür. Bifid uvula derecesi; Meskin sınıflamasına göre D kategorisinde yer almaktadır. Hastanın ailesinden alınan anamnezde hastada başka herhangi bir gelişim anomalisi olmadığı öğrenilmiştir. Hastada epilepsiye bağlı mental retardasyon bulunmaktadır. Hasta bunun için valproik asit etken maddeli ilaç kullanmaktadır. Hasta muayene sonrasında kulak burun boğaz kliniğine yönlendirilmiştir.

Tartışma-Sonuç: Görünüşte küçük anatomik varyantlar daha ciddi ve karmaşık anatomik veya fizyolojik anormalliklerin belirteci olabilir. Bifid uvula bulgusu veren durumlar arasında 22q11.2 delesyon sendromu, Dandy Walker malformasyonu olan çocuklar, Jarcho-Levin sendromu, Van der Woude sendromu, Smith Lemli Opitz Sendromu yer almaktadır. Ayrıca submüköz yarık damağın üç klasik bileşeni bifid uvula, palatal kas diyastazisi ve sert damakta kemiksi bir çıkıntıdır. Bu yüzden hekimler dikkatli bir muayene ve detaylı alınan anamnez ile hastayı kbb ye konsülte etmelidir.

Anahtar Kelimeler: Embriyolojik malformasyon, palatal perforasyon, velofarengeal yetmezlik

A RARE CASE: ISOLATED BIFID UVULA

Sinem COSKUN, Sema DURAL

Hacettepe University Faculty of Dentistry Department of Dentomaxillofacial Radiology

Objectives: Bifid uvula is an abnormality of the uvula that is divided into the midline distal to the proximal and is an anatomical variation that can cause velopharyngeal insufficiency. In the 6th to 12th weeks of intrauterine life, the palatal processes come together to form a hard palate. As a result of this disruption, embryological malformations are observed. The prevalence of bifid uvula in the literature varies between 0.18% and 10.3%. Bifid uvula can cause speech problems, dysphagia, persistent secretory otitis media, recurrent otitis media or chronic suppurative otitis media. The aim of this study was to evaluate the clinical symptoms of rare isolated bifid uvula.

Case Description: In this study, we present a 14-year-old male with mental retardation who presented to our clinic with pain in the left mandibular region.

Results: During the routine examination, its seen that the patient had bifid uvula. It is in category D according to Meskin classification. In the anamnesis taken from the patient's family, it was learned that the patient had no other developmental anomaly. The patient has mental retardation due to epilepsy. The patient uses a drug with an active ingredient of valproic acid for this. The patient was referred to the otolaryngology clinic after the examination.

Conclusions: Seemingly small anatomic variants may be indicative of more serious and complex anatomical or physiological abnormalities. Conditions that present Bifid uvula findings include 22q11.2 deletion syndrome, children with Dandy Walker malformation, Jarcho-Levin syndrome, Van der Woude syndrome, Smith Lemined Opitz Syndrome. In addition, the three classic components of the submucous cleft palate are bifid uvula, palatal muscle diastasis and a bony protrusion in the hard palate. Therefore, physicians should consult the patient with a careful examination and detailed medical history.

Keywords: Embryological malformation, Palatal perforation, Velopharyngeal insufficiency

PS71

OLGU SUNUMU: ORAL SKUAMÖZ HÜCRELİ KARSİNOM

Merve YELKEN KENDİRCİ, İlknur ÖZCAN

İstanbul Üniversitesi Diş Hekimliği Fakültesi, Ağız, Diş ve Çene Radyolojisi

Giriş: Baş ve boyun kanserlerinin çoğu skuamöz hücreli karsinom(scc) olup en sık oral kavitede ortaya çıkmaktadır.SCC sıklıkla oral kaviteyi döşeyen çok katlı yassı epitelden displazi ile başlar, neoplazik hücrelerin bazal membranı aşıp subepitelyal alana invaze olması ile gelişir.Kemik dokuya invazyonun ardından bölgesel lenf nodlarına ve son aşama olarak uzak organlara metastaz yaparak yayılır.En sık dil kökü ve laterali olmak üzere dudak, ağız tabanı, diş eti, bukkal mukoza, damak ve tükürük bezlerinde ortaya çıkabilir.Etiyolojisinde sigara, alkol, virüsler, kronik irritasyon, kötü ağız hijyeni, immünsupresyon ve onkogen genler gibi birçok sebep vardır. Erkek cinsiyet ve 50 yaş üzerinde olmak bilinen risk faktörleridir. Klinik muayenede parestezi, mobil dişler, kötü koku, hemoraji gibi semptomların yanı sıra beyaz ya da kırmızı çoğunlukla ağrısız olarak başlayan ülsere alan vardır. Radyografik değerlendirmede oral scc, düzensiz sınırlı, hipodens, vaskülaritesi artmış lezyon şeklinde görülür.

Olgu Tanımlanması: İstanbul Üniversitesi Diş Hekimliği Fakültesi Ağız, Diş ve Çene Radyolojisi Anabilim Dalı'na ağız içerisinde yara şikayetiyle başvuran 54 yaşında kadın hastanın oral muayenesinde mandibula sol premolar bukkal bölgesinde palpe edilebilen, geniş, şüpheli ülsere lezyon tespit edildi.

Bulgular: Hastanın konik ışınlı bilgisayarlı tomografi incelemesinde lezyon bölgesinde kemikte minimal dekstrüksiyon alanı izlendi. Ultrasonografide malinite şüphesini artıracak yönde yoğun vaskülarizasyon tespit edildi. Lezyondan alınan insizyonel biopsi materyalinin histopatolojik incelemesinde oral scc tanısı sonucuna varıldı.

Sonuç: Hastanıntedavisi için İstanbul Tıp Fakültesi Kulak, Burun, Boğaz Hastalıkları Anabilim Dalı'na yönlendirildi. Burada tedavi öncesi lezyonun yumuşak doku yayılımının tespiti için multiplanar bilgisayarlı tomografi ve olabilecek metastazların tespiti için PET-CT tetkiki yapıldı. Hastaya hemimandibulektomi yapıldıktan sonra hasta onkoloji kliniğine yönlendirilerek takibe alınmıştır.

Anahtar Kelimeler: Skumaöz, karsinom, ultrasonografi, tomografi

CASE REPORT: ORAL SQUAMOUS CELL CARCINOMA

Merve Yelken KENDIRCI, Ilknur OZCAN

Istanbul University Faculty of Dentistry, Department of Oral and Maxillofacial Radiology, Istanbul

Introduction: Most of the head and neck cancers are squamous cell carcinoma (scc) and most commonly occur in the oral cavity.There are many reasons in the etiology such as smoking, alcohol, viruses, chronic irritation, poor oral hygiene, immunosuppression and oncogen genes.Male sex and being over 50 are known risk factors.In clinical examination, symptoms such as paresthesia, mobile teeth, halitosis, hemorrhage, as well as white or red ulcers usually present without pain.On radiographic evaluation, oral scc is seen as irregular confined, hypodense, increased vascular lesion.

Case: A 54-year-old female patient who was admitted to the Department of Oral and Maxillofacial Radiology of Istanbul University Faculty of Dentistry with a wound in the mouth was determined to have a large, suspicious ulcerated lesion that was palpable in the left premolar buccal region of the mandible during the oral examination.

Results: Cone beam computed tomography showed minimal dextral area of bone in the lesion region. Intense vascularization was detected on ultrasonography to increase suspicion of malignancy. Histopathological examination of the incisional biopsy material obtained from the lesion revealed the diagnosis of oral scc.

Conclusion: The patient was referred to the Department of Ear, Nose and Throat Diseases of Istanbul Medicine Faculty for treatment. Multiplanar computed tomography was used for the detection of soft tissue extension of the lesion and PET-CT was performed for the detection of metastases. After hemimandibulectomy was performed, the patient was referred to the oncology clinic and followed up.

Keywords: Squamous, carsinoma, ultrasonography, tomography

PS72

İKİ FARKLI KİSTİN TEŞHİS ZAMANLARININ KEMİK DEFEKTİ BÜYÜKLÜĞÜNE ETKİSİ: OLGU SUNUMU

Zeynep BAYRAMOĞLU, Tayfun YETER

[1]Atatürk Üniversitesi Diş Hekimliği Fakültesi, Ağız, Diş ve Çene Cerrahisi

Giriş-Amaç: Rezidüel kistler, enflamatuar odontojenik grupta yer alan çenede yaygın kemik kaybına sebep olan kistlerdir. Diş çekiminden sonra yeterli enükleasyonu yapılmayan lateral periodontal veya apikal kistin kemik dokusunda kalmasıyla oluşur. Çoğunlukla asemptomatik olan bu kistler belirli boyutlara ulaştıklarında bölgede ciddi kemik defektlerine sebep olabilirler.

Olgu Tanımlanması: 52 yaşındaki erkek hasta üst çenede ağrı şikayeti ile kliniğimize başvurdu. Radyolojik muayenede maksilla sağ ön bölgede sınırları düzgün, geniş radyolusent lezyon ve sol üst kanin diş apikalinde sınırları düzgün küçük radyolusent lezyon mevcuttu. Maksilla sağ anteriordaki lezyonun rezidüel kist olabileceği ve sol üst kanin dişin apikalindeki lezyonun radiküler kist olabileceği düşünüldü. Lokal anestezi altında, tam kalınlıklı flep kaldırıldı. Maksilla sağ anteriordaki geniş lezyon enükle edildi, sol üst kanin diş çekildi ve apikaldeki lezyon enükle edildi. Operasyon bölgesi primer kapatıldı.

Bulgular: Operasyon esnasında iki kistinde kapsüllü olduğu ve kist sıvısı içerdiği gözlendi. Histopatolojik incelemede büyük parça rezidüel kist, küçük parça radiküler kist ile uyumlu geldi.

Tartışma-Sonuç: Maksilla sağ anteriordaki rezidüel kistin neden olduğu defekt sol bölgede nisbeten erken farkedilen radikuler kistin neden olduğu defektden çok ciddi anlamda büyüktü. Bu fark; erken teşhis ve tedavinin önemini net bir şekilde ortaya koymaktadır.

Anahtar Kelimeler: Rezidüel kist, radiküler kist, maksilla

THE EFFECT OF TWO DIFFERENT CYST IN DIAGNOSIS TIMES ON BONE DEFECT SIZE: A CASE REPORT

Zeynep BAYRAMOGLU, Tayfun YETER

Department of Oral and Maxillofacial Surgery, Atatürk University Faculty of Dentistry, Erzurum

Objectives: Residual cysts are a part of the inflammatory group of odontogenic cysts, which cause extensive bone loss in the jaw. It occurs when the lateral periodontal or apical cyst remains in the bone tissue which is not enucleated after tooth extraction. These cysts, which are mostly asymptomatic, can cause serious bone defects when they reach certain sizes.

Case Description: A 52-year-old male patient admitted to our clinic with a complaint of pain in the upper jaw. On radiological examination, there was a wide radiolucent lesion in the maxillary right anterior region and a small radiolucent lesion in the left upper canine tooth apical. The lesion in the right maxillary anterior was thought to be a residual cyst and the apical lesion of the left upper canine tooth was thought to be a radicular cyst. Under local anesthesia, the full thickness flap was removed. The wide lesion in the maxilla anterior was enucleated. The left upper canine tooth was extracted and the apical lesion was enucleated. The operation site was closed primarily.

Results: During the operation, it was observed that two cysts were encapsulated and contained cyst fluid. On histopathological examination, the large part was consistent with the residual cyst and the small part was consistent with radicular cyst.

Conclusions: The defect caused by the residual cyst in the maxillary right anterior was significantly larger than the defect caused by the radicular cyst in the left region. This difference, clearly demonstrates the importance of early diagnosis and treatment.

Keywords: Residual cyst, radicular cyst, maxilla

PS73

MANDİBULADA MULTİPLE MYELOM: OLGU SUNUMU

Murat İÇEN[1], Hatice BİLTEKİN[2], Çiğdem ŞEKER[2], Gediz GEDUK[2]

[1]Nevşehir Hacı Bektaş Veli Üniversitesi, Diş Hekimliği Fakültesi, Ağız, Diş ve Çene Radyolojisi

[2]Zonguldak Bülent Ecevit Üniversitesi Diş Hekimliği Fakültesi, Ağız, Diş ve Çene Radyolojisi

GİRİŞ: Plazmasitom, kemikteki plazma hücrelerinden kaynaklanan tek odaklı bir neoplazmdır, ancak multifokal görülürse multiple myelom adını alır. Çene tutulumu nadirdir ancak mandibulada maksillaya oranla daha sık izlenmektedir. Lezyonlar genellikle 'zımba deliği' olarak tanımlanan radyolusent sınırları belirgin bir görüntüye sahiptir. Prognoz genellikle kötüdür. Tedavisi seçenekleri arasında kemik iliği transplantasyonu, kemoterapi ve radyoterapi yer almaktadır. Bu olgu sunumunun amacı çene kemiklerinde nadir görülen multiple myelomun klinik ve radyografik bulgularını sunmak ve tartışmaktır.

OLGU TANIMLANMASI: 61 yaşında erkek hasta Ağız, Diş ve Çene Radyolojisi kliniğimize sağ mandibula korpus bölgesinde 1 aydır var olan ağrısız şişlik için başvurmuştur. Şişlik ekstraoral olarak fark edilebilir boyuttaydı.

BULGULAR: Yapılan ekstraoral muayenede sağ mandibula korpus bölgesinde palpasyonda sert ve hareketsiz şişlik tespit edildi ve görünür herhangi bir cilt değişkliği mevcut değildi. İntraoral muayenede kırmızı- mor renkli ülsere olmayan dişlerin bukkalinde palpasyonda sert ağrısız kitle izlendi. Sağ mandibular 1 ve 2. molar dişler vitaldi ve mobil değildi. Panoramik radyografide ilgili şişlik bögesinde sınırları düzensiz, radyolusent litik lezyon izlendi. Dental volumetrik tomografide mandibula bukkal kemik korteksinde lezyonun neden olduğu destrüksiyon izlendi. Hasta biyopsi için Ağız, Diş ve Çene Cerrahisi kliniğine yönlendirilmiştir.

TARTIŞMA- SONUÇ: Multiple myelom hastalarının radyolojik bulguları, genellikle küçük, keskin sınırlı, zımba gibi delinmiş multipl litik radyolusent lezyonlardır ancak bazıları düzensiz sınırlı ve infiltratif görülebilir. Litik lezyonlar bazen ilk olarak çenelerde teşhis edilebilir. Hastalar diş ağrısı, şişlik, hemoraji, parestezi ve dizesteziden şikayetçi olabilir ya da hiçbir bulgu vermeyebilir. Multiple myelomun ayırıcı tanısında metastatik karsinomun radyolusent formu, osteomyelit, basit kemik kistleri, hiperparatiroidizmin neden olduğu Brown tümör düşünülmelidir.

Anahtar Kelimeler: Multiple myelom, dental volumetrik tomografi, mandibular

MULTIPLE MYELOMA IN MANDIBULA: CASE REPORT

Murat ICEN[1], Hatice BILTEKIN[2], Cigdem SEKER[2], Gediz GEDUK[2]

[1]Nevsehir Hacı Bektas Veli University, Faculty of Dentistry, Department of Oral and Maxillofacial Radiology

[2]Zonguldak Bulent Ecevit University, Faculty of Dentistry, Department of Oral and Maxillofacial Radiology

OBJECTIVES: Plasmocytoma is a unifocal neoplasm originating from plasma cells, but it is called multiple myeloma if it is seen multifocal. It is the most common bone malignancy in adults. Jaw involvement is rare, but is more common in the mandible than in the maxilla. The lesions have radiolucent and distinct appearance, often referred to as a 'punched out'. Prognosis is usually poor. Treatment options include bone marrow transplantation, chemotherapy and radiotherapy. The aim of this case report is to present and discuss the clinical and radiographic findings of multiple myeloma of the jaw.

CASE DESCRIPTION: A 61-year-old male patient presented to our clinic with a history of painless swelling has been in the right mandible for 1 month. The swelling was extraorally noticeable.

RESULTS: In the extraoral examination, palpation of the right jaw showed a distinct and immobile swelling. No skin changes were observed. Intraoral examination revealed a hard painless mass with non ulcerated red-purple lesion on palpation. Right mandibular 1st and 2nd molar teeth were vital and not mobile. Panoramic radiography showed irregular, radiolucent lytic lesion in the related swelling region. Dental volumetric tomography showed destruction caused by lesion in the buccal bone cortex of the mandible. The patient was referred to the Oral and Maxillofacial Surgery Clinic for biopsy.

CONCLUSION: Radiological findings of multiple myeloma patients are usually small, sharp-edged, multiple lytic radiolucent lesions such as staples, but some of them may appear irregularly limited and infiltrative. Lytic lesions may sometimes be first diagnosed in the jaws. Patients may complain of toothache, swelling, hemorrhage, paresthesia and dysesthesia, or may show no symptoms. Radiolucent form of metastatic carcinoma, osteomyelitis, simple bone cysts and brown tumor should be considered in the differential diagnosis of multiple myeloma.

Keywords: Multiple myeloma, dental volumetric tomography, mandible

PS74

MANDİBULADA PATOLOJİK FRAKTÜRE SEBEP OLAN ORAL YASSI HÜCRELİ KARSİNOMA: VAKA RAPORU

Damla SOYDAN ÇABUK

Erciyes Üniversitesi Diş Hekimliği Fakültesi, Ağız Diş ve Çene Radyolojisi

Giriş-Amaç: Ağız kanserlerinin %90'ından fazlasını oral yassı hücreli karsinom oluşturmaktadır. Bu raporda, mandibulada patolojik fraktüre sebep olan oral yassı hücreli karsinoma vakası sunulmaktadır.

Olgu Tanımlanması: 72 yaşındaki erkek hasta alt protezinin uyumsuzluğundan şikayet ederek kliniğimize başvurdu. Hastadan alınan anamnezde 40 yılı aşkın süredir sigara kullandığı tespit edildi. Hastanın sistemik bir hastalığı ya da kullandığı ilaçların olmadığı öğrenildi. Yapılan ağız içi muayenede mandibular orta hattan başlayan ve sağ mandibulada 7 nolu diş bölgesine dek ilerleyen spontan kanamalı ve yüzeyden kabarık lezyon izlendi. Alınan panoramik radyografide 33 nolu diş bölgesinden başlayan ve sağ mandibular retromolar bölgeye dek ilerleyen destrüktif lezyon izlendi. Lezyon mandibulada patolojik fraktüre de sebep olmuştu.

Bulgular: Hasta malignite ön tanısıyla Kulak Burun Boğaz bölümüne konsülte edildi. Yapılan histopatolojik tetkikler sonucunda oral yassı hücreli karsinoma teşhisi konuldu.

Tartışma-Sonuç: Özellikle ileri yaşta sigara kullanan erkeklerde ağız içinde saptanan ve iyileşmeyen lezyonlar yassı hücreli karsinom ihtimalini düşündürmelidir. Oral kanserlerin teşhisinde diş hekimleri ve Oral Diagnoz ve Radyoloji uzmanlarına önemli görevler düşmektedir.

Anahtar Kelimeler: Yassı hücreli karsinoma, oral diagnoz, konik ışınlı bilgisayarlı tomografi, fraktür

ORAL SQUAMOUS CELL CARCINOMA CAUSING PAHOLOGIC FRACTURE OF THE MANDIBLE: CASE REPORT

Damla SOYDAN CABUK

Erciyes University, Faculty of Dentistry, Department of Oral and Maxillofacial Radiology

Objectives: Oral squamous cell carcinoma accounts for more than 90% of oral cancers. This report presents a case of oral squamous cell carcinoma causing pathological fracture in the mandible.

Case Description: A 72-year-old male patient presented to our clinic complaining of incompatibility of his lower prosthesis. Anamnesis taken from the patient revealed that he had been smoking for more than 40 years. It was learned that the patient did not have a systemic disease or used medication. Intraoral examination revealed spontaneous hemorrhage and raised lesion on the right mandible starting from the mandibular midline to the #7 tooth area. Panoramic radiographs showed a destructive lesion starting from tooth 33 and extending to the right mandibular retromolar region. The lesion also caused pathological fracture in the mandible.

Results: The patient was consulted to the Otorhinolaryngology department with a preliminary diagnosis of malignancy. Histopathological examination revealed oral squamous cell carcinoma.

Conclusions: Non-healing lesions in the mouth, especially in older men with smoking habit, should suggest the possibility of squamous cell carcinoma. Dentists and Oral Diagnosis and Radiology specialists have important roles in the diagnosis of oral cancers.

Keywords: Squamos cell carcinoma, oral diagnosis, cone beam computed tomography

PS75

BİR KADIN HASTADA TESPİT EDİLEN MANDİBULADA ORAL YASSI HÜCRELİ KARSİNOM: VAKA RAPORU

Damla SOYDAN ÇABUK

Erciyes Üniversitesi Diş Hekimliği Fakültesi, Ağız Diş ve Çene Radyolojisi

Giriş: Diş hekimleri ve özellikle Oral Diagnoz ve Radyoloji uzmanları, oral kanserlerin teşhisinde diğer branş hekimlerine göre daha önemli bir rol oynamaktadır. Yüksek risk grubunda olup sigara ve alkol kullanan özellikle 40 yaş üstü bireyler oral malign lezyonlar açısından dikkatlice değerlendirilmelidir. Bu vaka raporunda, 80 yaşında bir kadın hastanın mandibulasında oral yassı hücreli karsinoma vakası bildirildi.

Olgu Tanımlanması: 80 yaşındaki kadın hasta ağız içinde yara bulunması şikayetiyle kliniğimize başvurdu. Hastadan alınan anamnezde hipotiroid dışında sistemik hastalığı bulunmadığı öğrenildi. Ayrıca hastanın 30 yılı aşkın süredir sigara kullandığı not edildi. İntraoral muayenesinde sağ mandibulada 43 nolu diş çevresinden başlayan ve dişsiz alveolar kreti kaplayan, psödomembran kaplı yüzeyden kabarık lezyon tespit edildi. Panoramik radyografisinde sağ mandibular molar bölgede düzensiz kemik destrüksiyonu izlendi. Malignite şüphesiyle hasta Kulak Burun Boğaz bölümüne konsülte edildi. Alınan biyopsi sonrası histopatolojik tetkik sonucunda hastaya yassı hücreli karsinom teşhisi konuldu.

Tartışma: Oral yassı hücreli karsinom, kadınlarda erkeklere kıyasla iki kat daha az görülmektedir. Ancak yine de 40 yaş üzeri kadın hastaların da özellikle sigara ve alkol gibi alışkanlıkların varlığında dikkatlice değerlendirilmesi gereklidir. Diş hekimlerinin yapacağı iyi bir ağız muayenesi, oral kanserleri erken teşhis ederek hayat kurtarıcı olabilir.

Anahtar Kelimeler: Oral yassı hücreli karsinoma, oral diagnoz ve radyoloji, panoramik radyografi

ORAL SQUAMOUS CELL CARCİNOMA OF A FEMALE PATİENT: CASE REPORT

Damla SOYDAN ÇABUK

Erciyes University, Faculty of Dentistry, Department of Oral and Maxillofacial Radiology, Kayseri, Turkey

Dentists and especially Oral Diagnosis and Radiology specialists play a more important role in the diagnosis of oral cancers than other branch physicians. Individuals over the age of forty should be carefully evaluated for oral malignant lesions. In this case report, a case of oral squamous cell carcinoma of the mandible of an 80-year-old woman was reported.

Case Description: An 80-years old female patient was referred to our clinic. The patient's history revealed no systemic disease other than hypothyroidism. It has been noted that patiend had been smoking for over 30 years. Intraoral examination revealed an irregular lesion on the pseudomembrane-covered surface that covered the toothless alveolar crest in the right mandible around tooth 43. Panoramic radiography showed irregular bone destruction in the right mandibular molar region. On suspicion of malignancy, the patient was referred to the Otorhinolaryngology. Histopathological examination was available after biopsy. The patient was diagnosed as squamous cell carcinoma.

Discussion: Oral squamous cell carcinoma is twice as low in women as in men. However, in the presence of habits like smoking and alcohol consumption, attention should be paid. A good oral examination by dentists can be life-saving by early detection of oral cancers.

Keywords: Oral squamous cell carcinoma, panoramic radiograhy, oral diagnosis and radiology

PS76

ADENOİD KİSTİK KARSİNOM: VAKA RAPORU

Ceyda Gizem HOŞVER[1], Mehmet Emin TOPRAK[2], **Cemile Özlem ÜÇOK**[1], Hatice TETİK[1], İlkay PEKER[1], İpek ATAK[3]

[1]Gazi Üniversitesi Diş Hekimliği Fakültesi, Ağız, Diş ve Çene Radyolojisi

[2]Gazi Üniversitesi Diş Hekimliği Fakültesi, Ağız, Diş ve Çene Cerrahisi

[3]Gazi Üniversitesi Diş Hekimliği Fakültesi, Oral Patoloji

Giriş: Adenoid kistik karsinom, tükürük bezlerinin nadir görülen tümörüdür. Baş-boyun bölgesinde görülen malignitelerin %1'inden ve tükürük bezinde görülen tümörlerin %10'undan sorumludur. Minör tükürük bezlerinde en sık görülen tümördür. Yavaş büyümesi ve perinöral invazyon göstermesi karakteristik özelliğidir.

Olgu Tanımlama: 48 yaşında kadın hasta kliniğimize damağındaki ağrılı şişlik şikayetiyle başvurdu. Hastadan alınan detaylı anamnezde hastanın daha önce ilgili şişlik sebebiyle diş hekimine başvurduğu, tedavi amacıyla hareketli bölümlü protezinin yenilendiği ve 2012 yılından itibaren hastanın aynı protezi kullandığı öğrenildi. Hastadan alınan sistemik anamnezde hastanın aritmisi olduğu ve bunun için metoprolol süksinat kullandığı ve yaklaşık 20 yıldır günde bir paket sigara içtiği öğrenildi. Yapılan intraoral muayenede sağ üst palatinal mukozadan orta hatta kadar uzanan mukozadan kabarık, yüzeyi ülsere, yer yer kırmızı ve gri-beyaz renkte, saplı, palpasyonda ağrılı lezyon saptandı. Ultrasonografide intraoral probla yapılan incelemede; sert damakta sınırları belirgin, heterojen ekojeniteye sahip, periferinde ve içinde mikst kanlanması bulunan ve akustik güçlenme gösteren lezyon izlendi. Hasta tedavi amacıyla Ağız, Diş ve Çene Cerrahisi Anabilim Dalı'na yönlendirildi. Eksize edilen lezyonun histopatolojik incelemesi sonucunda hiperplastik oral mukoza epiteli altında, lamina propriadan sonra gelişim gösteren malign tükürük bezi tümörü izlendi. Tümör, bağ dokusu içerisinde farklı morfolojik patternler sergilemektedir. Tümörde vasküler ve nöral invazyon saptanmadı. Histopatolojik inceleme sonucunda hastaya adenoid kistik karsinom teşhisi koyuldu. Hasta tedavisinin planlanması amacıyla Onkoloji Anabilim Dalı'na konsülte edildi. Hastaya yapılan PET/BT tüm vücut görüntüleme sonucunda toraks-mediasten, abdomen-pelvis ve kas-iskelet sisteminde patolojik tutulum bulunmadığı öğrenildi.

Sonuç: Yavaş büyüme karakteristiği gösteren adenoid kistik karsinom, klinikte benign görüntü vererek tanıda gecikmeye sebep olabilir. Klinisyenler şüpheli lezyonların teşhisinde dikkatli olmalıdır.

Anahtar Kelimeler: Adenoid kistik karsinom, ultrasonografi, oral kanser

ADENOID CYSTIC CARSINOMA: CASE REPORT

Ceyda Gizem HOSVER, Mehmet Emin TOPRAK[2], **Cemile Ozlem UCOK[1]**, Hatice TETIK[1], Ilkay PEKER[1], Ipek ATAK[3]

[1]Gazi University Faculty of Dentistry Department of Oral and Maxillofacial Radiology

[2]Gazi University Faculty of Dentistry Department of Oral and Maxillofacial Surgery

[3]Gazi University Faculty of Dentistry Department of Oral Pathology

Objectives: Adenoid cystic carcinoma is a rare tumor of salivary glands. It is responsible for 1% of malignancies in the head and neck region and 10% of tumors in the salivary gland. It is the most common tumor in the minor salivary glands. It is characterized by slow growth and perineural invasion.

Case Description: A-48-year old female patient was admitted to our clinic with the complaint of painful swelling in her palate. It was learned from the patient's detailed history that the patient had consulted the dentist because of the related swelling. It was learned that the removable partial prosthesis was renewed and since 2012 the patient used the same prosthesis. Patient's systemic anamnesis revealed that the patient had arrhythmia and had used metoprolol succinate for this purpose and had smoked a pack of cigarettes a day for approximately 20 years. Intraoral examination revealed a swelling, ulcerated, red and gray-white colored, stalked, painful lesion which is extending from right upper palatinal mucosa to midline. In the ultrasonography examination with intraoral probe; This lesion, which was prominent in the hard palate, with mixed blood supply in the periphery and inside, showed acoustic strengthening. The patient was referred to the surgical department for treatment. Histopathological examination of lesion revealed a malignant salivary gland tumor developing under the hyperplastic oral mucosa epithelium after lamina propria. The tumor exhibits different morphological patterns within the connective tissue. There isn't any vascular and neural invasion detected in the tumor. Histopathological examination revealed adenoid cystic carcinoma. The patient was referred to the oncology clinic for further treatment. PET / CT whole body imaging revealed no pathological involvement in thorax-mediastinum, abdomen-pelvis and musculoskeletal system.

Conclusions: Adenoid cystic carcinoma showing slow growth characteristics may cause a delayed diagnosis by giving a benign appearance. Clinicians should be careful in diagnosing suspicious lesions.

Keywords: Adenoid cystic carcinoma, ultrasonography, oral cancer

PS77

DİLDE GELİŞEN SKUAMÖZ HÜCRELİ KARSİNOM: OLGU SUNUMU

Oğuzhan BAYDAR[1], **Erinç ÖNEM**[1], Bahar SEZER[1], Dilara ÖZYİĞİT BÜYÜKTALANCI[2]

[1]Ege Üniversitesi, Diş Hekimliği Fakültesi, Ağız, Diş ve Çene Radyolojisi Anabilim Dalı

[2]Ege Üniversitesi, Tıp Fakültesi, Tıbbi Patoloji Anabilim Dalı

Giriş-Amaç: Skuamöz hücreli karsinom (SHK), oral kavitede görülen malignitelerin %85'inden fazlasını oluşturmaktadır. Kırk yaş ve üzerinde görülme sıklığı artan bu patolojinin etiyolojik faktörleri arasında; kronik irritasyon, kötü ağız hijyeni bulunmaktadır. Olguda, dil sağ lateralde gelişmiş SHK lezyonu, radyolojik ve klinik bulgular sunulmaktadır.

Olgu Tanımlaması: 63 yaşında total dişsiz kadın hasta, dil sağ tarafta 2 aydır mevcut şişlik nedeniyle kliniğe başvurdu. Anamnezde hipertansiyon nedeniyle antihipertansif kullandığı öğrenildi. Sigara ve alkol alışkanlığı bulunmamaktaydı.

Bulgular: Ekstraoral muayenede her iki komissurada anguler keilitis izlendi. İntraoral muayenede yumuşak dokularda beyaz, kazınabilir plaklarla karakterize generalize lezyonlar ve dil lateralinde ülsere, palpasyonda sert, 1,5x2x0,5 cm boyutlarında ekzofitik kitle saptandı. Uyumsuz total protezler ağız ortamından uzaklaştırıldı ve anti-fungal tedaviye başlandı. Biyopsi sonucu lezyon SHK olarak tanılandı. PET-BT incelemede servikal alanda bilateral 1,5x0,8 cm boyutlarında küçük, ovoid, ılımlı FDG tutulumu gösteren lenf bezleri saptandı. Kitlenin total olarak eksize edildi ve sağ boyun diseksiyonu uygulandı. Hasta klinik ve radyolojik takibe alındı.

Tartışma-Sonuçlar: Ağız-içi dokularla uyumsuz protezlere bağlı oluşan kronik travmalar yumuşak dokularda malign transformasyona neden olabilir. Ayrıca total protez kullanımına bağlı kötü ağız hijyeni fungal enfeksiyonlara yol açarak SCC gelişimi için zemin hazırlayabilir. Histopatolojik örnek alınmadan önce mikrobiyal eklentiler ağız ortamından uzaklaştırılmalıdır. Diş hekimleri, tüm yumuşak dokuların detaylı şekilde incelenmesine özen göstermeli, uyumsuz ve travmaya neden olan dental restorasyonları ağızdan uzaklaştırarak optimum ağız hijyeni sağlanmalıdırlar.

Anahtar Kelimeler: skuamöz hücreli karsinom, kandidiazis, kronik travma

SQUAMOUS CELL CARCINOMA ON TONGUE: CASE REPORT

Oğuzhan BAYDAR[1], **Erinç ONEM**[1], Bahar SEZER[1], Dilara OZYIGIT BUYUKTALANCI[2]

[1]Ege University, Faculty of Dentistry, Department of Maxillofacial Radiology,

[2]Ege University, Faculty of Medicine, Deparment of Pathology

Aim: Squamous cell carcinoma (SCC) constitutes over %85 of malignities in oral cavity and mostly occurs after the age of 40. Chronic trauma and poor oral hygiene are considered as etiologic factors of this pathology. We present a case of SCC on right lateral border of tongue and corresponding radiologic and clinical findings.

Case Description: Edentulous 63-year-old female patient applied to the clinic with swelling on right lateral border of tongue for the past 2 months. Medical history revealed hypertension and use of antihypertensives. No smoking and alcohol habit were present.

Results: Extra-oral examination revealed angular chelitis at both commissures. A firm exophytic mass on lateral tongue was observed during intra-oral examination in addition to white and scratchable generalized plaques in soft tissues. Traumatic and incompatible dentures were removed and anti-fungal drugs were prescribed. Biopsy of the mass was diagnosed as SCC. PET-CT examination revealed bilateral small, ovoid lymph nodes in cervical area measuring 1.5x0.8 cm presenting moderate FDG involvement. Total excision of the mass and right neck dissection was performed. The patient was placed in routine clinical and radiographic control.

Conclusions: Chronic traumas caused by incompatible prostheses is an important risk factor for oral malignities. Additionally, poor oral hygiene induced by full dentures may promote fungal infections and trigger development of SCC. Microbial plaque should be removed from oral environment, prior to histopathological sampling. The dentists must pay attention to detailed examination of soft tissues, eliminate incompatible and traumatic dental restorations and ensure optimal oral hygiene.

Keywords: Squamous cell carsinoma, chronic trauma, candidiasis

PS78

MARAŞ OTU KULLANAN HASTADA GÖRÜLEN LEZYON: BİR OLGU SUNUMU

Mustafa KIRANATLI[1], Mehmet Meriç ERSÖZ[2], Müjgan GÜNGÖR HATİPOĞLU[1]

[1]Kütahya Sağlık Bilimleri Üniversitesi Diş Hekimliği Fakültesi, Ağız Diş ve Çene Radyolojisi Anabilim Dalı

[2]Kütahya Sağlık Bilimleri Üniversitesi Diş Hekimliği Fakültesi, Periodontoloji Anabilim Dalı

Giriş: Maraş otu bitkisi çiğneme tütünü olarak kullanılan bir bitkidir. Maraş otunun ağız içerisinde çiğnenmesiyle genotoksik etkileri sebebiyle prekanseröz olabilecek lezyonlara neden olabileceği bilinmektedir. Bu olgu sunumunda kliniklerimize başvuran bir hastada maraş otu çiğnenmesi sebebiyle oluşmuş lezyonlar sunulacaktır.

Olgu Sunumu: 33 yaşında kadın hasta diş etlerindeki şikayetleri sebebiyle kliniğimize başvurdu. Hastadan alınan anamneze göre hasta sigarayı yeni bıraktığı için maraş otu bekletmeye başlamıştı. Hastanın maraş otunu yerleştirdiği bölgeler olan üst çene kanin dişlerin vestibül gingival bölgelerinde nekroze görünümlü alanlar tespit edildi. Bu alışkanlığı bırakması söylenerek kontrole çağırıldı.

Sonuç: Maraş otu bitkisinin çiğnenmesiyle oral mukoza ve periodontal bölgede prekanseröz görünüme sahip lezyonlar oluşabilir. Diş hekimleri maraş otu kullanan hastaların klinik muayenesinde dikkatli olmalıdır.

Anahtar Kelimeler: Maraş otu, prekanseröz, premalign

LESION IN PATIENT USING MARAŞ WEED: A CASE REPORT

Mustafa KIRANATLI[1], Müjgan GUNGOR HATIPOGLU[1], Mehmet Meriç ERSOZ[2]

[1]Kütahya University of Health Sciences, Department of Oral, Maxillofacial Radiology

[2]Kütahya University of Health Sciences, Periodontology

Introduction: Maras weed is a plant used as chewing tobacco. It is known that, with the chewing of the maras powder in the mouth, it may cause precancerous lesions due to its genotoxic effects. In this case report, a patient admitted to our clinics will present lesions caused by chewing maras powder.

Case Report: A 33-year-old female patient was admitted to our clinic due to her complaints in the gums. According to the anamnesis taken from the patient, the patient had started to wait for marashi grass because he had just stopped smoking. Necrosis-like areas were detected in the vestibular gingival regions of the upper jaw canine teeth, the areas where the patient placed the marashi grass. He was called to control by being told to quit this habit.

Conclusion: With the chewing of the maras weed, lesions with a precancerous appearance may occur in the oral mucosa and periodontal region. Dentists should be careful in the clinical examination of patients using maras weed.

Keywords: Maras weed, precancerous, premalign

PS79

ADENOİD KİSTİK KARSİNOMA, BİR OLGU SUNUMU

Erjeng ŞAYESTE, Kahraman GÜNGÖR

Gazi Üniversitesi Dişhekimliği Fakültesi, Ağız Diş ve Çene Radyolojisi

ÖZET

Amaç: Adenoid kistik karsinoma bazaloid yapıda hücrelerden oluşan parotis ve diğer tükürük bezlerinde sık görülen malign tümördür. Bu vaka raporunun amacı adenoid kistik karsinomlu bir hastanın klinik bulgularını sunmaktır.

Olgu tanımlanması: 45 yaşında erkek hasta kliniğimize diş ağrısı ve yüzünde şişlik şikâyeti ile başvurmuştur. Alınan anamnezde son 10 yılda sol üst kanin bölgesinde bir kitle olduğunu ve zaman içinde büyüdüğü öğrenildi. İntra-oral muayenede ilgili diş apikali hizasında lezyonun sert ve fikse olduğu tespit edildi. Panoramik radyografisinde ilgili alanda herhangi bir patolojik bulguya rastlanılmadı. Malinigte şüphesi ile hasta biyopsi için yönlendirildi. Histopatolojik tanı adenoid kistik karsinoma olduğu belirlendi.

Sonuç; Adenoid kistik karsinoma yavaş gelişen, ağrılı, çevre dokulara fiksasyon ve nöral invazyon yapma eğilimi olan bir tümördür. Diş hekimlerinin dikkatli klinik muayenesi, lezyonların takibi erken teşhis ve tedavi için çok önemli ve hayat kurtarıcıdır.

Anahtar Kelimeler: Karsinoma, adenoid kistik, muayene, tükrük bezi

ADENOID CYSTIC CARCINOMA: A CASE REPORT

Erjeng SAYESTE, Kahraman GUNGOR

Gazi University, Fakulty of Dentistry, Department of Oral and Dentomaxillofacial Radyology, Ankara, Turkey

ABSTRACT

Objective: Adenoid cystic carcinoma is a common malignant tumour of the parotid gland and salivary glands consisting of basaloid cells. The aim of this case report is to present the clinical findings of a patient with adenoid cystic carcinoma.

Case description; A 45-year-old male patient presented to our clinic with toothache and swelling on his face. In the anamnesis, it was learned that there was a mass in upper left canine region in the mouth in the last 10 years and it grew in time. Intra-oral examination revealed that the lesion was rigid and fixed at the level of the relevant dental apical. Panoramic radiography showed no pathological findings in the related area. The patient was referred for biopsy with suspicion of malignancy. The examination revealed adenoid cystic carcinoma.

Result; Adenoid cystic carcinoma is a tumour with a tendency to slow development, pain, fixation to surrounding tissues and neural invasion. Careful clinical examination of the dentists, follow-up of these lesions is very important and life saving for early diagnosis and treatment.

Keywords: Carcinoma, adenoid cystic, examination, salivary gland

PS80

DİL LATERALİNDE GÖZLENEN SKUAMÖZ HÜCRELİ KARSİNOM: OLGU SUNUMU

Erçin SAMUNAHMETOĞLU, Burak İNCEBEYAZ, Bengi ÖZTAŞ, Hakan EREN

Ankara Üniversitesi Diş Hekimliği Fakültesi, Ağız, Diş Ve Çene Radyolojisi

Giriş-Amaç: Yassı hücreli karsinomalar, pek çok alt tipi olan, klinik davranışları zararsızdan ciddi metastaz potansiyeline sahip agresif tümörlere kadar geniş değişkenlik gösteren ve en sık görülen malignitelerden bir tanesidir. Oral kavite ve orofarenks, baş boyun bölgesinde yassı hücreli kanserlerin sık görüldüğü lokalizasyonlar arasında yer almaktadır. Dilin ventral ya da lateralinden köken alan yassı hücreli kanserler ise oral kavite tümörleri arasında en sık görülenleridir.

Olgu Tanımlamasi:83 yaşında kadın hasta, dilin lateralinde beyazlık nedeniyle kliniğimize başvurdu. Alınan anamnezde hastanın 10 yıl önce meme kanseri geçirdiği ve tedavi olduğu öğrenildi.

Yapılan muayene sonucunda hastada, intraoral olarak dilin lateralinde düzensiz sınırlı beyaz lezyon izlendi. Lezyona komşu bölgede uyumsuz protez varlığı tespit edildi. Lezyondan insizyonel biyopsi alınarak patoloğa yönlendirildi.

Bulgular: Alınan biyopsi sonucu incelenen materyalde histopatolojik olarak mukozanın yüzey skuamöz epitelinden gelişim gösteren malign epitelyal bir tümör olduğu ve yüzey epitelinin hiperkeratotik ve verrüköz karakter aldığı belirgin atipisi olan pleomorfik ve yükselmiş mitozlara sahip hücrelerden olduğu bildirilmiştir. Yüzey epitelinde immatür keratinizasyon mevcudiyeti raporlanmıştır.

Sonuç-Tartışma: Ağız kanserlerinin erken evrede teşhis ve tedavi edilmesi, hastaların yaşama yansı ve yaşam kalitesi açısından oldukça önemlidir. Ancak ağız kanserleri toplumumuzda çoğunlukla bilinmemekte ve ağız lezyonları önemsenmemektedir. Bu nedenle konuyla ilgili olarak farkındalık yaratılmalıdır.

Anahtar Kelimeler: Oral kanser, skuamöz hücreli karsinom, dil

SCUAMOUS CELL CARCINOMA OBSERVED IN THE LINGUA LATERAL: CASE REPORT

Burak INCEBEYAZ[1], **Erçin SAMUNAHMETOGLU[1]**, Bengi OZTAS[1], Hakan EREN[1]

[1]Ankara University Faculty of Dentistry Oral and Maxillofacial Radiology

[2]Ankara University Faculty of Dentistry Oral and Maxillofacial Surgery

Objectives: Squamous cell carcinomas (SCC) are one of the most common malignancies, which include many subtypes with widely varying clinical behaviors, ranging from indolent to aggressive tumors with significant metastatic potentialOral cavity and oropharynx are among frequent localizations of head and neck squamous cell cancers. Squamous cell cancers that orginate from the ventral or lateral aspect of tongue are the most common tumors of the oral cavity.

Case Description: An 83-year-old female patient was admitted to our clinic because of whiteness on the lateral side of the tongue. It was learned that the patient had breast cancer 10 years ago and was receiving treatment. As a result of the examination, the patient had an irregularly limited white lesion intraorally lateral to the tongue. The presence of incompatible prosthesis was detected in the region adjacent to the lesion. Incisional biopsy was taken from the lesion and directed to pathologist.

Results: It was reported that the mucosa was a malignant epithelial tumor developing from the surface squamous epithelium and the cell epithelium was of pleomorphic and elevated mitosis with distinct atypia and hyperkeratotic and verrucous character. The presence of immature keratinization in the surface epithelium has been reported.

Conclusions: Early diagnosis and treatment of oral cancers is very important in terms of patient's life and quality of life. However, oral cancers are mostly unknown in our society and oral lesions are not considered. Therefore, awareness should be raised on the subject.

Keywords: Oral cancer, squamous cell carsinoma, tongue

PS81

ORAL KANSER HASTALARININ AĞIZ HİJYENİ VE DÜZENLİ TAKİP MOTİVASYONLARININ ÖNEMİ

Zeynep Afra AKBIYIK AZ, Esra HACIOĞLU, Ayşem YURTSEVEN GÜNAY, Gülsüm AK

İstanbul Üniversitesi Diş Hekimliği Fakültesi, Ağız, Diş ve Çene Cerrahisi

Giriş: Baş-boyun kanseri, diğer kanser türlerine göre daha nadir görülür, fakat hastalık ve tedaviye bağlı gelişen fiziksel ve fonksiyonel değişimler bireyin günlük yaşam kalitesini düşürmektedir. Oral kanser genellikle cerrahi olarak tedavi edilir ve sıklıkla radyoterapi gerektirir. Radyoterapi, baş-boyun kanserlerinde uygulanan güvenilir bir tedavi yöntemidir. Bununla birlikte baş-boyun radyoterapisi sırasında ve sonrasında radyasyon çürüğü, ağız açıklığında kısıtlılık, osteoradyonekroz ve ağız kuruluğu sık görülen yan etkilerdir. Radyoterapi uygulanan hastalarda, ağız kuruluğu bakteriyel, viral, fungal etkenli fırsatçı enfeksiyonlar için uygun bir ortam oluşmasına neden olmaktadır.

Olgu Tanımlaması: 83 yaşında erkek hasta, ağız kuruluğu ve tat almada bozukluk şikayeti ile başvurmuştur. Hastanın 6 sene önce dudak kanseri nedeniyle opere olduğu ve radyoterapi tedavisi aldığı bilinmektedir.

Bulgular: Hastanın operasyon sonrası ağız açıklığında kısıtlılık olması ve radyoterapi tedavisi sonucunda tükürük salgısındaki azalma; kronik kandidiazis gelişmesine neden olmuştur. Ağız açıklığındaki kısıtlılık hastanın ağız hijyeni konusundaki manipülasyonunu azaltmıştır. Kronik kandidiazis antifungal ve antiseptik gargara ile tedavi edilmiş ve takibi yapılmıştır. Ağız hijyeninin optimal seviyeye gelmesinin ve hastanın yanma şikayetlerinin azalmasının ardından hasta kontrollerine gelmemiştir. 8 ay sonrasındaki rutin onkolojik takibinde yumuşak damak sınırında şüpheli lezyon görülmüştür. Yapılan insizyonel biyopsi sonrasındaki patolojik incelemede ilgili lezyonun skuamoz hücreli karsinom olduğu saptanmıştır.

Sonuç: Oral kanser tedavisi sırasında ve sonrasında oral hijyen protokollerinin uygulanması, düzenli takip ve sıkı bir oral bakım yapılması; oral komplikasyonların görülme sıklığını ve şiddetini azaltmaktadır. Oral kanser tedavi geçmişi olan hastaların nüks gelişimi riski açısından özenli takip edilmesi önem arz etmektedir. Multidisipliner tedavi yaklaşımı gerektiren oral kanser hastalarının, postoperatif dönemdeki yaşam kalitesinin arttırılmasında ağız hijyeni ve düzenli takip motivasyonlarının sağlanması önemlidir.

Anahtar Kelimeler: Radyoterapi, kandidiyazis, ağız kuruluğu

ORAL HYGIENE OF PATIENTS WITH ORAL CANCER AND THE IMPORTANCE OF REGULAR FOLLOW-UP MOTIVATIONS

Zeynep Afra AKBIYIK AZ, Esra HACIOGLU, Aysem YURTSEVEN GUNAY, Gulsum AK

Istanbul University Faculty of Dentistry Oral and Maxillofacial Surgery

Introduction: Head and neck cancer is more rare than other types of cancer, but physical and functional changes due to illness and treatment decrease an individual's quality of life. Oral cancer is usually treated surgically and often requires radiotherapy. Radiotherapy is a reliable treatment method applied in head and neck cancers. However, radiation bruising, restricted mouth opening, osteoradionecrosis and dry mouth are common side effects during and after head and neck radiotherapy. In patients undergoing radiotherapy, dry mouth causes a favorable environment for opportunistic infections with bacterial, viral and fungal agents.

Case Description: An 83-year-old male patient was admitted with complaints of dry mouth and impaired taste. It is known that the patient was operated 6 years ago for lip cancer and received radiotherapy treatment.

Results: The patient had limited mouth opening after surgery and decreased salivary secretion as a result of radiotherapy treatment; caused the development of chronic candidiasis. The limited mouth opening reduced the manipulation of the patient regarding oral hygiene. Chronic candidiasis was treated with antifungal and antiseptic mouthwash and followed up. After the oral hygiene was at an optimum level and the patient's burning complaints decreased, the patient did not come to the controls. In routine oncological follow-up after 8 months, suspicious lesions were seen on the soft palate border. In the pathological examination after the incisional biopsy, the relevant lesion was found to be squamous cell carcinoma.

Conclusions: Application of oral hygiene protocols during and after oral cancer treatment, regular follow-up and strict oral care; It reduces the incidence and severity of oral complications. It is important to follow the patients with oral cancer treatment history carefully in terms of the risk of recurrence. It is important to provide oral hygiene and regular follow-up motivations in increasing the quality of life in the postoperative period of oral cancer patients requiring a multidisciplinary treatment approach.

Keywords: Radiotherapy, candidiasis, dry mouth

PS82

SİNONAZAL BÖLGEYİ İÇEREN MAKSİLLER AMELOBLASTOMAYA YAKLAŞIM: HEMİMAKSİLLEKTOMİ SONRASI BUKKAL MUSKULOMUKOZAL FLEP İLE REKONSTRÜKSİYON

Alper SİNDEL[1], Öznur ÖZALP[1], Levent RENDA[2], Hülya TOSUN YILDIRIM[3], Özer Erdem GÜR[2]

[1]Akdeniz Üniversitesi, Diş Hekimliği Fakültesi, Antalya, Türkiye, Ağız, Diş ve Çene Cerrahisi Anabilim Dalı

[2]Sağlık Bilimleri Üniversitesi, Antalya Eğitim ve Araştırma Hastanesi, Antalya, Türkiye, Kulak, Burun ve Boğaz Hastalıkları Bölümü

[3]Sağlık Bilimleri Üniversitesi, Antalya Eğitim ve Araştırma Hastanesi, Antalya, Türkiye, Tıbbi Patoloji Bölümü

Giriş: Sinonazal bölgenin ameloblastomaları oldukça ender görülmekte olup, non-spesifik klinik ve radyolojik özellikleri nedeniyle diğer odontojenik lezyonlar ile kolaylıkla karışabilmektedir. Tümörün lokal agresif yapısı ve yüksek nüks potansiyeli göz önünde bulundurulduğunda, doğru teşhis ve tedavinin uygulanması hastaların morbiditesinin azaltılması ve ileri komplikasyonların önlenmesinde büyük önem arz etmektedir. Bu raporun amacı nadir görülen bir sinonazal ameloblastoma olgusunda, hemimaksillektomiyi takiben bukkal muskulomukozal flep rekonstrüksiyonu ile gerçekleştirilen tedavinin sonuçlarını bildirmektir.

Olgu Tanımlaması: 33 yaşında kadın hasta sağ maksiller bölgesinde altı aydır giderek büyüyen ağrısız şişlik şikayeti ile kliniğimize başvurmuştur. Klinik değerlendirmede santral kesici dişten üçüncü molar bölgeye kadar uzanan, palpasyonda sert ve intakt oral mukoza ile örtülü şişlik tespit edilmiştir. Radyolojik değerlendirmede ise çevreleyen kemikte destrüksiyona neden olmuş, sağ maksiller sinüsü doldurarak anteromedial uzanımla nazal kaviteyi ve etmoid sinüsü de içeren yaygın, iyi sınırlı tümöral kitle izlenmiştir. Gerçekleştirilen insizyonel biyopsi sonucunun iyi diferansiye olmuş ameloblastoma ile uyumlu olduğunun bildirilmesi üzerine, genel anestezi altında Weber-Ferguson yaklaşımı ile hemimaksillektomi gerçekleşetirilmiştir. Rezeksiyondan hemen sonra, defekt alanı posterior tabanlı bukkal muskulomukozal flep ile rekonstrükte edilmiştir. Postoperatif 6. ayda, tatmin edici estetik ve fonksiyonel sonuçlar izlenerek iyileşmenin sorunsuz olduğu görülmüştür. Hasta, protetik rehabilitasyon için yönlendirilmiş olup, rekürrens bakımından tarafımızca takibi devam etmektedir.

Sonuç: Sinonazal bölgeyi içeren ameloblastoma tedavisinde, rezeksiyonu takiben oluşan defektin bukkal muskulomukozal flep ile immediat rekonstrüksiyonun yapılması yararlı sonuçlar sağlayabilmektedir.

Anahtar Kelimeler: Ameloblastoma, bukkal muskulomukozal flep, maksillektomi, rekonstrüksiyon, sinonazal bölge

MANAGEMENT OF MAXILLARY AMELOBLASTOMA EXTENDING SINONASAL REGION: HEMIMAXILLECTOMY FOLLOWED BY BUCCAL MUSCULOMUCOSAL FLAP RECONSTRUCTION

Alper SINDEL[1], Öznur ÖZALP[1], Levent RENDA[2], Hülya Tosun YILDIRIM[3], Özer Erdem GÜR[2]

[1] Department of Oral and Maxillofacial Surgery, Faculty of Dentistry, Akdeniz University, Antalya Turkey

[2] Department of Ear, Nose and Throat Diseases, Antalya Training and Research Hospital, University of Health Sciences, Antalya, Turkey

[3]Department of Pathology, Antalya Training and Research Hospital, University of Health Sciences, Antalya, Turkey

Introduction: Ameloblastoma in sinonasal region is very rare and can be easily misdiagnosed as other odontogenic lesions due to its non-specific clinical and radiological features. Considering its local aggressive behavior and high recurrence rate, proper diagnosis and management of these lesions is mandatory to decrease the morbidity and prevent further complications. The aim of this report was to present an unusual case of sinonasal ameloblastoma and its treatment outcomes following infrastructure maxillectomy and immediate buccal musculomucosal flap reconstruction.

Case Description: A 33-year-old female patient presented with a chief complaint of a painless and progressive swelling of the right maxilla for the past 6 months. Clinical examination revealed a swelling extending from the central incisor up to the third molar area which was firm and painless to palpation and covered by intact oral mucosa. Radiological examination revealed a massive and well-demarcated lesion in right maxillary sinus, with anteromedial extension to involve ethmoid sinus and nasal cavity with bone destruction. Following an incisional biopsy which was consistent with a well-differentiated ameloblastoma, infrastructure maxillectomy was performed via Weber Fergusson approach under general anesthesia. After the resection, post-surgical defect was immediately reconstructed by utilization of a posteriorly based buccal musculomocosal flap. At six-month follow-up, an uneventful recovery was observed with satisfactory aesthetic and functional results. The patient was referred for prosthetic rehabilitation and remains under observation for recurrence.

Conclusion: Buccal musculomucosal flap may be considered as a viable option for immediate reconstruction of post-surgical defects following the resection of ameloblastoma extending sinonasal region.

Keywords: Ameloblastoma, buccal musclomucosal flap, maxillectomy, reconstruction, sinonasal region

PS83

BİFOSFONAT KULLANIMINA BAĞLI OSTEONEKROZ OLGU SUNUMU

Hande SAGLAM, Fatma AKKOCA KAPLAN, Ibrahim Şevki BAYRAKDAR

Osmangazi Üniversitesi Diş hekimlği Fakültesi, Ağız Diş ve Çene Radyolojisi

Amaç: Bisfosfonatlara bağlı çenelerde görülen osteonekroz olguları ilk kez 2003 yılında Marx ve arkadaş tarafından bildirilmiştir. Bu olgularda intravenöz bisfosfonatlarla tedavi edilen hastaların maksillofasiyal bölgelerinde iyileşmeyen, açığa çıkmış nekrotik kemik ile karakterize alanlar mevcuttur. Bifosfonat tedavisi uygulanan bireylerde osteonekroz görülme sıklığının %1-21 arasında değiştiği bildirilmiştir. Bu çalışmanın amacı bifosfonat kullanımına bağlı posterior maksilladaki osteonekroz vakasının radyolojik bulgularını sunmaktır.

Olgu sunumu: Yetmiş dört yaşında kadın hasta kliniğimize üst çenesindeki ağrı şikayetiyle başvurmuştur. Hastadan alınan sistemik anamnezde hipertansiyon, diabetus mellitus ve romataid artridi olduğu öğrenilmiştir. Bununla birlikte hastanın osteoporozu olduğu ve tedavisinde etken maddesi alendronik asit olan bifosfonat türevi bir ilaç kullandığı öğrenilmiştir.

Bulgular: İntraoral muayenede posterior maksilla bölgesinde açığa çıkmış kemik alanı izlendi. Lezyonun konik ışınlı bilgisayarlı tomografi ile değerlendirilmesi sonucunda posterior maksillada sekestr alanı izlenmiştir. Sistemik anamnez, klinik görünüm ve radyolojik bulguların beraber değerlendirilmesi sonucunda sekestr alanı osteonekroz lehine yorumlanmıştır.

Sonuç: Alendronik asit tedavisi osteopörözlü hastalarda sıklıkla kullanılan bir kemoterapi yöntemdir. Bifosfonat kullanan hastalarda çene bölgesinde ağrı, şişlik ve enfeksiyon gibi şüpheli bulgular varlığında metastazın yanı sıra osteonekroz da daima göz önünde bulundurulmalıdır.

Anahtar Kelimeler: Çene osteonekrozu, bifosfonat, konik ışınlı bilgisayarlı tomografi

OSTEONECROUS DEPENDING ON USING BIPOSPHONATE: A CASE REPORT

Hande SAGLAM[1], Fatma AKKOCA KAPLAN[1], Ibrahim Sevki BAYRAKDAR[1]

[1]Eskisehir Osmangazi University, Faculty of Dentistry, Department of Dentomaxillofacial Radiology, Eskisehir-Turkey

Objective: Cases of osteonecrosis in jaws due to bisphosphonates were first reported in 2003 by Marx et al. In these cases, there are areas characterized by exposed necrotic bone that do not heal in the maxillofacial areas of patients treated with intravenous bisphosphonates. It has been reported that the frequency of osteonecrosis in individuals treated with bisphosphonate varies between 1-21%. The aim of this study is to present the radiological findings of osteonecrosis in posterior maxilla due to the use of bisphosphonates.

Case report: A 74-year-old female patient applied to our clinic with a complaint of pain in her upper jaw. It was learned that the systemic anamnesis taken from the patient had hypertension, diabetus mellitus and rheumatoid arthritis. However, it was learned that the patient had osteoporosis and used a bisphosphonate derivative drug, the active ingredient of which was alendronic acid.

Results: In the intraoral examination, the exposed bone area was observed in the posterior maxilla region. As a result of the evaluation of the lesion with cone beam computed tomography, sequester area was observed in the posterior maxilla. As a result of the evaluation of systemic anamnesis, clinical appearance and radiological findings, sequestre area was interpreted in favor of osteonecrosis.

Conclusion: Alendronic acid therapy is a chemotherapy method that is frequently used in patients with osteophoresis. In patients with bisphosphonate, in the presence of suspicious findings such as pain, swelling and infection in the jaw region, osteonecrosis should be always taken into consideration as well as metastasis.

Keywords: Jaw osteonecrosis, bisphosphonate, cone beam computed tomography

PS84

RADYOTERAPİ VE KEMOTERAPİ ALAN HASTALARDA ORAL MUKOZİT VE TEDAVİSİ

Hande SAĞLAM, Esra YEŞİLOVA, Elif BİLGİR, İbrahim Şevki BAYRAKDAR

Osmangazi Üniversitesi Diş hekimliği Fakültesi, Ağız Diş ve Çene Radyolojisi

Oral mukozit radyoterapi veya kemoterapinin majör komplikasyonudur. Prognozu kötüleştiren en önemli etkenlerdendir. Oral bölgede ağrı, beslenmenin aksaması ve psikososyal sonuçlara neden olur. Bununla birlikte tedavi gidişatını potansiyel olarak etkiler.

Oral mukozit gelişimi ile birlikte radyoterapi ve kemoterapide doz sınırlaması gerekebilir. Doz sınırlaması ise toksisitedir ve yaşam kalitesini olumsuz yönde etkiler. Oral mukozitin önlenmesi ve tedavisi için birçok çalışma yapılmıştır ancak bir protokole ulaşılamamıştır. Tedavisinde multidisipliner bir yaklaşım şart olmakla birlikte altın standart bir protokol mevcut değildir. Bu derlemede 2015'ten 2019 yılına kadar PUBMED ve GOOGLE SCHOOLAR arama motorları kullanılarak, radyasyon tedavisi ve beraberinde görülen oral mukozit ile ilgili yeni konular ele alınmıştır. Oral mukozitin klinik seyri, patobiyolojisi, oral mukozit ile mücadelede önleyici tedbirler baş ve boyun kanserli hastaların tedavisi sırasındaki yaklaşımlardan bahsedilecektir.

Anahtar Kelimeler: Oral mukozit, radyoterapi, kemoterapi

ORAL MUCOSITIS AND TREATMENT IN PATIENTS WITH RADIOTHERAPY AND CHEMOTHERAPY

Hande SAGLAM, Esra YESILOVA, Elif BILGIR, Ibrahim Sevki BAYRAKDAR

Eskisehir Osmangazi University, Faculty of Dentistry, Department of Dentomaxillofacial Radiology, Eskisehir-Turkey

Oral mucositis is the major complication of radiotherapy or chemotherapy. It is one of the most important factors that worsen the prognosis. Pain in the oral area causes malnutrition and psychosocial consequences. However, it potentially affects the course of treatment.

With the development of oral mucositis, dose limitation may be required in radiotherapy and chemotherapy. Dose limitation is toxicity and adversely affects the quality of life. Many studies have been conducted to prevent and treat oral mucositis, but a protocol has not been reached. Although a multidisciplinary approach is essential in its treatment, there is no gold standard protocol. In this review, using the PUBMED and GOOGLE SCHOOLAR search engines from 2015 to 2019, new topics related to radiation therapy and accompanying oral mucositis are discussed. The clinical course of the oral mucositis, its pathobiology and preventive measures in the fight against oral mucositis will be discussed during the treatment of patients with head and neck cancer.

Keywords: Oral mucositis, radiotherapy, chemotherapy

PS85

SİGARA KULLANIMI ÖYKÜSÜ VE ORAL SKUAMÖZ HÜCRELİ KARSİNOM: BİR VAKA RAPORU

Yavuz Sinan AYDINTUĞ[1], **Elif ÇOBAN**[1], Tuğba TÜREL YÜCEL[1], Banu ÇUKURLUÖZ BAYINDIR[2]

[1]Kütahya Sağlık Bilimleri Üniversitesi Diş Hekimliği Fakültesi, Ağız Diş ve Çene Cerrahisi Anabilim Dalı

[2]Kütahya Sağlık Bilimleri Üniversitesi Diş Hekimliği Fakültesi, Protetik Diş Tedavisi Anabilim Dalı

Özet; Amaç: Ağız kanserleri arasında Skuamöz Hücreli Karsinom (SHK,) en sık görülen morfolojik tiptir. Genellikle 6.- 7. dekatlarda ve erkeklerde kadınlara göre daha fazla görülür. SHK oluşumunda sıklıkla; kötü ağız hijyeni, uyumsuz diş protezleri gibi risk faktörlerinin etkin olduğu ve bunların yaşa bağlı olarak arttığı bilinmektedir.

Olgu Tanımlaması: 68 yaşında erkek hasta; üst çene anterior bölgede ağrı ve kısa sürede oluşan lezyon şikayeti ile kliniğimize başvurdu. Anamnezde 50 yıllık sigara geçmişi belirtildi. Lezyon lokal anestezi altında, eksizyonel biyopsi ile çıkarıldı ve histopatolojik olarak skuamöz hücreli karsinom teşhisi konuldu. Hasta Kulak Burun Boğaz Anabilim Dalı'na sevk edildi. Hastadan; bilgisayarlı tomografi kombineli pozitron emisyon tomografisi teknolojisi (PET-CT) ile görüntü alındığı, rezidüel hastalık ve metastazı ile tutarlı bir bulgu olmadığı tarafımıza bildirildi. Buna göre radikal cerrahi ve radyoterapi önerilmedi. Ağız mukozası iyileşmesi sağlandıktan sonra hasta protez restorasyonu için Protez Anabilim Dalı'na sevk edildi. Kliniğimizde halen kısa süreli kontroller ile takip edilmektedir.

Tartışma/Sonuç: Çalışma alanımızda olan oral kanserler çene cerrahları ve diş hekimleri olarak bizim için özellikle önemlidir. Muayene sırasında, tüm oral mukozanın değerlendirilmesi, risk faktörlerinin elimine edilmesi gereklidir. Hastalar ağız kanserleri hakkında bilgilendirilmeli ve halk bilinci artırılmalıdır. Erken tanının tedavi türünü belirlediği ve hastanın yaşam kalitesini ve süresini etkilediği unutulmamalıdır.

Anahtar Kelimeler: Oral kanser, sigara, eksizyonel biyopsi

ORAL SQUAMOUS CELL CARCINOMA: A CASE REPORT

Yavuz Sinan AYDINTUG[1], **Elif COBAN[1]**, Tuğba Türel YUCEL[1], Banu Çukurluöz BAYINDIR[2]

[1]Kütahya University of Health Sciences Faculty of Dentistry, Department of Oral and Maxillofacial Surgery

Kütahya University of Health Sciences Faculty of Dentistry, Department of Prosthodontics

Summary;

Objectives: Among oral cancers, Squamous Cell Carcinoma (SCC) is the most common morphological type. It is more common in males than in females and is more common in the 6th and 7th decades. Often in the formation of SCC; risk factors such as poor oral hygiene and incompatible dental prostheses are known to be effective and increase with age.

Case Description: 68 year old male patient; he was admitted to our clinic with the complaint of pain in the upper jaw. He had a 50 years history of smoking. The lesion was removed under local anesthesia by excisional biopsy and histopathologically diagnosed as squamous cell carcinoma. The patient was referred to the Department of Otorhinolaryngology. Positron emission tomography technology was combined with computed tomography and there were no findings consistent with residual disease metastasis. According to this radical surgery and radiotherapy were not recommended. The patient was referred to the Prosthodontics Department for restoration of the prosthesis after oral mucosa healing was achieved. The patient is followed up with short term controls in our clinic.

Results/Conclusions: Oral cancers in our field are particularly important for us as jaw surgeons and dentists. During the examination, it is necessary to evaluate all oral mucosa and eliminate risk factors. Patients should be informed about oral cancers and public awareness should be increased. It should be remembered that early diagnosis determines the type of treatment and affects the patient's quality of life and duration.

Keywords: Oral cancer, smoking, excisional biopsy.

PS86

PERİPHERAL OSSİFYİNG FİBROMA OLGU SUNUMU

Kübra Nur ÇAKAN[1], Defne YALÇIN YELER[1], Büşra KOÇ[2]

[1]Cumhuriyet Üniversitesi Diş Hekimliği Fakültesi, Ağız, Diş ve Çene Radyolojisi

[2]Cumhuriyet Üniversitesi Diş Hekimliği Fakültesi, Ağız, Diş, Çene Hastalıkları ve Cerrahisi

Amaç: Periferal ossifiye fibrom, özellikle dişetinde meydana gelir. Genellikle interdental papilladan çıkan, saplı ya da sapsız nodüler bir kitle olarak ortaya çıkar. Rengi kırmızıdan pembeye kadar değişir ve yüzeyi ülsere olabilir. Kırmızı, ülserleşmiş görüntüleri genellikle pyojenik granülomlarla karıştırılır; pembe, ülsere olmayanlar ise klinik olarak irritasyon fibromlarına benzerler. Çoğu lezyon 2 cm' den küçüktür, daha büyük lezyonlar nadiren ortaya çıkar. Lezyon, tanı konulmadan haftalar veya aylar boyunca kalabilir. Sıklıkla genç erişkinlerde görülür. Tüm vakaların neredeyse üçte ikisi kadınlarda görülür. Maksiller anterior bölge en sık görüldüğü lokalizasyondur. Genellikle dişler etkilenmez; nadiren ilişkide olduğu dişlerde harekete ve sallanmaya neden olabilir. Bu sunumun amacı periferal ossifiye fibromun klinik durumu hakkında bilgi vermektir.

Olgu Tanımlaması: 50 yaşında erkek hasta kliniğimize rutin muayene için başvurdu. Hastanın klinik muayenesi sırasında sol üst çene, kanin bölgesinde büyük oranda pembe renkli, düzgün yüzeyli, saplı lezyon saptandı. Lezyonun boyutu 1,5 cm olarak hesaplandı. Hastanın herhangi bir semptomu yoktu. Lezyona eksizyonel biyopsi yapılarak patoloji bölümüne gönderildi. Patolojik inceleme sonucu lezyonun 'periferal ossifiye fibrom' olduğu rapor edildi.

Sonuç: Periferal ossifiye fibrom, pratikte nadir rastlanan fibro-osseöz bir lezyondur. Ayırıcı tanıda juvenil ossifiye fibrom, piyojenik granülom, irritasyon fibromu, periferal dev hücreli granülom, periferal odontojenik fibrom gibi patolojiler akla

gelmelidir. Tanısı klinik, radyolojik ve histopatolojik bulgular eşliğinde konur. Tedavide nüksü önlemek için total cerrahi eksizyon yapılmalı, hastalar uzun süre takip edilmelidir.

Anahtar Kelimeler: Periferal ossifiye fibrom, fibrom, lezyon

CASE REPORT OF PERIPHERAL OSSIFYING FIBROMA

Kübra Nur CAKAN[1], Defne Yalçın YELER[1], Büşra KOC[2]

[1]Cumhuriyet University Faculty of Dentistry, Department Oral and Maxillofacial Radyology

[2]Cumhuriyet University Faculty of Dentistry, Department Oral and Maxillofacial Surgery

Aim: The peripheral ossifying fibroma occurs exclusively on the gingiva. It appears as a nodular mass, either pedunculated or sessile, that usually emanates from the interdental papilla. The color ranges from red to pink, and the surface is frequently ulcerated. Red, ulcerated ones often are mistaken for pyogenic granulomas; the pink, nonulcerated ones are clinically similar to irritation fibromas. Most lesions are less than 2 cm in size, larger ones occasionally occur. The lesion often has been present for many weeks or months before the diagnosis is made. Young adults are affected more frequently. Almost two thirds of all cases occur in females. The anterior maxillary region is the most common localization for the peripheral ossifying fibroma. Usually, the teeth are unaffected; rarely, there can be migration and loosening of adjacent teeth. The purpose of this presentation is to provide information about the clinical status of peripheral ossifying fibroma.

Case Description: A 50-year-old male patient attended to our clinic for routine examination. During the clinical examination; a pink colored, well-defined and pedinculated lesion was found on the left maxillar canine region. The size of the lesion was calculated as 1.5 cm. The patient had no symptoms. Excisional biopsy was performed on the lesion and sent to the pathology department. Peripheral ossifying fibroma was reported as a result of pathological examination.

Conclusion: Peripheral ossifying fibroma is a fibro-osseous lesion that is rarely seen in practice. In differential diagnosis, pathologies such as juvenile ossifying fibroma, pyogenic granuloma, irritation fibroma, peripheral giant cell granüloma, peripheral odontogenic fibroma should be considered. The diagnosis is based on clinical, radiological and histopathological findings. Total surgical excision should be performed to prevent recurrence and patients should be followed up for a long time.

Keywords: Peripheral ossifying fibroma, fibroma, lesion

PS87

HAREKETLİ PROTEZ KULLANAN HASTALARIN ORAL HİJYEN ALIŞKANLIKLARI VE ORAL MUKOZAL LEZYONLARLA İLİŞKİSİ

Fatma YÜCE, **Melek TAŞSÖKER**, Sevgi ÖZCAN

Necmettin Erbakan Üniversitesi Diş Hekimliği Fakültesi, Ağız, Diş ve Çene Radyolojisi

Giriş-Amaç: Bu çalışmanın amacı hareketli protez kullanan hastalarda görülen protezle ilişkili oral mukozal lezyonların (POML) sıklığı ve tiplerini belirlemek; yaş, cinsiyet, eğitim durumu, sistemik hastalık varlığı, sigara kullanımı, protez tipi, gece protez kullanımı ve oral hijyen durumu ile POML arasındaki ilişkiyi saptamaktır.

Gereç-Yöntem: Araştırmamız anket ve klinik muayene olmak üzere iki aşamadan oluşmaktadır. Anket formunda hastanın yaş, cinsiyet, sistemik hastalık varlığı, eğitim düzeyi, sigara kullanımı, diş hekimi ziyaret sıklığı, gece protez kullanım alışkanlığı, protez günlük bakım alışkanlığı ve protez kullanım süresi kayıt altına alınmıştır. Klinik muayenede POML varlığı (protez stomatiti, epulis fissuratum, angular şelitis, mesnetsiz kret, travmatik fibrom, epulis fissüratum…vb) ve lokalizasyonu kaydedilmiştir. Çalışmadaki tüm parametreler için tanımlayıcı istatistikler hesaplanmıştır. Kategorik değişkenler arası ilişkilerin saptanmasında ki-kare testi kullanılmış olup, $p<0.05$ seviyesinde anlamlı kabul edilmiştir.

Bulgular: Çalışmaya dahil edilen 133 bireyin yaş ortalaması 62.41 (41-88) yıldır. 133 hastadan 227 parça protez bölgesinin değerlendirilmesi sonucunda 95 protez yerleşim alanında POML saptanmıştır (%41.8). Hastalarda en sık gözlenen POML protez stomatitidir (%50.5). Protez kullanım süresi, protez temizleme sıklığı, gece protez kullanımı ve sigara alışkanlığı ile POML arasında istatistiksel olarak anlamlı ilişki saptanmıştır ($p<0.05$). Eğitim seviyesi, sistemik hastalık varlığı, protezin tipi ve lokalizasyonu, protez temizleme ajanı ile POML arasında ilişki bulunmamıştır ($p>0.05$).

Tartışma-Sonuç: Protezleri uygun süre kullanmak ve oral hijyen bakımının sürdürülmesi ile protezle ilişkili gelişen oral lezyonların azaltılması sağlanabilir.

Anahtar Kelimeler: Hareketli protez protez stomatiti epulis

ORAL HYGIENE HABITS AND RELATION WITH ORAL MUCOSAL LESIONS OF PATIENTS USING REMOVABLE DENTURES

Fatma YUCE, **Melek TASSOKER**, Sevgi OZCAN

Department of Oral and Maxillofacial Radiology, Necmettin Erbakan University Faculty of Dentistry

Objectives: The aim of this study was to determine the prevelance and types of prosthetic associated oral mucosal lesions (POML) in patients using removable prostheses; and to establish the relationship between POML and age, sex, educational status, presence of systemic disease, smoking, prosthesis type, prosthesis use in night and oral hygiene status.

Materials-Methods: This study consists of two stages: questionnaire and clinical examination. Age, gender, presence of systemic disease, education level, smoking, frequency of visiting dentists, habit of using night prosthesis, habit of daily prosthesis, and duration of prosthesis use were recorded in the questionnaire form. The presence of POML (prosthetic stomatitis, epulis fissuratum, angular chelitis, unrestrained crest, traumatic fibroma, epulis fissuratum, etc.) and localization were recorded during clinical examination. Descriptive statistics were calculated for all parameters in the study. Chi-square test was used to determine the relationships between categorical variables and was considered significant at $p<0.05$.

Results: The mean age of 133 individuals included in the study was 62.41 (41-88) years. As a result of the evaluation of 227 prosthetic parts of 133 patients, POML was detected in 95 sites (41,8%). The most common POML type is prosthetic stomatitis (%50.5) in patients. A statistically significant relationship was found between POML and duration of prosthesis wear, frequency of prosthesis cleaning, night-time prosthes isuse and smoking habit ($p<0.05$). The level of education, presence of systemic disease, type and localization of prosthesis, prosthesis cleaning agent and POML were not correlated ($p> 0.05$).

Conclusions: Prosthesis-related oral lesions can be reduced by using the prosthesis for an appropriate period and maintaining oral hygiene care.

Keywords: Removable denture stomatitis denture epulis

PS88

AĞIZ TABANINDA ORAL İNTRAEPITELYAL NEOPLAZI-I OLGUSU

Alper SİNDEL[1], **Nelli YILDIRIMYAN**[1], Busehan BİLGİN[1], Ayşe TAŞ[2], Göksel ŞİMŞEK KAYA[1]

[1]Akdeniz Üniversitesi Diş Hekimliği Fakültesi, Ağız, Diş ve Çene Cerrahisi Ana Bilim Dalı

[2]Akdeniz Üniversitesi Diş Hekimliği Fakültesi, Ağız, Diş ve Çene Radyolojisi Ana Bilim Dalı

Amaç: Oral intraepitelyal neoplazi, oral skuamöz hücreli karsinomun potansiyel bir öncüsü olarak oral mukozanın premalign lezyonlarından biri olarak tanımlanmıştır. Klinik olarak lökoplaki, eritroplaki veya eritrolökoplaki olarak izlenebilen bu lezyonların kesin tanısı biyopsiye dayanmaktadır. Bu raporun amacı oral intraepitelyal neoplazi tanısı alan bir hastanın tedavisini sunmaktır.

Olgu Tanımlaması: 36 yaşında bayan hasta protetik tedavileri için Akdeniz Üniversitesi Diş Hekimliği Fakültesi'ne başvurmuş ancak ilk muayenesinde gözlenen bir takım bulgular nedeniyle Ağız, Diş ve Çene Cerrahisi Ana Bilim Dalı'na sevk edilmiştir. İntraoral değerlendirmesinde ağız tabanında, keskin sınırları olan, dalgalı yüzeye sahip, homojen bir lökoplaki sahası saptanmıştır. Lezyondan habersiz olan hasta ileri sorgulama sonucu sigara içtiğini belirtmiştir. Eksizyonel biyopsisi planlanan hastadan alınan örnek histopatolojik inceleme için gönderilmiştir.

Bulgular: Histopatolojik raporda hiperkeratoz, fokal parakeratoz, epidermal akantoz, hipergranüloz, özellikle bazal tabakada yer yer ortalara ilerleyen hücresel kalabalıklaşma ve nükleer atipi ile karakterize lezyon izlenmiştir. İnvaziv lezyon izlenmemiştir. Bu bulgular oral intraepitelyal neoplazi I (OIN-I) tanısı ile uyumlu bulunmuştur. Hastaya tanısı ve malign transformasyon potansiyeli hakkında bilgi verilmiştir. Ayrıca derhal sigara içmeyi bırakması tavsiye edilmiştir. Hasta önerileri uygulamıştır ve lezyon halen nüks etmemiştir.

Sonuç: Uzun süreli takibe ek olarak, hastaların sigarayı bırakması da oral intraepitelyal neoplazi yönetiminin etkinliğini artırmak için tedavi planının temel bir bileşeni olmalıdır.

Anahtar Kelimeler: Prekanseröz lezyon, intraepitelyal neoplazi, epitelyal displazi

ORAL INTRAEPITHELIAL NEOPLASIA-I OF THE FLOOR OF THE MOUTH: A CASE REPORT

Alper SINDEL[1], **Nelli YILDIRIMYAN[1]**, Busehan BILGIN[1], Ayşe TAS[2], Göksel SIMSEK KAYA[1],

[1]Akdeniz University, Faculty of Dentistry, Department of Oral and Maxillofacial Surgery

[2]Akdeniz University, Faculty of Dentistry, Department of Oral and Maxillofacial Radiology

Objectıve: Oral intraepithelial neoplasia is defined as a premalignant lesion of oral mucosa which is a potential precursor of oral squamous cell carcinoma. It may present as leukoplakia, erythroplakia or erythroleukoplakia clinically, however the definitive diagnosis is based on biopsy. This aim of this report is to present the management of a patient with oral intraepithelial neoplasia.

Case Descrıptıon: A 36-year-old female patient attended to Akdeniz University, School of Dentistry for prosthodontic treatment but was referred to the Department of Oral and Maxillofacial Surgery due to certain findings during her initial examination. Her intraoral evaluation revealed a homogenous leukoplakia in the anterior floor of mouth which was sharply demarcated and corrugated. The patient was unaware of this lesion. Upon further questioning, she revealed to be a smoker. An excisional biopsy was planned and the specimen was sent for histopathological examination.

Results: The histopathological report revealed hyperkeratosis, focal parakeratosis, epidermal acanthosis, hypergranulosis, cellular crowding especially in the basal layer, which progressed towards the middle of the lesion, and nuclear atypia. No invasion was observed. These findings were consistent with a diagnosis of oral intraepithelial neoplasia I (OIN-I). The patient was informed about her diagnosis and its potential of malignant transformation. She was also advised to cease smoking immediately. The patient followed the recommendations and is still being followed up with no recurrences.

Conclusıon: Smoking cessation, along with long-term follow-up, needs to be a fundamental component of the treatment plan for OIN cases to improve the effectiveness of OIN management.

Keywords: Precancerous lesion, intraepithelial neoplasia, epithelial dysplasia

PS89

ORAL SKUAMÖZ HÜCRELİ PAPİLLOM: BİR OLGU RAPORU

Tuğçe Berre KARÖZ, **Osman GÖKTÜRK**

Zonguldak Bülent Ecevit Üniversitesi Diş Hekimliği Fakültesi, Ağız, Diş ve Çene Cerrahisi

Amaç: Oral skuamoz hücreli papillom; WHO sınıflamasına göre, saplı veya sapsız, verriköz veya karnabahar benzeri morfolojide, benign, hiperplastik, ekzofitik, lokalize proliferasyon olarak tanımlanmaktadır. Lezyonun rengi, keratinizasyon ve vaskülarizasyon düzeyine göre beyazdan pembeye değişebilmektedir. En yaygın görüldüğü bölgeler yumuşak damak, dudaklar, dil ve dişetidir. Histopatolojik olarak, keratinize çok katlı epitelin proliferasyonu sonucu fibrovasküler bağ dokusu ile birlikte parmaksı çıkıntılarla karakterizedir. Ayırıcı tanıda verruka vulgaris, multifokal epitelyal hiperplazi, kondiloma aküminatum ve papiller skuamoz hücreli karsinom yer alır. Tedavi, lezyonun tabanını ve nüksü önlemek için çevre sağlam dokunun küçük bir alanını içeren tam cerrahi eksizyondur.

Gereç ve yöntem: 65 yaşında kadın hasta sol maksilla anterior bölgede şişlik şikayeti ile Zonguldak Bülent Ecevit Üniversitesi Diş Hekimliği Fakültesi Ağız, Diş ve Çene Cerrahisi kliniğimize başvurdu. Klinik değerlendirmede, fasiyal asimetri, intraoral olarak sol maksiller kanin dişte mobilite ve çevre dişetinde kırmızı renkte, lobüler görünümlü yaklaşık olarak 2x3 cm boyutlarında eksofitik lezyon gözlendi. Radyografik olarak lezyonla ilişkili dişte horizontal ve vertikal kemik kaybı izlendi. Lezyonun tümü eksize edildi ve ilişkili diş çekildi.

Bulgular: Histopatolojik tetkik sonucunda makroskopik olarak 3x2.5x1.5 cm ölçülerinde krem-kahverengi renkte düzensiz görünümdeki doku parçasının kesitlerinde yaygın solid, beyaz renkte alanlar, mikroskobik olarak skuamoz papillom ile uyumlu bulgular izlendi.

Tartışma ve sonuç: Oral skuamoz hücreli papillom vakalarının tedavisinde rutin eksiyoznun dışında lazer ablasyon tedavisi, elektrokoter, kriyocerrahi ve lezyon içine interferon enjeksiyonu kullanılmaktadır. Tedavi edilmeden bırakılan olgularda bile yıllar içinde maligniteye dönüşüm, diğer lokalizasyonlarda görülme veya lezyonun fazla büyümesi şeklindeki sorunlar ile karşılaşılmaz.

Anahtar Kelimeler: Skuamoz papillom, verriköz

ORAL SQUAMOUS CELL PAPILLOMA: A CASE REPORT

Tuğçe Berre KAROZ, **Osman GOKTURK**

Zonguldak Bülent Ecevit University Faculty of Dentistry, Department of Oral and Maxillofacial Surgery

Objectives: According to the WHO classification, oral squamous cell papilloma is defined as benign, hyperplastic, exophytic and localized proliferation of the epithelial cells with varying morphologies such as pedunculated, verrucous or cauliflower-like. The color of the lesions varies from white to pink, depending on the level of keratinization and vascularisation. The most common areas are soft palate, lips, tongue and gums. Histopathologically, it is characterized by finger-like protrusions along with fibrovascular connective tissue as a result of proliferation of keratinized stratified epithelium. Differential diagnosis includes verruca vulgaris, multifocal epithelial hyperplasia, condyloma acuminatum and papillary squamous cell carcinoma. Treatment is full surgical excision involving the base of the lesion and a small area of the surrounding intact tissue to prevent recurrence.

Materials and Methods: A 65-year-old female patient was referred to Zonguldak Bülent Ecevit University Faculty of Dentistry, Oral and Maxillofacial Surgery clinic with the complaint of swelling on the left maxillary anterior region. In the clinical examination, facial asymmetry, mobility in the left maxillary canine tooth and an exophytic lesion was observed in the peripheral gingiva with a red, lobular appearance, approximately 2x3 cm in size. In radiographic examination, horizontal and vertical bone loss was observed on the related tooth. The treatment of choice was to excise the lesion and tooth extraction.

Results: After the assessment of the cream-brown colored, 3x2.5x1.5 cm sized tissue sample histopathologically, the laboratory results showed a solid lesion with white areas, and findings were compatible with squamous papilloma with an irregular appearance.

Discussion-Conclusion: Except from routine excision; laser ablation therapy, electrocautery, cryosurgery, and interferon injection are also used in the treatment of oral squamous cell papillomas. The untreated cases do not show malignant transformation, overgrowth and spreading to the other body areas.

Keywords: Squamous papilloma, verricous

PS90

MANDİBULA OSTEOSARKOMU: OLGU SUNUMU

Nur HACIOSMANOĞLU

Ankara Üniversitesi Diş Hekimliği Fakülesi, Ağız, Diş ve Çene Radyolojisi

Giriş-Amaç: Osteosarkom, daha çok genç yaş grubunda görülen kemiğin en sık primer malign tümörüdür. Seyri hızlı ve prognozu kötüdür. Bu olgu sunumunda mandibula sağ korpus bölgesinde gelişen osteosarkom vakası sunulmuştur.

Olgu Tanımlanması: 55 yaşında erkek hasta, diş çekimi sonrası gelişen ve iyileşmeyen şişlik nedeniyle kliniğimize başvurdu. Yapılan muayene sonucunda hastada ekstraoral ağrılı, sert şişlik ve intraoral ülsere yumuşak doku proliferasyonu izlendi. Hastaya ait panoramik radyografta sağ mandibula molar bölgede, alveolar kret üzerinde kemik densitesi ile uyumlu radyoopasite görüldü.

Bulgular: Alınan biyopsi sonucu doku örneğinin derin kısımlarında atipik osteoid üretimi, yüzeye yakın alanlarında geniş ülserasyon ve nekroz bulundu. Osteosarkom tanısı konulan hasta KBB Ana Bilim Dalı'na yönlendirildi.

Tartışma- Sonuç: Mandibulaya yerleşimi % 0 - % 8 arasında değişen, mandibulanın nadir tümörü olan osteosarkomun klinik ve radyografik bulguları diş hekimleri tarafından iyi bilinmeli ve hastaların doğru kliniğe yönlendirilmesi vakit kaybedilmeden yapılmalıdır.

Anahtar Kelimeler: Osteosarkom, çene, kemik tümörü

Nur HACIOSMANOGLU[1], Hakan EREN[1], Sebahat GORGUN[1], Ayşegül Mine TUZUNER[2], Kevser SANCAK[2]

[1]Ankara University, Faculty of Dentistry, Department of Oral and Maxillofacial Radiology, Ankara, Turkey.

[2]Ankara University, Faculty of Dentistry, Department of Oral and Maxillofacial Surgery, Ankara, Turkey

Objectives: Osteosarcoma is the most common primary malignant tumor of the bone, and seen mostly in young age group. It has rapidly progress and poor prognosis. In this case report, we present a case of osteosarcoma in the right corpus region of the mandible.

Case Description: A 55-year-old male patient was admitted to our clinic for swelling that developed after tooth extraction and did not heal. Extraoral painful swelling and intraoral ulcerated soft tissue proliferation was observed. Panoramic radiograph of the patient showed radiopacity compatible with bone density on the alveolar crest in the molar region of the right mandible.

Results: Atypical osteoid production was found in the deep parts of the tissue sample, wide ulceration and necrosis were found near the surface. The patient was diagnosed with osteosarcoma and was referred to the ENT Department.

Conclusions: The clinical and radiographic findings of osteosarcoma, which is a rare tumor of the mandible, varying between 0% and 8% of the mandible, should be well known by dentists and referral of the patients to the correct clinic should be performed immediately.

Keywords: Osteosarcoma, jaw, bone tumour

PS91

ORAL KANSER SONRASI PROTETIK REHABILITASYON: BIR OLGU SUNUMU

Mirac Berke ERSÖZ, Emre MUMCU

Eskişehir Osmangazi Universitesi Diş Hekimliği Fakültesi, Protetik Diş Tedavisi

Amaç: Tükrük bezi kanseri operasyonu sonrasında ağız açıklığı kısıtlanmış hastanın, protetik rehabilitasyonunu sağlamak.

Gereç ve Yöntem: 68 yasındaki erkek hasta alt-üst tam protez yapımı için Eskişehir Osmangazi Üniversitesi Diş Hekimliği Fakültesi Protetik Diş Tedavisi Bölümüne başvurmuştur. Hastadan alınan anamnezde tükürük bezindeki lezyon sebepli opere edildiği, gerekli medikal tedavisinin sona erdiği ve kontrol altında olduğu öğrenilmiştir. Yapılan klinik muayenede hastanın ağız açıklığının cerrahi sebebiyle kısıtlanmış olduğu ve ağız kuruluğu gözlenmiştir. Ayrıca radyolojik olarak da herhangi bir patolojik bulguya rastlanmamıştır. Hastadan c-tipi silikon malzeme ile ilk ölçü alınmıştır. Parçalı kaşık hazırlanarak çinko oksit ojenol ile fonksiyonel ölçüsü alınmıştır. Dikey boyut belirlenerek dişli provası yapılıp protez bitim işlemlerine geçilmiştir. Ağız açıklığındaki kısıtlılık sebebiyle parçalı protez üretilerek, hasta protezin kullanımı konusunda eğitilmiştir.

Hastanın proteze uyumu, ağız hijyeni ve başarının değerlendirilebilmesi için düzenli kontroller yapılmıştır.

Sonuç: Kısıtlı ağız açıklığı protetik tedavi için engel değildir, protez üretiminde modifikasyonlar gerektirir. Ağız içi kanserlere bağlı olarak uygulanan cerrahiler sonrasında ağız açıklığı kısıtlanan bireylerde parçalı, menteşeli, katlanabilir tasarımlarla protetik rehabilitasyonu sağlamak mümkündür.

Anahtar Kelimeler: Kısıtlı ağız açıklığı, parçalı protez, menteşeli protez, oral kanser

PROSTHETIC REHABILITATION AFTER ORAL CANCER: A CASE REPORT

Mirac Berke ERSOZ, Emre MUMCU

Eskişehir Osmangazi University Faculty of Dentistry, Departmant of Prosthodontics, Turkey

Purpose: To provide prosthetic rehabilitation of the patient whose mouth opening is limited after removal of salivary gland cancer.

Material and Method: A 68-year-old male patient applied to the Eskişehir Osmangazi University Faculty of Dentistry, Department of Prosthodontics for complete denture fabrication. According to the anamnesis of patient, it was learned that the salivary gland was operated due to the lesion, the medical treatment was completed and it was under control. On the examination, the patient's mouth opening was limited due to surgery and dry mouth was observed. In addition, no pathological findings were found radiologically. The first impression was taken from the patient with c-type silicone material. Custom tray was fabricated and final impression was made with zinc-oxide eugenol paste. Vertical dimension and jaw relation was recorded then teeth arrengements were done. After try in the prosthesis was finished. Due to the limited mouth opening, sectional denture was produced and the patient was educated for the use of prosthesis. Regular control sessions were performed to assess the patient compliance, oral hygiene and success.

Conclusion: Limited mouth opening is not an obstacle for prosthetic treatment, it requires modifications in fabricaton of dentures. It is possible to provide prosthetic rehabilitation with sectional, hinged, foldable designs in patients with limited mouth opening after surgeries due to oral cancers.

Keywords: Limited mouth opening, sectional denture, hinge denture, oral cancer

PS92

ALIŞILMIŞIN DIŞINDA KONUMLU EKTOPİK KANİN DİŞ

Ayşegül TÜRKMENOĞLU, Halil Tolga YÜKSEL, Şehrazat EVİRGEN

Uşak Üniversitesi Diş Hekimliği Fakültesi, Ağız Diş ve Çene Radyolojisi

Giriş-Amaç: Ektopik dişler, maksiller sinüs, mandibular kondil ve koronoid çıkıntı, orbita, nazal kavite ve nazal septum gibi dental arkın dışında tespit edilen yapılardır. Nadir görülmekle beraber genellikle rutin radyografik muayene esnasında fark edilir. Bu bildirinin amacı; rutin klinik ve radyografik muayene esnasında fark edilen ektopik maksiller kanin dişi sunmaktır.

Olgu Tanımlanması: Çeşitli dental problemler için 34 yaşındaki erkek hasta kliniğimize başvurdu. Panoramik radyografide sol maksiller kanin dişin ektopik diş olarak, maksiller sinüsün superiorunda yerleşim gösterdiği tespit edildi. Dişin tam lokalizasyonunu belirlemek için konik ışınlı bilgisayarlı tomografi (KIBT) alındı. Elde edilen KİBT görüntülerinde dişin orbita tabanı ile yakın komşulukta olduğu ve ilgili tarafta nazal kavite lateral duvarında destrüksiyona neden olduğu saptandı. Sol maksiller sinüsün tamamına yakınını dolduran inflamatuar değişikliklerle uyumlu mukozal kalınlaşma görüldü. Hasta ağız, diş ve çene cerrahisi kliniğine yönlendirildi.

Bulgular: Maksiller sinüsteki ektopik dişler, osteomeatal komplekste obstrüksiyona yol açarak kronik sinüzite neden olabilir. Ayrıca, yüz ve baş ağrısı, yüz çevresinde ödem, burun tıkanıklığı, nazolakrimal kanalda tıkanıklık ve epifora gibi semptomlar görülebilir. Ektopik dişe bağlı dentigeröz kist oluşumu görülebilir ya da bu vakada olduğu ektopik diş asemptomatik de olabilir.

Tartışma-Sonuç: Dental arkta eksik diş varlığında ektopik dişten şüphelenilmelidir. Ektopik dişin lokalizasyonunu ve ilişkili patolojileri değerlendirmek için KIBT görüntüleri oldukça yarar sağlamaktadır.

Anahtar Kelimeler: Ektopik diş, konik ışınlı bilgisayarlı tomografi, maksiller sinüs

ECTOPIC CANINE TOOTH WITH EXTRAORDINARY LOCATION

Ayşegül TURKMENOGLU, Halil Tolga YUKSEL, Sehrazat EVIRGEN

Uşak University, Faculty of Dentistry, Department of Oral and Maxillofacial Radiology

Objectives: Ectopic teeth are structures that are detected outside the dental arch such as maxillary sinus, mandibular condyle and coronoid process, orbita, nasal cavity and nasal septum. Although it is rare, it is usually detected during routine radiographic examination. The aim of this study is to present ectopic maxillary canine tooth which is detected during routine clinical and radiographic examination.

Case Description: A 34-year-old male patient was admitted to our clinic for various dental problems. We observed the left maxillary canine as an ectopic tooth that is located on the superior of the maxillary sinus via panoramic radiography. Cone beam computed tomography (CBCT) was performed to determine the exact localization of the tooth. It was found that the tooth was closed to the orbital floor and caused destruction of the lateral wall of the nasal cavity on the related side. Mucosal thickening was observed associated with inflammatory changes that was filled the almost all left maxillary sinus was observed. The patient was referred to oral and maxillofacial surgery clinic.

Results: Ectopic teeth in the maxillary sinus may cause obstruction of the osteomeatal complex and chronic sinusitis. Also, symptoms such as face and headache, edema around the face, nasal obstruction, nasolacrimal duct obstruction and epiphora may be seen. Dentigerous cyst originating from ectopic tooth may be seen or ectopic tooth may be asymptomatic as in this case.

Conclusions: When presence of missing tooth in the dental arch, ectopic tooth should be suspected. CBCT images are useful for evaluating the localization of ectopic tooth and related pathologies.

Keywords: Ectopic tooth, cone beam computed tomography, maxillary sinus

PS93

MAKSİLLER BÖLGEDE GENİŞ RADİKÜLER KİST: VAKA RAPORU

Görkem TEKİN, **Nesrin SARUHAN**

Eskişehir Osmangazi Üniversitesi, Diş Hekimliği Fakültesi, Ağız Diş ve Çene Cerrahisi Anabilim Dalı, Ağız, Diş ve Çene Cerrahisi Anabilim Dalı

Giriş: Radiküler kistler, nonvital dişlerle ilişkili inflamatuar kökenli odontojenik bir kistlerdir. Radiküler kistler çenelerin en yaygın kistidir ve tüm odontojenik kistlerin yaklaşık% 55'ini oluşturur. Yaşamın dördüncü ve beşinci dekatlarında en yüksek insidansla geniş bir hasta yaşı aralığında görülürler. Erkeklerde görülme sıklığı kadınlara oranla daha çoktur. Bu vaka da maksiller sinüsü içine alan geniş radiküler kiste sahip hastanın tanı ve tedavisi sunulmuştur.

Vaka: 30 yaşındaki bayan hasta sağ üst çenede şişlik şikayetiyle kliniğimize başvurdu. Hastanın alınan anamnezinde sistemik hastalığı yoktu. Radyografik değerlendirmede Yapılan klinik muayenede sağ üst çenede enfekte bir diş gözlendi. Baş-boyun bölge muayenesinde herhangi bir semptom bulunamadı ve lenf bezleri normaldi. Etkilenen diş non-vitaldi. Yapılan ponksiyonda enfekte kist sıvısı aspire edildi. Radyolojik muayenede sağ maksiler sinüste, üst sağ birinci azı dişinin apeksinden kaynaklanan ve apikale ve laterale doğru genişleyen radyolüsent bir lezyon saptandı. Hasta genel anestezi altında opere edilerek 15,16 ve 17 numaralı dişler çekildi ve kist enükle edilerek histopatolojik incelemeye gönderildi.

Bulgular: Histopatolojik incelemede radiküler kist tanısı konuldu. 1 yıllık takipte nüks gözlenmedi.

Tartışma: Radiküler kistlerin, inflamasyonun bir sonucu olarak periodontal ligamandaki epitelyal kalıntılardan kaynaklandığına inanılmaktadır. Radiküler kistlerin birincil tedavisi enükleasyondur. Enfekte olmadığı sürece genellikle ağrı yapmayan ve yavaş büyüyen lezyonlar olduğu için çok büyük boyutlara ulaşabilirler. Bu gibi durumlarda marsüpyalizasyon tedavisi uygulanabilir.

Anahtar Kelimeler: Enükleasyon, Maksilla, Radiküler kist

WIDE RADICULAR CYST IN THE MAXILLARY REGION: CASE REPORT

Nesrin SARUHAN, Görkem TEKIN

Eskisehir Osmangazi University Faculty of Dentistry, Department of Oral and Maxillofacial Surgery

Introduction: Radicular cysts are an odontogenic cyst of inflammatory origin associated with devital teeth. Radicular cysts are the most common cyst of the jaws and constitute about 55% of all odontogenic cysts. In the fourth and fifth decades of life, they appear in a wide range of patients with the highest incidence. Its incidence in men is higher than in women. In this case, the diagnosis and treatment of a patient with a large radicular cyst including the maxillary sinus is presented.

Case: A 30-year-old female patient was admitted to our clinic with a complaint of swelling in the upper right jaw. The patient had no systemic disease in his anamnesis. In the clinical examination, an infected tooth was observed in the right upper jaw. No symptoms were found in the head and neck examination, and the lymph nodes were normal. The affected tooth was non-vitamin. Radiological examination revealed a radiolucent lesion in the right maxillary sinus originating from the apex of the upper right first molar and extending towards the apical and lateral. The patient was operated under general anesthesia and teeth 15,16 and 17 were removed, and the cyst was enuced and sent for histopathological examination.

Results: As a result of histopathological examination, a radicular cyst was diagnosed. No recurrence was observed at 1-year follow-up.

Discussion: Radicular cysts are believed to be caused by epithelial residues in the periodontal ligament as a result of inflammation. The primary treatment of radicular cysts is enucleation. As long as they are infected, they can reach very large sizes, as there are usually slow-growing lesions that do not cause pain. In such cases, marsupialization therapy can be applied.

Keywords: Enucleation, Maxilla, Radicular cyst

PS94

25 YAŞINDA GENÇ BİR HASTADA ORAL YASSI HÜCRELİ KARSİNOMUN ERKEN TEŞHİSİ

Ömer EKİCİ, **Mahmut Selim PERÇİN**

Afyonkarahisar Sağlık Bilimleri Üniversitesi, Diş Hekimliği Fakültesi, Ağız, Diş ve Çene Cerrahisi Anabilim Dalı, Ağız, Diş ve Çene Cerrahisi

Giriş-Amaç: Oral kanser, dünya çapında kansere bağlı ölümlerin altıncı en önemli nedeni olan önemli bir sağlık sorunudur. Oral kanser etiyolojisinde en sık belirtilen risk faktörleri tütün ve alkoldür. Oral kanserlerin neredeyse % 95'i 40 yaşından büyük kişilerde ortaya çıkar. Bu çalışmanın amacı, 25 yaşında erkek bir hastada nadir görülen bir oral kanser olgusunu ve bunun etyolojik faktörlerle ilişkisini sunmaktır.

Araç-Yöntem: Yirmi beş yaşında, erkek, mahkum bir hasta diş çekimi için kliniğimize getirildi. Ağız içi muayenede ağzın köşelerinde angular şelitis ve yanak iç mukozasında beyaz renkli, topak kitleler gözlendi. Ek olarak, damak yüzeyinde ve alt çene kemiğinin alveoler kretinde yaygın eritematöz beyaz lezyonlar gözlendi. Hastadan alınan anamnezde, 8 yaşından beri(18 yıldır) eroin, kokain ve uyuşturucu haplar gibi çeşitli formlarda uyuşturucu kullandığı öğrenildi. Buna ek olarak 15 yıl boyunca günde 2 paket sigara içtiği ve yoğun alkol kullandığı öğrenildi. Lokal anestezi altında, yanak mukozası ve damak mukozasındaki lezyonlardan iki adet insizyonel biyopsi yapıldı ve histopatolojik inceleme için gönderildi.

Bulgular: Histopatolojik incelemede "orta derecede displazi" saptandı. Hastaya oral kanser ve risk faktörleri hakkında bilgi verildi. Sigara, alkol ve uyuşturucu kullanımını derhal bırakması gerektiği vurgulandı.

Tartışma-Sonuç: Hasta tedavi için KBB kliniğine gönderildi. Ne yazık ki, hastanın başka bir şehre nakledilmesi nedeniyle tedavi süreci hakkında bilgi alınamadı. Oral kanser genellikle daha büyük yaşlarda görülür, ancak bu rapor uzun süreli sigara içimi, alkol kullanımı ve madde bağımlılığının erken yaşta oral kansere neden olabileceğini göstermektedir. Ayrıca diş hekimlerinin ağız kanserinin erken teşhisinde ve önlenmesinde büyük sorumluluğu vardır.

Anahtar Kelimeler: Oral kanser, oral pre-malin lezyon, displazi, madde bağımlılığı

EARLY DIAGNOSIS OF ORAL SQUAMOUS CELL CARCINOMA IN A 25-YEAR-OLD YOUNG PATIENT

Ömer EKICI, **Mahmut Selim PERCIN**

Department of Oral and Maxillofacial Surgery, Faculty of Dentistry, Afyonkarahisar Health Sciences University, Afyonkarahisar, Turkey

Objectives: Oral cancer is a significant health problem, being the sixth most common cause of cancer-related deaths worldwide. The most commonly cited risk factors in the etiology of oral cancer are tobacco and alcohol. Almost 95 % of oral cancers occur in people older than 40 years. The aim of this study is to present a rare case of oral cancer in a 25-year-old male patient and its relationship with etiological factors.

Materials-Methods: A 25-year-old male, prisoner patient was brought to our clinic for tooth extraction. In the oral examination, angular schelitis was observed at the corners of the mouth, and white-colored, lumpy masses on the inner mucosa of the cheek. In addition, common erythematous white lesions were observed on the palate surface, and on the alveolar crest of the mandible. In the anamnesis taken from the patient, it has been learned that he has been using drugs in various forms such as heroin, cocaine and drug pills since the age of 8 (for 18 years). It was learned that he smoked 2 packs of cigarettes a day and used alcohol heavily for 15 years. Under local anesthesia, 2 incisional biopsies were performed, including lesions on the cheek mucosa and palate mucosa, and sent for histopathological examination.

Results: Histopathological examination revealed " moderate dysplasia". The patient was informed about oral cancer’is risk factors. It was emphasized that he should quit smoking, alcohol and drug use immediately.

Conclusion: The patient was sent to the ENT clinic for treatment. Unfortunately, information about the treatment process could not be obtained due to the transfer of the patient to another city. Oral cancer is usually seen at an older age, but this report shows that long-term smoking, alcohol use, and substance abuse can cause oral cancer at an early age. In addition, dentists have a great responsibility in early diagnosis and prevention of oral cancer.

Keywords: Oral cancer, oral pre-malignant lesion, dysplasia, substance abuse

PS95

TONSİL SKUAMÖZ HÜCRELİ KARSİNOM OLGUSUNDA DENTAL YAKLAŞIM

Büşra YILMAZ

Başkent Üniversitesi Adana Dr Turgut Noyan Araştırma ve Uygulama Hastanesi, Ağız, Diş ve Çene Radyolojisi

Giriş-Amaç: Bu çalışma cerrahi, radyoterapi ve kemoterapi ile tedavi edilen tonsil skuamöz hücreli karsinomda diş hekimliği için kapsamlı bir değerlendirmenin önemini vurgulamayı amaçlamıştır.

Olgu Tanımlanması: 62 yaşında erkek hasta, boynunda 1 yıldır devam eden ve son 2 ay içinde artmış şişlik şikayeti ile hastaneye başvurdu. Sağ-sol boyun diseksiyonu ve sağ mandibular posterior bölgeye rezeksiyon yapıldı, ayrıca kemo-radyoterapi planlandı. Onkoloji Bölümü, onkolojik tedavinin yan etkileri nedeniyle oral komplikasyonları önlemek için dental prosedürleri tamamlamak amacıyla Ağız, Diş ve Çene Radyolojisi Bölümü'ne başvurdu. Boyun Bilgisayarlı Tomografisi (BT) ve dental panoramik radyografiler, kemo-radyoterapiden önce değerlendirildi.

Bulgular: Sedasyon altında sağ boyunda insizyonel biyopsi yapıldı ve sağ tonsilde histopatolojik olarak Squamöz hücreli karsinom (55 cm boyutlarında) rapor edildi. Mandibula invazyonu oluşmadı. Kemoterapi ve cerrahi öncesi tüm diş çekimleri ve periodontal tedavinin yapılmasına karar verildi. Postoperatif nüks gözlenmedi. Maksilla ve mandibula, osteonekroz ve nüks açısından panoramik radyograflar ile takip edildi.

Tartışma-Sonuç: Araştırmalarda olduğu gibi, şüpheli bir boyun şişliği varsa, klinisyenler karsinom olabileceğinin farkında olmalıdır. Baş ve boyun bölgesine uygulanacak onkoloji tedavisinden önce hastanın diş hekimliğinden destek alınarak yaşam kalitesi iyileştirilebilir ve komplikasyonlar önlenebilir.

Anahtar Kelimeler: Tonsil neoplazmı, skuamöz hücreli karsinom, kemo-radyoterapi

DENTAL APPROACH IN A CASE OF TONSIL SQUAMOUS CELL CARCINOMA

Büşra YILMAZ

Department of Oral and Maxillofacial Radiology, Baskent University Adana Dr Turgut Noyan Research and Practise Hospital

Objectives: This study aimed to emphasize the importance of a comprehensive evaluation for dentistry in tonsil squamous cell carcinoma treated with surgery, radiotherapy and chemotherapy.

Case Description: A 62-year-old male patient was presented to the hospital with the complaint of swelling in his neck that had been continuing for 1 year and had increased in the last 2 months. Right-left neck dissection and right mandibular posterior resection was performed, also chemo-radiotherapy was planned. Department of Oncology was referred to Department of Oral and Maxillofacial Radiology with the aim of completing the dental procedures to prevent oral

complications due to the side-effects of oncologic theraphy. Computed Tomography (CT) from neck and dental panoramic radiographs were evaluated before chemo-radiotherapy.

Results: The incisional biopsy of the right neck was performed under sedation and Squamous cell carcinoma (55 cm sizes) of the right tonsil was reported histopathologically. Invasion of the mandible was not occured. It was decided to perform all extractions of teeth and periodontal treatment before chemo-radiotherapy and surgery. No recurrence was observed postoperatively. The patient was followed up with panoramic radiographs for osteonecrosis and recurrence in the maxilla and mandible.

Conclusions: As in researches, if there is a suspicious neck swelling, clinicians should be aware that it may be the carsinoma. Prior to the oncology treatment to be applied to the head and neck region, the quality of life of the patient can be improved and complications may be prevented by getting support from dentistry.

Keywords: Tonsil neoplasm, squamous cell carcinoma, chemo-radiotherapy

PS96

ROBİNOW SENDROMU: BİR VAKA RAPORU

Duygu AZMAN, Melek TAŞSÖKER, Sevgi ÖZCAN

Necmettin Erbakan Üniversitesi Diş Hekimliği Fakültesi, Ağız, Diş ve Çene Radyolojisi

Özet

Amaç: Robinow sendromu (RS), baş, yüz, boy, ekstremiteler, mezomelik ekstremite kısalması, fasiyal malformasyonlar, kardiak ve ürogenital anormallikler ile karakterize hafif otozomal dominant ve şiddetli resesif formlarının tanımlandığı oldukça nadir görülen (1:500.000) bir genetik bozukluktur. Kraniyofasiyal özellikler; geniş bir alın, hipertelorizm, orta yüz hipoplazisi, düzleşmiş ve genişlemiş burun, basık burun köprüsü, aşağı eğimli ağız köşeleri, düşük kulaklar, mikrognati ve üçgen ağızdan oluşur. Sıklıkla görülen oral bulgular arasında gingival hiperplazi, dilde anomaliler, dental anomaliler yer alır. Bu olgu raporunun amacı dental muayene için kliniğimize başvuran Robinow Sendromlu bireyin çene-yüz ve oral bulgularını sunmaktır.

Olgu Tanımlaması: Kliniğimize 16 numaralı dişindeki düşmüş dolgudan kaynaklanan ağrı sebebiyle başvuran 23 yaşındaki sistemik yönden sağlıklı kadın hastadan alınan anamnezde Robinow Sendromu'na sahip olduğu öğrenilmiştir. Hastanın intraoral muayenesinde alt kesicilerin konjenital eksikliğine bağlı diastema varlığı ve 16 numaralı dişinde düşmüş dolgu tespit edilmiştir. Panoromik radyografta 15 numaralı dişin gömülü pozisyonda olduğu tespit edilmiştir. Ekstraoral muayenede Robinow Sendromunda tanımlanan kısa boy, geniş alın, hipertelorizm, orta yüz hipoplazisi, basık burun köprüsü, genişlemiş burun ve mikrognati izlenmiştir. Hastanın anamnezinden medikal tedavi almadığı ve kardiak probleminin olmadığı ve bunun yanı sıra takip altında olduğu öğrenilmiştir.

Sonuç: Dental bulgularının yanı sıra inspeksiyonla tanınabilecek ekstraoral bulgularının diş hekimi tarafından tanınması, Robinow Sendromunun kardiyovasküler sistemi de ilgilendirecek anomalilerle seyretmesi bakımından hayati öneme sahiptir.

Anahtar Kelimeler: Robinow Sendromu, Kardıyovasküler sistem, Dental, fasial malformasyonlar

ROBİNOW SYNDROME: A CASE REPORT

Duygu AZMAN, Melek TASSOKER, Sevgi OZCAN

Necmettin Erbakan University Dentistry Faculty

Abstarct

Aim: Robinow Syndrome (RS) is a very rare (1: 500,000) genetic disorder in which mild autosomal dominant and severe recessive forms characterized by head, face, height, extremities, mesomelic limb shortening, pharyngeal malformations, cardiac and urogenital abnormalities are defined. Craniofacial properties; consists that a wide forehead, hypertelorism, mid-face hypoplasia, flattened and enlarged nose, flat nose bridge, curved mouth corners, low ears, micrognathia and triangular mouth. Common oral findings include gingival hyperplasia, tongue anomalies, dental anomalies. The purpose of this case report is to present the jaw-face findings of an individual with Robinow Syndrome who applied to our clinic for dental examination.

Case Description: It was learned that who had Robinow Syndrome in the anamnesis taken from a systemically healthy 23-year-old woman who applied to our clinic due to the pain caused by the missing restoration in tooth number 16.In the intraoral examination of the patient, the presence of diastema due to congenital deficiency of the lower incisors and a missing restoration in tooth 16 was detected. On the panoramic radiograph, tooth 15 was found to be in the impacted position. In the extraoral examination, short length, wide forehead, hypertelorism, mid-face hypoplasia, flat nose bridge, enlarged nose and micrognathia related Robinow Syndrome were observed. It was learned that the patient did not receive medical treatment from her anamnesis and that she did not have a cardiac problem, and that she was under follow-up.

Conclusion: In addition to dental findings, the recognition of extraoral findings that can be recognized by inspection by the dentist is vital in terms of observing Robinow Syndrome with anomalies that may also affect the cardiovascular system.

Keywords: Robinow Syndrome, Cardiovasculer System, Dental, facial malformations

PS97

MANDİBULA METASTAZI YAPAN PROSTAT KANSERİNİN TESADÜFİ TANISI: VAKA RAPORU

Cemil EREN[1], Gamze ŞİRİN[2], Yusuf Nuri KABA[1], Mehmet AMUK[2], Kemal DENİZ[3]

[1]Erciyes Üniversitesi Diş Hekimliği Fakültesi Ağız, Diş ve Çene Cerrahisi Anabilim Dalı, Ağız, Diş ve Çene Cerrahisi Anabilim Dalı

[2]Erciyes Üniversitesi Diş Hekimliği Fakültesi Ağız, Diş ve Çene Radyolojisi Anabilim Dalı, Ağız, Diş ve Çene Radyolojisi Anabilim Dalı

[3] Erciyes Üniversitesi Tıp Fakültesi Patoloji Anabilim Dalı, Patoloji Anabilim Dalı

Giriş: Prostat kanseri dünyanın birçok yerinde erkeklerde en sık görülen malignite türüdür. Klinik olarak prostat kanseri saptanan hastaların, yaklaşık % 10-20'sinin metastatik hastalığı olduğu bulunmuştur. Kemik metastazı görülmesine rağmen, ilk metastaz odağının mandibula olması nadir bir durumdur. Mandibula çene kemikleri arasında en sık etkilenen kemiktir. Bu olgu sunumunda mandibula metastazı yapan prostat kanserinin tesadüfi tanısı sunulmuştur.

Olgu Sunumu: 80 yaşındaki erkek hasta kliniğimize sağ mandibula posterior bölgede 30 gündür devam eden ağrı ve şişlik şikâyetiyle başvurdu. Tıbbi öyküsünde kalp yetmezliği haricinde sistemik hastalığı olmayan hastasının yapılan klinik muayenesinde sağ mandibula üçüncü molar bölgesinde yumuşak doku yerleşimli solid, bukkal sulkusa doğru ekspanse kitle tespit edildi. Hastanın konik ışınlı bilgisayarlı tomografi incelemesinde güve yeniği benzeri litik alanların yer aldığı kemik dekstrüksüyonu izlendi. Ultrasonongrafik incelemede non-homojen hipoekoik alan içerisinde hiperekoik odak noktalarının yer aldığı görüldü. Kret tepesinden dişeti yüzeyine doğru oblik bir şekilde uzanan birbirinden bağımsız hiperekoik yapıda destrükte kemik adacıkları izlendi. Yapılan insizyonel biyopsi sonucu 'prostat kaynaklı karsinom metastazı' olarak rapor edildi.

Sonuç: Metastaz yeri olarak mandibula tutulumu prostat kanseri hastalarında oldukça nadir görülen klinik bir olgudur. Mandibulada atipik semptomları olan hastalarda metastastik tümör varlığının ortaya konulması diş hekimleri açısından göz ardı edilmemesi gereken bir durumdur.

Anahtar Kelimeler: Kanser, Mandibula, Metastaz, Prostat

THE INCIDENTAL DIAGNOSIS OF PROSTATE CANCER WITH MANDIBLE METASTASIS: CASE REPORT

Cemil EREN[1], Gamze SIRIN[2], Yusuf Nuri KABA[1], Mehmet AMUK[2], Kemal DENIZ[3]

[1]Department of Oral and Maxillofacial Surgery, Faculty of Dentistry, Erciyes University, Kayseri, Turkey

[2]Department of Oral and Maxillofacial Radiology, Faculty of Dentistry, Erciyes University, Kayseri, Turkey

[3]Department of Pathology, Faculty of Medicine, Erciyes University, Kayseri, Turkey

Introduction: Prostate cancer is the most common type of malignancy in men in around the world. In patients with clinically detected prostate cancer, about 10 – 20 % of them are found to have metastatic disease. Although bone metastasis is seen, it is a rare condition that the first place of metastasis is mandible. Among the jaw bones, the mandible is the bone most commonly affected. The most common place in the mandible is the molar region. In this case report, the incidental diagnosis of prostate cancer with mandible metastasis was presented.

Case Report: An 80-year-old male patient was referred to our clinic with pain and swelling in the right posterior mandible for 30 days. There was no systemic disease except the heart failure in his medical history. In clinical examination, a solid mass in the soft tissue extending towards the buccal sulcus was detected in the retromolar region of the right mandible. Bone destruction like moth-eaten was observed in the cone beam computed tomography scan. There were hyperechoic focal points in the nonhomogenic hypoechoic area in ultrasonography. Destructed bone islands in a hyperechoic structure that are obliquely extending from the crest hill to the gingival surface are observed. The incisional biopsy result was reported as "prostate-induced carcinoma metastasis".

Conclusion: Prostate cancer with metastatic spread to mandible as an initial clinical presentation is a rare event. The presence of metastatic tumor in patients with atypical symptoms in the mandible is a condition that should not be ignored for dentists.

Keywords: Cancer, Mandible, Metastasis, Prostate

PS98

SKUAMOZ HÜCRELİ KARSİNOM: OLGU SUNUMU

Yasin YAŞA[1], Elif SADIK[1], Burak CEZAİRLİ[2]

[1]Ordu Üniversitesi, Ağız Diş ve Çene Radyolojisi

[2]Ordu Üniversitesi, Ağız Diş ve Çene Cerrahisi

Giriş-Amaç: Oral skuamöz hücreli karsinom (OSHK), oral kavitede en sık görülen epitelyal kökenli malign bir tümördür. Bu olgu sunumunda histopatolojik inceleme sonucu skuamöz hücreli karsinom tanısı alan bir olguyu sunduk.

Olgu Tanımlaması: 85 yaşında erkek hasta yaklaşık bir yıl boyunca sağ bukkal mukozada ülserasyon şikayeti ile kliniğimize başvurdu. Hasta aynı şikayet ile farklı zamanlarda, farklı sağlık kurumlarına başvurduğunu bildirdi. Hastaya lezyonun yanağını ısırması nedeniyle oluştuğu söylenmiştir. Gargara ve merhem tedavisi uygulanmıştır. Ancak bu tedavilere yanıt alınmadığı öğrenildi.

Bulgular: Sağ bukkal mukozada çapı yaklaşık 3 cm olan ülsere alan içeren verrüköz lezyon izlenmiştir. OSHK ön tanısı ile yönlendirilen hastada insizyonel biyopsi yapıldı. Histopatolojik inceleme sonucunda iyi diferansiye skuamoz hücreli karsinom tanısı konulmuştur.

Sonuç: OSHK vakalarında, erken tanı ve tedavi ile sağ kalım oranı ve hastanın yaşam kalitesi artmaktadır. Bu sebeple oral mukozada oluşan ve iki haftadan uzun süren lezyonlarda malignite olasılığı unutulmamalıdır.

Anahtar Kelimeler: Oral kanser, bukkal mukoza, skuamoz hücreli karsinom

SQUAMOUS CELL CARCINOMA: A CASE REPORT

Yasin YASA[1], Elif SADIK[1], Burak CEZAIRLI

[1]Department of Dentomaxillofacial Radiology

[2]Department of Oral and Maxillofacial Surgery

Objectives: Oral squamous cell carcinoma (OSCC) is the most common epithelial malignant tumor in the oral cavity. In this case report, we presented a case diagnosed as squamous cell carcinoma as a result of histopathological examination.

Case Description: A 85-year-old male patient applied to our clinic with complaint of ulceration in the right buccal mucosa for about one year. The patient reported that he applied to different health institutions at different times with the same complaint. The patient was told that the lesion had formed because of biting of his cheek. Gargle and ointment treatment was applied. However, it was learned that there was no response to these treatments.

Results: A verrucous lesion with an ulcer area of about 3 cm in diameter was observed in the right buccal mucosa. Provisional diagnosis of OSCC was given and biopsy was performed. As a result of histopathological examination, a diagnosis of well-differentiated OSCC was made.

Conclusion: In OSCC cases, early diagnosis and treatment increases survival rate and patient's quality of life. For this reason, the possibility of malignancy should be considered in lesions that occur in the oral mucosa and last longer than two weeks.

Keywords: Oral cancer, buccal mucosa, squamous cell carcinoma

PS99

DESMOPLASTİK FİBROM: BİR OLGU SUNUMU

Beliz GÜRAY, Hülya ÇAKIR KARABAŞ, İlknur ÖZCAN

İstanbul Üniversitesi, Ağız, Diş ve Çene Radyolojisi

Giriş-Amaç: Desmoplastik fibrom kemiğin nadir görülen tümörlerinden biri olup insidansı %0.11 olarak belirtilmiştir. Bu tümör lokal agresif karakterlidir. Hastalarda etkilenen alanda genel olarak ağrı ve şişlik görülmektedir. Bu sunumun amacı nadir bir olgu olan desplasitk fibromu radyolojik ve klinik bilgileriyle beraber sunmaktır.

Olgu Tanımlaması: İstanbul Üniversitesi Ağız, Diş ve Çene Radyolojisi Bölümüne alt çenede ağrı ve şişlik şikayeti ile başvuran 8 yaşındaki hasta Konik Işınlı Bilgisayarlı Tomografi ile değerlendirilmiş olup elde edilen görüntüde sol posterior mandibula bazalinde yıkımla beraber düzensiz radyolusent alan izlenmiştir.

Bulgular: Hastadan alınan biyopsi sonucunda histopatolojik değerlendirme yapılmış olup değerlendirme sonucunda desmoplastik fibrom tanısı konmuştur.

Tartışma- Sonuç: Sonuç olarak desmoplastik fibrom nadir görülmekle beraber kemiğin benign neoplazmalarındandır. Yalnızca radyografik olarak teşhis etmek oldukça zor olmaktadır. Bundan dolayı biyopsi altın standart olarak kabul edilmektedir.

Anahtar Kelimeler: Desmoplastik fibrom, konik ışınlı bilgisayarlı tomografi, biyopsi

DESMOPLASTIC FIBROMA- A CASE REPORT

Beliz GURAY, Hülya CAKIR KARABAS, Ilknur OZCAN

Istanbul University Oral and Maxillofacial Radiology Department

Introduction- Purpose: Desmoplastic fibroma is one of the rare tumors of the bone and its incidence is reported as 0.11%. This tumor has a local aggressive character. Patients generally experience pain and swelling in the affected area. The aim of this presentation is to present desmoplastic fibroma, which is a rare case, with its radiological and clinical information. Case

Description: An eight-year-old patient who applied to Istanbul University Oral and Maxillofacial Radiology Department with complaints of pain and swelling in the lower jaw was evaluated with Cone Beam Computed Tomography, and an irregular radiolucent area was observed in the left posterior mandible base with destruction. Results: Histopathological evaluation was performed as a result of the biopsy taken from the patient, and as a result of the evaluation, the diagnosis of desmoplastic fibroma was made.

Discussion-Conclusion: As a result, although desmoplastic fibroma is seen rare, it is one of the benign neoplasms of bone. It is rather difficult to diagnose only radiographically. Therefore, biopsy is accepted as the gold standard.

Keywords: Desmoplastic fibroma, cone beam computed tomography, biopsy

PS100

SUBMANDİBULAR METASTATİK KARSİNOM: BİR OLGU SUNUMU

Ruveyda BAKKAL, Peruze ÇELENK

OMÜ Diş Hekimliği, Ağız Diş Çene Radyolojisi

Giriş-Amaç: Skuamöz hücreli karsinom (SHK), yüzey epitelinden köken alan oral kavitenin en sık görülen malign tümörü olarak tanımlanır. SHK, 40 yaş ve üzerinde, erkeklerde kadınlardan iki kat daha fazla görülür. Oral SHK en çok dilin posterolateralinde görülür. Metastazları genellikle lenfatik yolla, submandibular ve submental lenf nodlarına olmaktadır. Bu olguda primeri skalpta bulunan, submandibular lenf noduna metastaz yapan SHK sunuldu.

Olgu Tanımlaması: 81 yaşında erkek hasta kliniğimize sağ submandibular bölgede 5 aydır mevcut olan ağrısız şişlik nedeniyle başvurdu. Anamnezinde vitiligo ve aktinik keratoz olduğu öğrenildi.

Bulgular: Ciltte vitiligoya ait muhtelif lezyonlar, ülsere alanlar, skalpta pigmente ve non pigmente alanlar ve skar dokusunun bulunduğu görüldü. Sağ submandibular lenf nodu muayenesinde 2 cm çapında, palpasyona duyarlı olmayan, sert, fikse lenfadenopati saptandı. Ultrasonografide sağ submandibular bölgede, düzensiz sınırlı, 2 cm çapında hipoekoik nodüler lezyon görüldü. Bilgisayarlı tomografide lezyonun submandibular lenf nodu olduğu saptandı. Yapılan klinik ve radyolojik muayene sonucu kesin tanı için biyopsiye yönlendirilen hastanın primeri skalpta bulunan submandibular lenf noduna metastaz yapan SHK olduğu anlaşıldı.

Tartışma-Sonuç: Baş boyun bölgesinde metastatik tümörler oldukça nadirdir. Ayırıcı tanı için klinik muayene ve ileri görüntüleme yöntemlerinden yararlanılması gerekir.

Anahtar Kelimeler: Skuamöz hücreli karsinom, oral kanser, metastaz

SUBMANDIBULAR METASTATIC CARCINOMA: A CASE REPORT

Ruveyda BAKKAL, Peruze CELENK

Ondokuz Mayıs University, Fakulty of Dentistry, Department of Dentomaxillafacial Radiology, Samsun Turkey

ABSTRACT

Objectives: Squamous cell carcinoma (SCC) is defined as the most common malignant tumor of the oral cavity originating from the surface epithelium. SCC is seen in men 40 years of age and older, twice as often in women. Oral SCC is most commonly seen on the posterolateral of the tongue. Metastases usually occur in lymphatic way, submandibular and submental lymph nodes. In this case, we present a squamous cell carcinoma whose primary lesion is located in the scalp and metastasiz to submandibular lymph node.

Case Description: 81 years old male patient was admitted to our clinic with a 5 month history of painless swelling in the right submandibular region. Her anamnesis revealed that she had vitiligo and actinic keratosis.

Results: Various skin lesions of vitiligo, ulcerated areas, pigmented and non-pigmented areas of scalp and scar tissue were observed. Right submandibular lymph node examination revealed a 2 cm in diameter, insensitive to palpation, rigid, fixed lymphadenopathy. Ultrasonography revealed a 2 cm diameter hypoechoic nodular lesion in the right submandibular region. Computed tomography showed that the lesion was submandibular lymph node. As a result of clinical and radiological examination, the lesion of the patient whose primary lesion was located on the scalp and referred to biopsy for definitive diagnosis was found to be SCC metastasizing to submandibular lymph node.

Conclusions: Metastatic tumors in the head and neck region are very rare. Clinical examination and advanced imaging methods should be used for differential diagnosis.

Keywords: Squamous cell carsinoma, oral cancer, metastasis

PS101

AGRESİF SEYREDEN PRİMER İNTRAOSSSEOZ KARSİNOMUN RADYOGRAFİK BULGULARI

Ayşe Zeynep ZENGİN

Ondokuzmayıs Üniversitesi Diş Hekimliği Fakültesi, Ağız Diş ve Çene Radyolojisi Anabilimdalı

Giriş: Primer intraosseoz karsinom çene içinde gelişen oral mukoza ile bağlantısı olmayan bir skuamoz hücreli karsinomdur. Bu neoplazm enderdir ve büyük boyuta ulaşana kadar sessiz kalabilir. Mandibula maksilladan daha sık etkilenir; olguların çoğu çenelerin posterior bölgesinde ve daha nadir olarak anterior bölgede bulunur. Lezyonlar çoğunlukla düzensiz biçimlidir ve sınırdaki düzensizliğin derecesi lezyonun agresifliğini yansıtabilir.

Olgu Tanımlanması Sistemik olarak sağlıklı 73 yaşında kadın hasta alt çene ön bölgede total protez altında bulunan yara ve şiddetli ağrı şikayeti ile kliniğimize başvurdu. Dental anamnezinde dört ay önce aynı şikayet ile muayene olduğu, panoramik radyografi alındığı, ilgili bölgeden yumuşak dokudan biyopsi yapıldığı ve sonuçların normal çıktığı öğrenildi.

Bulgular Hastadan tekrar alınan panoramik radyografide mandibula anterior ve bilateral korpus bölgelerini içine alan düzensiz sınırlı osteolitik lezyon ve mandibula inferior kortikal kemikte düzensizliğe neden olan patolojik deplase mandibula kırığı izlendi. Hastadan kontrastlı bilgisayarlı tomografi tetkiki istendi. Görüntülerde mandibula anteriorda her iki korpus bölgelerine uzanım gösteren, heterojen yoğun kontrastlanan kitle lezyon görüldü. Hasta intraosseoz karsinom ön tanısı ile kulak burun boğaz bölümüne yönlendirildi.

Tartışma-Sonuç: Bu olguda erken safhasında protez vuruğunu taklit eden, radyografik bulgu göstermeyen, ancak şikayetlerin geçmemesi üzerine alınan radyogramlarda ve ileri tetkiklerde teşhis edilebilen agresif seyirli intraosseoz karsinom vakası sunulmuştur. Malin olmasından şüphelenilen protez altı vurukları yumuşak doku biyopsi sonucu negatif çıksa bile takibe alınmalı, hastanın şikayetleri geçmediğinde ileri tetkikler yapılmalıdır.

Anahtar Kelimeler: Primer intraosseoz karsinom, intraalveolar karsinom, radyoloji

RADIOGRAPHIC FINDINGS OF AN AGGRESSIVE PRIMARY INTRAOSSSEOUS CARCINOMA

Ayşe Zeynep ZENGIN

Ondokuzmayıs University, Faculty of Dentistry, Oral and Maxillofacial Radiology Department

Objectives: Primary intraosseous carcinoma is a squamous cell carcinoma that develops in the jaw. This neoplasm is rare and may remain silient until they have reached a fairly large size. The lesions are mostly irregular in shape and the degree of borderline irregularity may reflect the aggressiveness of the lesion.

Case Description A systemically healthy 73-year-old female patient was admitted to our clinic with the complaint of severe pain in the lower jaw. In dental history, it was learned that she had been examined with the same complaint four months ago, a radiogram was taken, biopsy was performed from the soft tissue and the results were normal.

Results Panoramic radiogram was requested again. It showed an irregular bordered osteolytic lesion involving the anterior and bilateral corpus of the mandible. Contrast computed tomography was performed. Images showed a heterogeneous densely enhancing mass lesion extending to both corpus regions in the mandibular anterior region. The patient was referred to the otorhinolaryngology department with a preliminary diagnosis of intraosseous carcinoma.

Conclusion: We present a case of aggressive intraosseous carcinoma that mimics prosthesis strokes and does not show any radiographic findings in the early stage, but which can be diagnosed on radiograms and further investigations, after relapse of the complaints. Suspicious prosthesis strokes suspected to be malignant should be followed up even if the result of the soft tissue biopsy is negative and further investigations should be performed when the patient's complaints are not resolved.

Keywords: Primary intraosseous carcinoma, intraalveolar carcinoma, radiology

PS102

ÇENELERİN İLAÇ KULLANIMINA BAĞLI NEKROZUNA NEDEN OLAN İLAÇLARINA GÜNCEL YAKLAŞIM

Ayşe Zeynep ZENGİN, Şule ERDEM, Şuheda ERDEM

Ondokuzmayıs Üniversitesi Diş Hekimliği Fakültesi, Ağız Diş ve Çene Radyolojisi Anabilimdalı

Giriş: Çenelerin ilaç kullanımına bağlı nekrozu (MRONJ), bazı kanser veya osteoporoz hastalarının tedavi amaçlı kullandıkları ilaçlara bağlı olarak oluşan ilerleyici kemik yıkımı ve ağrı ile karakterize ciddi bir yan etkidir. MRONJ tanısı koyulabilmesi için hastada geçmiş veya devam eden antirezorptif veya antianjiyojenik tedavi hikayesinin bulunması, çenelerde sekiz hafta içinde iyileşmeyen açığa çıkmış veya nekrotik kemik belirlenmesi, çenelere yönelik bir radyoterapi hikayesi olmaması ve çenelerde metastatik kemik hastalığı bulunmadığının histopatolojik olarak ortaya konulması gerekmektedir.

Gereç yöntem: Bu durum ilk kez 2003 yılında Bifosfanat ilaç kullanımıyla ilişkili olarak tanımlanmıştır. Bisfosfonatlar kemik metastazlarıyla seyreden meme, prostat, akciğer kanserleri, multiple myeloma gibi malignitelerin, osteoporoz, osteopeni, Paget hastalığı, osteogenezis imperfekta gibi hastalıkların tedavisinde kullanılmaktadır. 2014 yılında ise yeni çıkan kemoterapi ilaçlarının da aynı etkiyi göstermeleri nedeniyle bisfosfanata bağlı çene osteonekrozunun (BRONJ) terimi yerine; ilaca bağlı çene kemiği osteonekrozu (MRONJ) teriminin kullanılması önerilmiştir.

Bulgular: Son yıllarda yayınlanan çok sayıda olgu raporu diğer birçok ilaçların da MRONJ a yol açtığını göstermiştir. Bu ilaçlar arasında anti-VEGF bazlı antiangiogenic ilaçlar ve anti-trozin kinaz inhibitörleri ve çeşitli immunomodulatörler bulunmaktadır. Buna ek olarak MRONJ oluşma riski ilacın türüne, alınış şekline, dozuna, tedavinin uzunluğuna ve eşlik eden diğer sistemik hastalıklara da bağımlıdır.

Tartışma-sonuç: MRONJ tıp doktoru ve diş hekiminin birlikte sistematik bir yaklaşım sergilemesi gereken medikal ve dental sonuçları olan bir durumdur. MRONJ a sebep olan ilaç grubu zaman ilerledikçe artmaktadır ve hekimlerin bu ilaçların yan etkileri konusunda bilinçli olmaları gerekmektedir. Bu çalışmada MRONJ a sebep olan veya oluşması için zemin hazırlayan ilaçlar hakkında güncel bilgi verilmektedir.

Anahtar Kelimeler: MRONJ, BRONJ, Osteonekroz

CURRENT APPROACH TO DRUGS RELATED TO THE DEVELOPMENT OF OSTEONECROSIS OF THE JAW

Ayşe Zeynep ZENGIN, Sule ERDEM, Suheda ERDEM

Ondokuzmayıs University, Faculty of Dentistry, Oral and Maxillofacial Radiology Department

Introduction: Drug-induced necrosis of the jaws (MRONJ) is a serious side effect characterized by progressive bone destruction and pain associated with medications used by some cancer or osteoporosis patients. The history of antiresorptive or antiangiogenic treatment, exposed or necrotic bones that do not heal within eight weeks, no history of radiotherapy, and no presence of metastatic bone on histopathologic examinations are necessary for the diagnosis of MRONJ.

Materials and Methods: This was first described in 2003 in relation to the use of Bisphosphanates. Bisphosphonates are used in the treatment of malignancies such as breast, prostate, lung cancers, multiple myeloma, bone metastases and diseases like osteoporosis, osteopenia, Paget, osteogenesis imperfecta. In 2014, because the newly released chemotherapy drugs showed the same effect, instead of the term bisphosphonate releated osteonecrosis of the jaw(BRONJ); the use of the term medical releated osteonecrosis of the jaw (MRONJ) was recommended.

Results: Many case reports published in recent years have shown that many other drugs also cause MRONJ. These drugs include anti-VEGF-based antiangiogenic drugs; anti-trozine kinase inhibitors and various immunomodulators. In addition, the risk of developing MRONJ depends on the type of drug, administration guidelines, the dosage, the length of treatment and other systemic diseases.

Discussion-Conclusion: MRONJ should be systemically approached together by medical doctor and dentists. The group of drugs that cause MRONJ increases as time goes on and physicians need to be aware of the side effects of these drugs. This article provides information about the drugs that cause or prepare the ground for MRONJ.

Keywords: MRONJ, BRONJ, Osteonecrosis

PS103

PERİ-İMPLANT MUKOZA VE BUKKAL MUKOZADA SKUAMÖZ HÜCRELİ KARSİNOM: EŞ ZAMANLI OLUŞUM

Derya YILDIRIM[1], **Elif ÇELEBİ**[1], Gülperi KOÇER[2], İbrahim Metin ÇİRİŞ[3], Ramazan Oğuz YÜCEER[3]

[1]Süleyman Demirel Üniversitesi Diş Hekimliği Fakültesi, Ağız, Diş ve Çene Radyolojisi Anabilim Dalı

[2]Süleyman Demirel Üniversitesi Diş Hekimliği Fakültesi, Ağız, Diş ve Çene Cerrahisi Anabilim Dalı

[3]Süleyman Demirel Üniversitesi Tıp Fakültesi, Tıbbi Patoloji Anabilim Dalı

Giriş-Amaç: Dental implantlar, günümüzde diş eksikliği rehabilitasyonunda sıklıkla başvurulan, yüksek başarı oranına sahip tedavilerdir ve implant çevresinde skuamöz hücreli karsinom (SHK) nadir gözlenir. Bu çalışmanın amacı, peri-implant mukozada ve eş zamanlı olarak bukkal mukozada teşhis edilen SHK olgusunun klinik, radyografik ve histopatolojik özelliklerini bildirmek ve olası etiyolojik faktörleri değerlendirmektir.

Olgu Tanımlanması: 72 yaşında erkek hasta yanağında 3 hafta içerisinde gelişen şişlik ve ağrı şikayeti ile kliniğimize başvurdu. Sistemik anamnezinde, diabetes mellitus, hipertansiyon, kalp ritim bozukluğu, kronik böbrek yetmezliği bulunduğu ve kanser öyküsü olmadığı belirlendi. Zararlı alışkanlıklar değerlendirildiğinde ise 40 yıl sigara içtiği fakat son 10 yıldır kullanmadığı ve alkol kullanmadığı belirlendi. Hastanın 1 yıldır implant destekli hareketli protez kullandığı öğrenildi. Ekstraoral ve intraoral muayenesi yapılan hastadan panoramik radyograf ve bilgisayarlı tomografi (BT) alındı ve histopatolojik olarak değerlendirildi.

Bulgular: Ekstaroral muayenede palpe edilebilen lenf nodu yoktu. İntraoral muayenede, mandibula sol kanin diş bölgesindeki implantı çevreleyen mukozada ülserogranulamatoz lezyon ve sol bukkal mukozada, düzensiz sınırlı, ülsere ve endure lezyon belirlendi. Panoramik radyografta ve BT kesitlerinde implant çevresi kemik normal görünümdeydi. Histopatolojik olarak her iki lezyona da skuamoz hücreli karsinom tanısı koyuldu. Hastaya marjinal mandibulektomi ve boyun diseksiyonu uygulandı. Hastanın 6 ay sonraki kontrolünde rekürrens gözlenmedi ve takibi devam etmektedir.

Tartışma-Sonuç: Peri-implant bölgede SHK nadir görülmektedir ve etiyolojisi net olarak tanımlanmamıştır. Sunulan olguda farklı iki bölgede SHK belirlenmesi, oral mukozada tüm bölgelerin dikkatli incelenmesi gerektiğini gösterdi. İmplant tedavisi uygulanan hastalarda şüpheli lezyonların erken saptanmasını sağlamak için düzenli takip gereklidir.

Anahtar Kelimeler: Skuamöz hücreli karsinom, ağız neoplazileri, risk faktörleri, diş implantı

SQUAMOUS CELL CARCINOMA OF PERI-IMPLANT MUCOSA AND BUCCAL MUCOSA: A SIMULTANEOUS OCCURENCE

Derya YILDIRIM[1], **Elif CELEBI**[1], Gulperi KOCER[2], Ibrahim Metin CIRIS[3], Ramazan Oguz YUCEER[3]

[1]Suleyman Demirel University, Faculty of Dentistry, Department of Dentomaxillofacial Radiology, Isparta, Turkey

[2]Suleyman Demirel University, Faculty of Dentistry, Department of Dentomaxillofacial Surgery, Isparta, Turkey

[3]Suleyman Demirel University, Faculty of Medicine, Department of Pathology, Isparta, Turkey

Objectives: Dental implants are frequently used with high success rate in the rehabilitation of edentulous patients and peri-implant squamous cell carcinoma (SCC) have been reported rare. The aim of this study is to report the clinical, radiographic and histopathological features of a simultaneously occured SCC case of peri-implant mucosa and buccal mucosa and to evaluate possible etiological factors.

Case Description: A 72-year-old male patient was admitted to our clinic with a complaint of swelling and pain in his cheek within 3 weeks. Systemic anamnesis revealed diabetes mellitus, hypertension, cardiac dysrhythmia, chronic kidney failure and no history of cancer. It has been determined that he used to smoke for 40 years except the last 10 years and had never used alcohol. It was learned that the patient had been implant supported dentures for one year. extraoral and intraoral examinations were performed, Panoramic radiograph and computed tomography (CT) were taken and the patient evaluated histopathologically.

Results: There was no palpable lymph node on extraoral examinatiom. Intraoral examination revealed an ulcerogranulamatosis lesion in the mucosa surrounding the implant in the mandibular left canine region and an indurated and ulcerated lesion with irregular border on left buccal mucosa. On the panoramic radiograph and CT sections, bone around the implant was normal. Histopathologically, both lesions were diagnosed as squamous cell carcinoma. The patient underwent marginal mandibulectomy and neck dissection. No recurrence was observed in the patient's 6-month follow-up.

Conclusions: SCC is rarely seen in the peri-implant region and its etiology is not clearly defined. Detection of SCC on two different region in this case report shows the importance of careful examination of oral mucosa. Regular follow-up and of the area are necessary to ensure early detection of suspicious lesions in patients undergoing implant therapy.

Keywords: Squamous cell carcinoma, mouth neoplasms, risk factors, dental implant

PS104

OSSİFYİNG FİBROM

Bahadır SANCAR, **Gönen Aras TALAY**

İnönü Üniversitesi Diş Hekimliği Fakültesi, Ağız Diş Ve Çene Cerrahisi Anabilim Dalı

Giriş Amaç: Ossifiye fibrom kemik veya semente benzer farklı miktarlarda mineralize yapılar içeren iyi sınırlı fibroosseoz bir lezyondur. Bu lezyon hem mandibula hem maksillada görülebilir ancak mandibulada bu oran daha yüksektir. Bu vaka raporunda kliniğimize başvuran hastanın cerrahi tedavi sunumu amaçlanmıştır.

Olgu Tanımlaması: Fakültemize başvuran 35 yaşındaki kadın hastanın rutin klinik ve radyolojik muayenesi sonucunda alınan panoramik radyografide mandibula anterior bölgede #41, #31, #32, #33, #34 numaralı dişlerin apikallerini kapsayan iyi sınırlı radyolusent lezyon saptanmıştır. Hastada herhangi bir klinik semptom bulunmamaktadır. Yapılan vitalometrik değerlendirmede #41, #32, #33, #34 nolu dişler vital, #31 nolu diş ise devital yanıt vermiştir. #31 nolu dişin kök kanal tedavisi uygulaması sonrasında lezyonun cerrahi olarak eksizyonu yapılmıştır. Yapılan eksiyonel biyopsi sonucu lezyonun ossifiye fibrom ile uyumlu benign fibroosseoz lezyon olduğu anlaşılmıştır.

Tartışma Sonuç: Fibroosseöz lezyonlar kemik dokusunun bilinmeyen nedenlerle metastatik kalsifikasyonlar gösteren bağ dokusu ile yer değiştirdiği histolojik olarak birbirine benzer lezyonlardır. Çenelerde görülen fibroosseöz lezyonlar fibröz displazi, ossifiye fibroma ve semento-osseöz displazidir. Ossifiye fibrom fibroosseöz tümör olarak da bilinir ve hem klinik hem de radyografik olarak diğer fibroosseöz lezyonlardan farklılık gösterir. Bu lezyon genç hastalarda genellikle asemptomatik seyreder ve lezyonlar genellikle radyografik olarak radyolusent patern göstermektedir. Ossifiye fibrom tedavisinde lezyonun büyüklüğü ve lokalizasyonuna göre küretaj ve rezeksiyon yapılabilmektedir. Bu olgu raporunda lezyonun eksizyonu sonrasında hastanın takibi devam etmektedir.

Anahtar Kelimeler: biyopsi, lezyon, ossifiye fibrom

OSSIFYING FIBROMA

Bahadır SANCAR**, Gönen Aras TALAY**

Department of Oral and Maxillofacial Surgery, Inonu University Faculty of Dentistry, Malatya, Turkey

Introduction Purpose: Ossifying fibroma is a well-circumscribed fibroosseous lesion with different amounts of mineralized structures similar to bone or cement. This lesion can be seen in both mandible and maxilla, but this rate is higher in the mandible. In this case report, we aimed to present the surgical treatment of the patient admitted to our clinic.

Case Description: Routine clinical and radiological examination of a 35 year old female patient admitted to our faculty revealed a well defined radiolucent lesion in the anterior region of the mandible including the apicals of teeth # 41, # 31, # 32, # 33, # 34. The patient had no clinical symptoms. In the vitalometric testing, teeth # 41, # 32, # 33, # 34 were vital and teeth # 31 were devital. Surgical excision of the lesion was performed after the root canal treatment of tooth # 31. The result of an excisional biopsy revealed that the lesion was a benign fibroosseous lesion compatible with ossified fibroma.

Discussion Conclusion: Fibroosseous lesions are histologically similar lesions in which bone tissue is replaced by connective tissue showing metastatic calcifications for unknown reasons. Fibroosseous lesions in the jaws are fibrous dysplasia, ossifying fibroma and cemento-osseous dysplasia. Ossifying fibroma is also known as fibroosseous tumor and differs from other fibroosseous lesions both clinically and radiographically. This lesion is usually asymptomatic in young patients and the lesions usually show radiolucent pattern radiographically. Curettage and resection can be performed according to the size and localization of the lesion in the treatment of ossified fibroma. In this case report, follow-up of the patient continues after excision of the lesion.

Keywords: Biopsy, lesion, ossifying fibroma

PS105

AĞIR DİSPLASTİK DEĞİŞİKLİKLER GÖSTEREN ORAL PROLİFERATİF VERRUKOZ LOKOPLAKİ: OLGU SUNUMU

Elif POLAT[1], Hakan EREN[1], Mert ÖZLÜ[2], S. Candan PAKSOY[1]

[1]Ankara Üniversitesi Diş Hekimliği Fakültesi, Ağız, Diş ve Çene Radyolojisi

[2]Ankara Üniversitesi Diş Hekimliği Fakültesi, Ağız, Diş ve Çene Cerrahisi

Özet: Giriş-Amaç:OPVL başlangıçta homojen görünen, gittikçe büyüyen ve verrüköz şekil alarak multifokal tarzda çevresine yayılım eğilimi gösteren, proliferatif, progresif ve kalıcı karakter gösteren lökoplaki tipidir.OPVL orta yaşlı kadınlarda daha sık görülür ve kadın erkek oranı 4:1'dir.Etiyoloji belirsizdir ve bu lezyonlarda önemli rol oynayan sigara, alkol ve HPV ile güçlü ilişki içerisinde değildir.Lezyonların esas olarak alt alveolar sırt ve bukkal mukozayı bilateral olarak etkilediği görülmüştür.OPVL zamanla karsinom haline gelen ekzofilik, siğil benzeri veya eritroplakik alanlar geliştirir.Enson yayınlanan WHO tsınıflamasına göre OPVL, sınırlandırılmış bir lezyon ve durum olmadığı göz önüne alınarak yeni 'potansiyel olarak malign bozukluklar' terminolojisine alınmıştır.

Olgu Tanımlaması: 50 yaşındaki erkek hasta mobil dişlerinin muayenesi için kliniğimize başvurdu. Yapılan muayene sonucunda hastanın dil altı frenulumu, ağız tabanı, mandibularpremolar lingual alveoler kret bölgesinde bilateral yayılım gösteren, beyaz, keratinize, palpasyonda hafif-sert, ağrısız, kanamasız lezyonlar tespit edilmiştir.

Bulgular: Yapılan eksizyonel biyopsi sonucunda ağır displastikdeğişiklikler, maturasyon kaybı, hiperortokeratin tabakası bulunduran ve yer yer granuler tabakaya sahip subepitalyalbağ dokusu ve bağ dokusu üzerinde verrüköz projeksiyonlar izlenmiştir. Hasta KBB Anabilim Dalı'na yönlendirilmiştir.

Tartışma-Sonuç: OPVL yayılma karakteri ve yüksek malignitepotansiyeli nedeni ile diğer lökoplakilerden farklı konumda değerlendirilir. Ayrıca diğer farklı özelliği tütün kullanımının etiyolojisinde hiç olmaması ya da az olmasıdır. Nüks oranı yüksek olduğundan ve malign transformasyona uğradığı bilindiğinden cerrahi tedaviden sonra bu olguların uzun süre takibi önerilir.

Anahtar Kelimeler: Lokoplaki, displazi, hiperortokeratinizasyon, proliferative

ORAL PROLIFERATIVE VERRUCOSE LOCOPLASTY WITH SEVERE DISPLASTIC CHANGES: A CASE REPORT

Elif POLAT[1], Hakan EREN[1], Mert OZLU[2], S.Candan PAKSOY[1]

Ankara Unıversity, Department of Oral and Maxillofacial Radiology

Ankara Unıversity, Department of Oral and Maxillofacial Surgery

Abstract

Objectives: OPVL is a type of leukoplakia that appears to be homogenous, progressively growing and has a tendency to spread into itsenvironment in a multifocal manner, taking a verrucous shape, showing proliferative, progressive and permanent character. OPVL is more common in middle-aged women and thefemale-to-male ratio is 4:1 is of uncertain etiology and is not strongly associated with tobacco use or alcohol with the HPV infection that may play an important role in these lesions. Ithas been shown that almost all lesions occur bilaterally, mainly affecting the lower alveolar ridge and buccal mucosa. In time, OPVL develops exophytic, wart-like or erythroplakicareas that become oral carcinomas. According to the latestWorld Health Organization nomenclature, OPVL conforms tothe new terminology of "potentially malignant disorders" given that it is neither a delimited lesion nor a condition.

Case Description: A 50-year-old male patient was admitted toour clinic for the examination of his mobile teeth. White, keratinized, mild-hard in palpation, painless, non-bleedinglesions were detected in the sublingual frenulum, mandibularpremolar lingual alveolar crest and mouth base bilaterally.

Results: Excisional biopsy revealed severe dysplastic changes, loss of maturation, subepitalial connective tissue withhyperortokeratin layer and granular layer, and verrucousprojections on connective tissue. The patient was referred tothe Department of Otolaryngology.

Discussion-Conclusion: OPVL is evaluated differently thanother leukoplakies due to its diffuse character and highmalignancy potential. Furthermore, it is further characterizedby the fact that tobacco use is little or no in the etiology. Thecare should be taken to follow-up these cases for a long time even after surgical management as they have higherrecurrence rate and are also known to undergo malignantransformation.

Keywords: Lokoplakia, dysplasia, hyperprtokeratinized

PS106

ORAL MUKOZADA NADİR RASTLANAN TÜMÖR, MYOPERİSİTOMA: OLGU SUNUMU

Elif POLAT[1], Mert ÖZLÜ[2], Semra Candan PAKSOY[1]

[1]Ankara Üniversitesi Diş Hekimliği Fakültesi, Ağız, Diş ve Çene Radyolojisi

[2]Ankara Üniversitesi Diş Hekimliği Fakültesi, Ağız, Diş ve Çene Cerrahisi

Özet

Giriş-Amaç: Myoperistoma, a-düz kas aktini ve h-kaldesmonkoaksiyonu ve genellikle desmin için negatifliği gösteren, yuvarlak iğ myoid tümör hücreleri ile eşmerkezli olarak çevrelenmiş çok sayıda ince duvarlı kan damarı ile karakterize cilt ve yumuşak dokuların perivasküler myoid neoplazmıdır. Myoperistoma, tek veya birden fazla anatomik bölgeyi içeripmultifokal olabilir ve esas olarak ekstremitelerde yetişkinlerin dermal ve yüzeysel yumuşak dokularında ortaya çıkma eğilimindedir. Travmaya bağlı vakalar bildirilmiştir. Histolojiközellikler ve klinik seyir genellikle iyi huyludur fakat MPC'lerde düşük dereeceli maligniteye işaret eden özellikler görülmüştür.

Olgu Tanımlaması: Hasta kliniğimize lingual anterior bölgede 2 sene önce farkedip, büyüme gösteren lezyonu için başvurdu. Yapılan muayene sonucunda mandibula anteriorlingual bölgede, düzgün yüzeyli, kirli-beyaz, saplı, fibrotik, palpasyonda ağrısız ve kanamasız lezyon tespit edildi.

Bulgular: Yapılan eksizyonel biyopsi sonucunda lezyona histopatolojik olarak Myoperistoma tanısı konulmuştur.

Tartışma- Sonuç: Anjioleiomyoma ve miyofibroma ile örtüşen morfolojik özelliklere rağmen, miyoperistoma, ASMA ve sıklıkla h-kaldesmon için pozitif olan, geniş bir morfolojik spektrum ile karakterize edilen, periferik olarak büyüyen myoid tümör hücrelerinin belirgin bir perivasküler, miyoidneoplazmı temsil eder. Desmin genellikle negatiftir. Miyoperistiom vakalarının çoğu iyi huylu davranır, ancak atipik ve malign neoplazmlarda lokal nüksler ve nadiren metastazlar oluşabilir. Bu sebepten lezyonun cerrahi olarak tümünün eksize edilmesi ve takibi önerilir.

Anahtar Kelimeler: Myoperisitoma, oral, mukoza

A RARE TUMOR IN THE ORAL MUCOSA, MOPERICITOMA: A CASE REPORT

Elif POLAT[1], Semra Candan PAKSOY[1], Mert OZLU[2]

[1]Ankara Unıversity, Department of Oral and Maxillofacial Radiology

[2]Ankara Unıversity, Department of Oral and Maxillofacial Surgery

Abstract

Obcectives: Myopericytoma is a perivascular myoid neoplasmof skin and soft tissues characterized by numerous thin-walledblood vessels surrounded concentrically by round to spindlemyoid tumor cells, which shows α-smooth muscle actin and h-caldesmon coexpression and commonly negativity for desmin. Myopericytoma can be multifocal involving a single ormultiple anatomic regions, and tends to occur in dermal andsuperficial soft tissues of adults. Trauma cases have beenreported. Histological features and clinical course are usuallybenign but myopericytomas showed features indicating lowgrade malignancy.

Case Description: A 42-year-old female patient presented withan enlarged swelling in the anterior lingual region of themandible 2 years ago. As a result of the examination, a smooth-surface, off-white, stalked, fibrotic, painless andbleeding-free lesion was detected in the anterior lingual regionof the mandible.

Results: Excisional biopsy was performed and the lesion washistopathologically diagnosed as Myoperistoma.

Conclusions: Despite overlapping morphologic features toangioleiomyoma and myofibroma, myopericytoma representsa distinct perivascular, myoid neoplasm of skin and softtissues, characterized by a broad morphologic spectrum of concentrically, perivascularly growing myoid tumor cells thatstain positively for ASMA and often for h-caldesmon, whereasdesmin is usually negative. Most cases of myopericytomabehave in a benign fashion, but local recurrences and rarelymetastases may occur in atypical and malignant neoplasms. Therefore, all of the lesion should be excised and followed upsurgically.

Keywords: Myopericitoma, oral, mucosa

PS107

BAŞ-BOYUN KANSERLERİNDE RADYOTERAPİ VE KEMOTERAPİYE BAĞLI GELİŞEN ORAL MUKOZİT YÖNETİMİ

Fadime YEL

Alanya Alaaddin Keykubat Üniversitesi, Sağlık Hizmetleri Meslek Yüksekokulu, Tıbbi Hizmetler ve Teknikleri Bölümü

Giriş-Amaç: Radyoterapi ve kemoterapi, baş-boyun kanserlerinin tedavisinde en sık olarak kullanılan yöntemlerdendir. Fakat tedavi süresince kanserli hücrelerin çoğalmasını ve gelişmesini önlerken oral mukoza epitel hücrelerinin büyüme ve olgunlaşmasını da baskılayarak primer mukozal bariyeri bozmaktadır. Mukoza bariyeri bozulduğunda, oral epitelyum hücrelerinde zayıflama, ödem, eritem, kanama ve ülserasyonlar görülmektedir. Derleme, oral mukozit yönetiminde uygulanan güncel ve kanıta dayalı uygulamaları açıklamak amacıyla yazılmıştır.

Gereç-Yöntem: Bu derlemede 2010-2020 arasında baş-boyun kanserleri, radyoterapi, kemoterapi ve oral mukozit kelimelerini içeren, Google akademik, Pubmed ve Medline'da bulunan yayınlar tarandı. Baş-boyun kanserlerinde radyoterapi ve kemoterapiye bağlı gelişen oral mukozit yönetimi değerlendirildi.

Bulgular: Bu sorunun önlenmesine ve tedavisine ilişkin çok sayıda araştırma yapılmış olmasına rağmen, herkes tarafından kabul edilen kanıt temelli tek bir yaklaşım bulunmamaktadır. Ancak, kanıta dayalı uygulamaların kullanılması ile semptomların hafifletilmesi ve mukozite bağlı komplikasyonların azaltılabileceği öngörülmektedir.

Tartışma: Oral mukozit yönetimi ilk olarak, temel ağız bakımının bileşenlerini; diş fırçalama, diş ipi kullanma, serum fizyolojik veya sodyum bikarbonat kullanarak gargara yapmayı içerir. Oral mukozitlerin önlenmesinde; 30 dakika oral kriyoterapi uygulaması, keratinosit büyüme faktörü, düşük düzey lazer tedavisi ve antienflamatuvar ajan olan benzidaminin kullanımı önerilmektedir. Tedavisinde; baş-boyun kanserlerinde oral mukozit nedenli ağrı tedavisinde %2 morfin gargara ve %0.5 doksepin gargara; mukoza iyileşmesini ve hücre yenilenmesini artırmada sükralfat süspansiyonu, amifostin, prostoglandin E2, polivinilpirolidon vb. ajanlar kullanılmaktadır. Destek maddeler kapsamında A ve E vitaminleri, çinko sülfat, selenyum ve L-glutamin yer almaktadır. Mukoziti önlemeye yönelik diğer yaklaşımlar; aloevera, papatya, bal, pilokarbin ve karadut şurubu kullanımıdır. Mukozitin tanılanması, önlenmesi ve tedavisi için geliştirilen uygulamaların klinik alanda kullanımı son derece önemlidir.

Anahtar Kelimeler: Baş-boyun kanserleri, radyoterapi, kemoterapi, oral mukozit

MANAGEMENT OF ORAL MUCOSITIS DEVELOPING DUE TO RADIOTHERAPY AND CHEMOTHERAPY IN HEAD-NECK CANCERS

Fadime YEL

Alanya Alaaddin Keykubat University, Vocational School of Health Services, Department of Medical Services and Techniques

Introduction: Radiotherapy and chemotherapyare among the most frequently used methods in the treatment of head-neck cancers. However, these procedures prevent the proliferation and development of cancerous cells during the treatment, they also disrupt the primary mucosal barrier by suppressing the growth and maturation of oral mucosa epithelial cells. When the mucous membrane is disrupted, weakening, edema, erythema, bleeding and ulcerations occur in oral epithelium cells. The review was carried out to explain the current and evidence-based practices applied in oral mucositis management.

Material and Method: In this review, publications in Google academic, Pubmed and Medline containing the words head-neck cancers, radiotherapy, chemotherapy and oral mucositis between 2010-2020 were scanned. Management of oral mucositis developing due to radiotherapy and chemotherapy in head-neck cancers were evaluated.

Results: Although many studies have been conducted on the prevention and treatment of this problem, there is no single evidence-based approach that has been accepted by everyone. However, it is foreseen that symptoms can be alleviated and complications regarding mucositis can be reduced by using evidence-based applications.

Discussion: Oral mucositis management firstly involves the components of basic oral care like brushing teeth, flossing, gargling withnormal saline or sodium bicarbonate. The administration of oral cryotherapy for 30 minutes, keratinocyte growth factor, low-level laser therapy, and the use of benzydamine, which is an anti-inflammatory agent, are recommended in the prevention of oral mucositis. In the treatment of oral mucositis-induced pain in head and neck cancers, 2% Morphine gargling, 0.5% Docsepin gargling, and agents like sucralfate suspension, amifostine, prostaglandin E2, polyvinylpyrrolidone etc. are used to increase mucosa healing and cell regeneration. Supplements include Vitamins A and E, zinc sulfate, selenium, and L-glutamine. Other approaches used in preventing mucositis arethe use of Aloe Vera, chamomile, honey, pilocarpine and black mulberry syrup. Clinical use of applications that are developed for the diagnosis, prevention and treatment of mucositis is extremely important.

Keywords: Head-neck cancers, radiotherapy, chemotherapy, oral mucositis

PS108

BAŞ-BOYUN KANSERLİ HASTALARDA BESLENME DESTEĞİ VE HEMŞİRELİK BAKIMI

Fadime YEL[1], Ayşe Aslı OKTAY[2]

[1]Alanya Alaaddin Keykubat Üniversitesi, Sağlık Hizmetleri Meslek Yüksekokulu, Tıbbi Hizmetler ve Teknikleri

[2]Kahramanmaraş Sütçü İmam Üniversitesi, Sağlık Bilimleri Fakültesi

Giriş-Amaç: Baş-boyun kanserleri, gelişen komplikasyonlar nedeniyle komplike kanser türlerinden biridir. Hastalık ve tedavi sürecinde yaşanan değişimler nedeniyle yetersiz beslenmenin oluştuğu, hastalarının yaşam kalitelerinin giderek düştüğü, morbidite ve mortalitenin arttığı önemli bir hastalık grubudur. Derlemenin amacı, baş-boyun kanserli hastaların yaşadıkları beslenme problemlerinde hemşirelik bakımının değerlendirilmesidir.

Gereç-Yöntem: Bu derlemede 2010-2020 arasında baş-boyun kanserleri, beslenme desteği ve hemşirelik bakımı kelimelerini içeren, Google akademik, Pubmed ve Medline'da bulunan yayınlar tarandı. Baş-boyun kanserli hastalarda beslenme desteği ve hemşirelik bakımı değerlendirildi.

Bulgular: Hastaneye yatırılan hastalar arasında malnütrisyon insidansının en yüksek gruplarından biri baş-boyun kanserli hastalardır. Beslenme durumunda yaşanılan olumsuzluklar kötü klinik sonuçlara neden olabilmekte ve hasta beslenme desteğine ihtiyaç duyabilmektedir.

Tartışma: Tedavi sürecinde ve sonrasında sıklıkla sorunları devam eden hastaların desteklenmesinde, sürekliliği olan bir hemşirelik bakımının önemli bir yeri bulunmaktadır. Hemşire, beslenme desteğinde bütün baş-boyun kanserli hastaları tedavi öncesi gıda alımı ve beden kitle indeksi açısından değerlendirmeli, kilo kaybına dikkat etmelidir. Baş-boyun kanserli hastaların diyeti, özellikle disfaji sorunu olanlar için yumuşak ve çiğnenebilir olmakla birlikte; pozitif nitrojen dengesini sağlayan, gereken enerji, sıvı, vitamin ve mineral ihtiyacını karşılayan özelliklere sahip olmalıdır. Besinlerin hastaya veriliş yollarına dikkat edilmesi gerekmektedir. Ağız yoluyla beslenmede, yumuşak gıda seçimi ile enerji, sıvı, mineral, vitamin miktarının gereksinimleri karşılaması; tüp yoluyla beslenmede, hastanın kilosu, elektrolit düzeyleri, tam kan sayımı, albumin ve prealbumin değerleri, mamaya uyum, bulantı, hazımsızlık, diyare, konstipasyon, kan glukoz düzeyleri, alınan mama miktarı takibi, tüp bakımı ve özellikle gastrostomi ve jejunostomi hastalarında tüp çevresi cilt bakımının yapılması; damar yoluyla beslenmede ise hastanın enfeksiyon ve metabolik bozukluk riski açısından izlenmesi gerekmektedir. Beslenme ve yutkunma ile birlikte yaşam kalitesi parametreleri, teşhiste ve tedavi sonrasında düzenli aralıklarla ölçülmelidir.

Anahtar Kelimeler: Baş-boyun kanserleri, beslenme desteği, hemşirelik bakımı

NUTRITIONAL SUPPORT AND NURSING CARE IN PATIENTS WITH HEAD AND NECK CANCER

Fadime YEL[1], Ayşe Aslı OKTAY[2]

[1]Alanya Alaaddin Keykubat University, Vocational School of Health Services, Department of Medical Services and Techniques

[2]Kahramanmaraş Sütçü Imam University, Faculty of Health Sciences

Introduction: Head and neck cancers are one of the complicated types of cancer due to developing complications. It is an important disease group in which malnutrition occurs due to changes in the disease and treatment course, the quality of life of patients gradually decreases, and the rate of morbidity and mortality increases. This study aims to evaluate nursing care in the nutritional problems of head and neck cancer patients.

Material and Method: In this review, publications in Google academic, Pubmed and Medline containing the words head and neck cancers, nutritional support and nursing care between 2010-2020 were scanned. Nutritional support and nursing care in patients with head and neck cancer were evaluated.

Results: Among the patients hospitalized, one of the groups with a high malnutrition incidence includes patients with head and neck cancer. Negative experiences in nutritional status can lead to poor clinical outcomes and the patient may need nutritional support.

Discussion: Continuous nursing care has an important place in supporting patients, whose problems frequently persist during and after treatment. In nutritional support, the nurse should evaluate all patients with head and neck cancer in terms of food intake and body mass index before treatment and pay attention to weight loss. The diet of patients with head and neck cancer includes soft and chewable foods, especially for those with dysphagia but it should have properties that provide positive nitrogen balance and meet the energy, fluid, vitamin and mineral needs. Care should be exerted to the routes by which food is given to the patient. In oral feeding, the amount of energy, fluid, mineral and vitamin should meet the requirements with the selection of soft foods. In tube feeding, the patient's weight, electrolyte levels, complete blood count, albumin and prealbumin values, compliance with formula, nausea, indigestion, diarrhea, constipation, blood glucose levels, amount of formula taken should be followed up and, tube care, and especially in gastrostomy and jejunostomy, care of skin around the tube, should be performed. In intravenous feeding, the patient should be followed up for the risk of infection and metabolic disorder. Quality of life parameters along with nutritional and swallowing status should be measured at regular intervals in diagnosis and after treatment.

Keywords: Head and neck cancers, nutritional support, nursing care

PS109

ORAL KAVİTE SKUAMOZ HÜCRELİ KARSİNOM: BİR OLGU SUNUMU

Gamze ŞİRİN[1], Elvin GULİYEV[2], Mehmet AMUK[1]

[1]Erciyes Üniversitesi Diş Hekimliği Fakültesi, Ağız, Diş ve Çene Radyolojisi

[2]Erciyes Üniversitesi Diş Hekimliği Fakültesi, Ağız, Diş ve Çene Cerrahisi

Giriş-Amaç: Amacımız, oral kavitede görülen bir skuamoz hücreli karsinom (SCC) olgusunun klinikopatolojik ve radyolojik özelliklerinin sunulmasıdır.

Olgu Tanımlanması: 45 yaşındaki erkek hasta ağız içinde oluşan beyazlık şikayeti ile Erciyes Üniversitesi Diş Hekimliği Fakültesi Ağız, Diş ve Çene Radyolojisi Anabilim Dalı'na başvurmuştur. Hastada herhangi bir sistemik rahatsızlık olmadığı ancak birkaç yıla kadar sigara kullandığı bilgisi alınmıştır. Hasta bir ay önce protez gövdesi altında beyaz bir renklenme farketmiş ve özel diş hekimine başvurmuştur. Protezin sökümü sonrası hastaya antibiyotik tedavisine başlanmış, herhangi bir sonuç alınamayınca hasta fakültemize yönlendirilmiştir.

Bulgular: Hasta kliniğimize geldiğinde herhangi bir ağrı, şişlik, parestezi ve anestezi gibi semptomlar yoktu. Sistemik olarak lenfadenopati, ateş, halsizlik gibi bir bulguya rastlanılmadı. Yapılan intraoral muayenede sol birinci büyük azı dişin çekim bölgesinde lezyon tespit edildi. Mevcut lezyon kenarları düzensiz, krater görünümlü, yer yer ülsere alanlar içeren ve çevre dokulardan izole bir karakter çizmekteydi. Krater bölgesi içinde yüzeyden hafif kabarık, verrüköz tarzda beyaz lezyonlar gözlendi. Bu lezyonların kazımakla ve spanç ile uzaklaştırılamadığı izlendi.

Panaromik radyografta kortikal sınırlar devamlı ve normal görüntüde olup herhangi bir patoloji bulgusu izlenmedi. KIBT (konik ışınlı bilgisayarlı tomografi) görüntüsünde kortikal kemik sınırı sağlam olmakla birlikte, sol birinci büyük azı dişin çekim bölgesinde, mandibular kanala kadar ulaşan ancak kanalı içine almayan düzensiz kemik yıkım alanları mevcuttu.

Bu bilgiler ışığında ilgili lezyonun premalign lezyonlar başlığı altında bulunan nodüler ya da verrüköz lökoplaki ön tanısı koyuldu. Bölgeden alınan insizyonel biyopsi örneğinin histopatolojik incelemesi sonucu, lezyona SCC teşhisi kondu.

Sonuç: SCC oral kavitenin en sık malignitesidir. Ancak başlangıç lezyonları lökoplaki, basit periodontal problemler, aftöz stomatitlere benzerlik gösterebilmektedir. Bu nedenle ağız içi lezyonlara (özellikle premalign görünümlü) yaklaşımda her daim SCC göz önünde bulundurulmalıdır. Erken teşhis her durumda olduğu gibi hayat kurtarıcıdır.

Anahtar Kelimeler: Skuamoz hücreli karsinom, SCC, oral kanser

ORAL CAVITY SQUAMOUS CELL CARCINOMA: A CASE REPORT

Gamze SIRIN[1], Mehmet AMUK[1], Elvin GULIYEV[2]

[1]Oral and Maxillofacial Radiology

[2]Oral and Maxillofacial Surgery

Aim: This poster presentation aims to determine the clinicopathological and radiological features of squamous cell carcinoma (SCC).

Case report: 45 year-old male patient was admitted to Erciyes University School of Dentistry, Department of Oral and Maxillofacial Radiology with complaint white lesion in oral cavity. The patient did not have any systemic diseases, but he was smoking, until a few years ago. The patient perceived a white discoloration under the prosthesis bridge a month ago and applied to the private dentist. The bridge was extracted and patient used antibotic. When no result was obtained, the patient was directed to our faculty.

Objectives: When the patient came to our clinic, there were no symptoms such as pain, swelling, paraesthesia and anesthesia. Systemically, he has no symptoms such as lymphadenopathy, fever and weakness. In the intraoral examination, a lesion was detected in the extraction region of the left first molar tooth. The lesion was in the form of a crater, had a irreguler border and ulcerated areas. Verrucous white lesions were observed within the crater region. Lesions could not be cleaned with gauze.

There were no signs of pathology on panoramic radiography. Although the cortical bone border was intact in the cone beam computed tomography (CBCT) image, there were irregular bone destruction areas that reached the mandibular canal in the left first molar tooth region but did not contain the canal.

With this informations, the preliminary diagnosis of nodular or verrucous leukoplakia was made. Incisional biopsy was taken from the area. The lesion was diagnosed as SCC after pathological examination.

Result: SCC is the most common malignancy of the oral cavity. However, early lesions may resemble leukoplakia, simple periodontal problems, aphthous stomatitis. For this reason, SCC should always be considered in the approach to intraoral lesions (especially premalignant appearance). Early diagnosis is life-saving as in any case.

Keywords: Squamous cell carcinoma, SCC, oral cancer

PS110

GUBERNACULAR KANALIN GÖRÜLME SIKLIĞI VE DİŞ SÜRMESİ ÜZERİNE ETKİSİ

Fatma YÜCE, Sevgi ÖZCAN, Melek TAŞSÖKER

Necmettin Erbakan Üniversitesi Diş Hekimliği Fakültesi, Ağız, Diş ve Çene Radyolojisi

Amaç: Konik ışınlı bilgisayarlı tomografi (KIBT) kesitlerinde sürmesi tamamlanmamış dişlerdeki gubernacular kanal (GK) varlığını tespit etmek ve dişlerin gömülü kalma durumu ile GK arasındaki bağlantıyı ortaya koymaktır.

Gereç-yöntem: 105 bireyden (40 Erkek, 65 kadın; ortalama yaş 23 yıl), sürmesi gecikmiş-gömülü kalmış veya normal erüpsiyon dönemindeki 250 diş retrospektif olarak multiplanar KIBT kesitlerinde incelenmiştir. Maksilla ve mandibuladaki tüm sürmemiş dişler çalışmaya dahil edilmiştir. İncelenen dişler GK varlığı bakımından var-yok olarak sınıflandırılmıştır. İncelenen dişlerin sürme engeli olup olmadığı (anormal pozisyon, yer darlığı, düşmemiş süt dişi, süpernümere diş, odontom varlığı) ve dişle ilişkili patoloji bulunup bulunmadığı da kayıt altına alınmıştır. Çalışmadaki tüm parametreler için tanımlayıcı istatistikler hesaplanmıştır. Kategorik değişkenler arası ilişkilerin saptanmasında ki-kare testi kullanılmış olup, $p<0.05$ seviyesinde anlamlı kabul edilmiştir.

Bulgular: Sürmemiş 250 dişin KIBT kesitlerinde GK görülme sıklığı %75,6'dır. Maksiller kanin diş en çok gömülü halde bulunup incelenen diş olmuştur (n=73, %29,2). Mandibular kesici dişler ve mandibular birinci molar dişlere bu çalışmada gömülü olarak rastlanmamıştır. GK varlığı ile dişlerin gömülü kalma durumu arasında pozitif yönde anlamlı bir ilişki bulunmuştur ($p=0.000$, $p<0.01$). Normal sürme gösteren 166 dişte GK görülme sıklığı %83, sürme dönemi gecikmiş-gömülü kalmış 85 dişte GK görülme sıklığı %60'tır. Dişlerin gömülü kalmasında en büyük faktör %21.6 ile anormal pozisyonda bulunmaları olmuştur. Dişlerin 13'ünde (%13,2) patoloji gözlenmiştir.

Sonuç: GK varlığında dişlerin anlamlı olarak sürme eğilimi gösterdiği; yokluğunda ise dişlerin gömülü kalma eğiliminde bulunduğu görülmüştür.

Anahtar Kelimeler: Gubernacular Kanal, Gömülü Diş, Konik Işınlı Bilgisayarlı Tomografi

PREVALENCE OF GUBERNACULAR CANAL IN UNERUPTED TEETH AND EFFECT ON TOOTH ERUPTION

Fatma YUCE, Sevgi OZCAN, Melek TASSOKER

Necmettin Erbakan University, Faculty of Dentistry, Department of Oral and Maxillofacial Radiology

Aim: The aim of this study was to determine the presence of gubernacular canal (GC) in unerupted teeth in cone beam computed tomography (CBCT) sections and to reveal the relationship between tooth eruption and GC.

Materials and Methods: From 105 individuals (40 males, 65 females; mean age of 23 years), 250 teeth which were delayed erupted-impacted or in normal eruption were retrospectively examined in multiplanar CBCT sections. All impacted teeth in the maxilla and mandible were included in the study. The teeth were classified as non-existent or existent in terms of presence of GC. It was also recorded whether the examined teeth had eruption obstacles (abnormal position, narrow space, retentive primary tooth, supernumerary tooth, odontoma) and whether there was any tooth-related pathology. Descriptive statistics were calculated for all parameters in the study. Chi-square test was used to determine the relationships between categorical variables and it was considered significant at $p <0.05$.

Results: The presence of GC in CBCT sections of impacted 250 teeth was 75.6%. The maxillary canine tooth was the most commonly unerupted tooth examined (n = 73, 29.2%). Mandibular incisors and mandibular first molars were not found unerupted in this study. A significant positive correlation was found between the presence of GC and tooth eruption ($p=0.000$, $p<0.01$). The presence of GC in 166 teeth showing normal eruption was 83%, and the presence of GC in 85 teeth with delayed eruption-impacted period was 60%. Pathology was observed in 13 teeth (13,2%).

Conclusion: In the presence of GC, teeth tended to erupt significantly; in the absence of GC teeth tended to remain impacted.

Keywords: Gubernacular Canal, Unerupted Tooth, Cone Beam Computed Tomography

PS111

ANTEİOR MANDİBULADA BULUNAN RADİKÜLER KİST OLGUSU

Faruk Feyyaz DAŞTAN[1], Valiahad AHADOV[2], Serhat Cem DEMİRCAN[1], Ercan DURMUŞ[1]

[1]Selçuk Üniversitesi Diş Hekimliği Fakültesi, Ağız Diş ve Çene Cerrahisi

[2]Selçuk Üniversitesi Diş Hekimliği Fakültesi, Endodonti ABD

Özet

Giriş: Radiküler kist, enflamatuar kökenli en sık gözlenen odontojenik kisttir. Çoğunlukla dişin apeksinde, köklerin lateral yüzeyinde bulunurlar ve ilgili dişin çekilmesinden sonra çenede kalırlar.

Olgu Tanımlaması: 42 yaşında erkek hasta, Ağız, Yüz ve Çene Cerrahisi bölümüne anterior mandibulada ağrı ve şişlik şikayeti ile başvurdu. Radyografik olarak mandibular sol birinci molardan sağ birinci molar bölgeye uzanan büyük bir radyolusent lezyon izlendi. Kistik lezyonun marsupyalizasyonu yapıldı ve kaviteye iyodoform gazlı bez uygulandı. Kist kavitesi yıkandı ve gazlı bez 4 ile 5 günde bir değiştirildi. Kist intraoperatif ve postoperatif komplikasyonlar olmaksızın enükleasyon ile tamamen çıkarıldı.

Tartışma: Odontojenik kistlerin, enükleasyon, küretaj, dekompresyon, marsüpyalizasyon veya rezeksiyon olmak üzere farklı tedavi şekilleri bulunur. Çoğu durumda, semptomlar ve bulgular geleneksel endodontik tedavi ile çözülebilir. Bununla birlikte, bazı durumlarda, enflamatuar durum kök kanal tedavisi üzerine hafifletilmez ve kistik enükleasyon veya küretaj gibi periapikal cerrahi tedavinin uygulanması gerekir.

Sonuç: Marsupyalizasyon kistik kavitenin boyutunda önemli bir azalmaya yol açabilir. Önemli anatomik yapıların korunmasına ilişkin enükleasyona kıyasla daha düşük morbidite gösterir. Ancak, marsupializasyonun dezavantajı, zaman alan tedavinin sadece uyumlu bir hastada yapılabilmesidir.

Anahtar Kelimeler: Radiküler kist, anterior mandibula, kistik lezyon

A CASE OF RADICULAR CYST IN ANTERIOR MANDIBLE

Faruk Feyyaz DASTAN[1], Valiahad AHADOV[2], Serhat Cem DEMIRCAN[1], Ercan DURMUS[1]

[1]Department of Oral and Maxillofacial Surgery, Selcuk University, Faculty of Dentistry, Konya, Turkey

[2]Department of Endodontics, Selcuk University, Faculty of Dentistry, Konya, Turkey

Abstract:

İntroduction: The radicular cyst is the most common odontogenic cyst of inflamatory origin. They are found mostly at the apices of the tooth lateral surface of the roots and remains in the jaw after removal of the offending tooth.

Case: A 42 year old male patient was presented the Oral and Maxillofacial Surgery department with a complaint of a pain and swelling in the anterior mandible. Radiographically a large radiolucent lesion was seen extending from mandibular left first molar to right first molar region. Marsupialization of the cystic lesion was performed and iodoform gauze applied to the cavity. The cavity was irrigated and gauze was changed every 4 to 5 days. Endodontic treatment was performed to cyst-related teeth. However, the cyst was completely removed by enucleation without intraoperative and postoperative complications.

Discussion: Different forms of treatment of odontogenic cysts are enucleation, curettage, decompression, marsupialization and resection with or without jaw continuity. In most cases, the symptoms and signs can be resolved by conventional endodontic treatment. However, in some cases, the inflammatory condition is not relieved upon root canal therapy, and periapical surgical treatment such as cystic enucleation or curettage needs to be implemented.

Conclution: Marsupialization can lead to substantial reduction in the size of the cystic cavity. It shows lower morbidity compared to enucleation regarding the preservation of important anatomical structures. However, the disadvantage of marsupialization is that the time consuming treatment can only be performed in a compliant patient.

Keywords: Radicular cyst, anterior mandible, cystic lesion

PS112

ORAL LİKEN PLANUS VAKALARINDA TOPİKAL KORTİKOSTEROİD KULLANIMI: OLGU SERİSİ

Nelli YILDIRIMYAN, **Mehmet DEMİRAY**, Mehmet Ali ALTAY

Akdeniz Üniversitesi Diş Hekimliği Fakültesi, Ağız, Diş ve Çene Cerrahisi Ana Bilim Dalı

Amaç: Bu olgu serisi, oral liken planuslu (OLP) üç hastada topikal kortikosteroid kullanımının olumlu sonuçlarını sunmayı amaçlamaktadır.

Olgu TanImlamasI: Yirmi, 52 ve 64 yaşlarındaki üç kadın hasta, bukkal mukozada bilateral yerleşimli, kazıma ile uzaklaştırılamayan, beyaz çizgisel lezyonlar ile başvurmuştur. İki hastada ek olarak, biri bilateral diğeri sol tarafta olmak üzere eroziv lezyonlar ve bir hastada tek taraflı ülserasyon alanı izlenmiştir. Genel şikayetler rahatsızlık, yanma hissi ve asidik yiyecek veya içecek alımıyla şiddetlenen ağrı olarak tariflenmiştir. Biyopsi sonuçları, hafif displazi alanları da gözlenen bir hasta hariç, tüm vakalarda OLP'yi doğrulamıştır. Hastalara flutikazon propiyonat sprey (50 mcg, günde dört kez) veya triamsinolon asetonid pomad (% 0.1, günde iki-dört kez) reçete edilmiştir.

Bulgular: Bir hastada 1 aylık tedaviyi takiben tam rezolüsyon gözlenmiştir. Diğer iki hastada beyaz çizgiler devam etse de remisyon gözlenmiştir. Takip dönemlerinde tüm hastalar eroziv veya ülseratif alan olmadan, semptomsuz kalmıştır. Bir hastanın şikayetleri kron restorasyonlarından önceye dayanıyor olsa da, restorasyonlar potansiyel bir etiyolojik faktör olarak değerlendirilerek hasta immünoloji bölümüne konsülte edilmiştir. Hastada nikel alerjisi tespit edilmiş ve farmakolojik tedavisine ek olarak, kronları tam zirkonyum restorasyonlar ile yenilenmiştir.

Sonuç: Topikal kortikosteroidler, OLP'ye bağlı semptomları azaltmada etkili ilaçlar olarak düşünülebilir. Bununla birlikte hekimler, OLP'de malign transformasyon riskini unutmamalı ve erken mukozal değişiklikleri fark etmek için bu hastaların uzun süreli takibini sürdürmelidir.

Anahtar Kelimeler: oral liken planus, topikal kortikosteroid, prekanseröz lezyon

THE USE OF TOPICAL CORTICOSTEROIDS IN ORAL LICHEN PLANUS: CASE SERIES

Nelli YILDIRIMYAN, **Mehmet DEMIRAY**, Mehmet Ali ALTAY

Akdeniz University, Faculty of Dentistry, Department of Oral and Maxillofacial Surgery

Objectives: This case series aim to present the use of topical corticosteroids in three patients with oral lichen planus (OLP) with favorable outcomes.

Case Description: Three female patients at ages 20, 52 and 64 presented with bilateral, non-scrapable, white striations on their buccal mucosae. Additionally, erosion was observed in two patients, one bilaterally and one on the left side, and one patient had an ulcerated area unilaterally. Overall chief complaints were discomfort, burning sensation and pain which exacerbated by intake of acidic food or beverages. Biopsies confirmed OLP in all cases except one, which also presented with areas of mild dysplasia. Patients were prescribed either fluticasone propionate spray (50 mcg) four times daily or triamcinolone acetonide paste (0.1%) two to four times daily.

Results: One patient showed complete resolution after 1-monthly treatment. Although white striations persisted in two other patients, remission was observed. All patients remained symptom-free with no erosive or ulcerative areas during their follow-up periods. Even though one patient had complaints before her full-crown restorations, she was further consulted to the immunology department since the restorations were considered as a potential etiological factor. The patient tested positive for nickel allergy and along with her medical treatment, crowns were renewed with complete zirconia restorations.

Conclusion: Topical corticosteroids may be considered as affective medications to reduce symptoms associated with OLP. However, physicians should remember the risk of malignant transformation in OLP and maintain long term follow up of these patients in order to notice any early mucosal changes.

Keywords: Oral lichen planus, topical corticosteroid, precancerous lesion

PS113

MANDİBULA POSTERİOR BÖLGEDE GENİŞ ALANDA GÖRÜLEN ODONTOJENİK KERATOKİST VAKALARI

Muhammed Mustafa ÖZTÜRK, Ercan DURMUŞ, Mevlüt BEDER, Ahmet AKTI, Muhammet Akif MAYTALMAN, Burhan ÇELİK

Selçuk Üniversitesi Diş Hekimliği Fakültesi, Ağız, Diş ve Çene Cerrahisi ABD

Giriş-Amaç: Çene kistleri ağız içi patolojinin yaklaşık %17'sini oluşturur. Periapikal kist, odontojenik kistin en yaygın tipidir, bunu dentigeröz ve odontojenik keratokistler takip eder. Odontojenik keratokistler genellikle yaşamın ikinci ve üçüncü dekatlarında görülür.

Olgu Tanımlaması: Odontojenik keratokist; dental lamina artıklarından gelişen agresif davranışlı ve çevre dokulara infiltratif özelliği ile yüksek nüks gözlenen lezyonlardır. Daha çok mandibular molar ramus bölgesinde görülmesine karşın çenelerin her kadranında görülebilmektedir. Tanısında direkt radyografi, tomografi ve ultrasonografi son yıllarda başvurulan metotlardır. Tedavileri küretaj, enükleasyon ve marsüpyalizasyon/dekompresyon gibi konservatif yöntemlerden periferal ostektomi, kimyasal koterizasyon, kriyoterapi ve rezeksiyon gibi radikal yöntemlere değişiklik gösterir.

Bulgular: Sunulan vakalarda mandibular posterior yerleşimli, gömülü diş içeren odontojenik keratokistlerin direkt grafi, dental

volumetrik tomografi kullanılarak incelemesi yapılmıştır. 20 yaşından küçük, intraoral ve ekstraoral şişlik şikayeti olan iki erkek hasta kliniğimize başvurdu. Her iki hastada da lezyon sınırları büyük boyutlara ulaştığı için marsupyalizasyon planlandı. Marsupyalizasyon işlemi sırasında alınan biyopsiler incelenmek üzere patolojiye gönderildi. Biyopsi sonuçlarının her iki hastada da odontojenik keratokist olduğu görüldü. 6 ay marsupyalizasyon ardından istenilen seviyeye kadar küçültülen lezyonlara gömülü diş çekimi ve enükleasyon işlemi uygulandı.

Tartışma-Sonuç: Odontojenik keratokist, diğer çene kistlerinden lokal agresif davranışı ve yüksek nüks oranı ile ayrılır. Dolayısıyla tedavisi patolojik varlığı yok etmeyi, rekürrens potansiyelini azaltmayı amaçlamalıdır. Odontojenik keratokistler sıklıkla mandibulada ve retromolar bölgede lokalizasyon gösterirler. %0 ile %60 arasında rekürrens gösterdiğine dair çalışmalar mevcuttur. Bu farklı oranın kullanılan cerrahi uygulama, keratokistin lokalizasyonu ve takip süresiyle ilgili olabileceği belirtilmiştir.

Anahtar Kelimeler: mandibula, ağız kanserleri, odontojenik keratokist

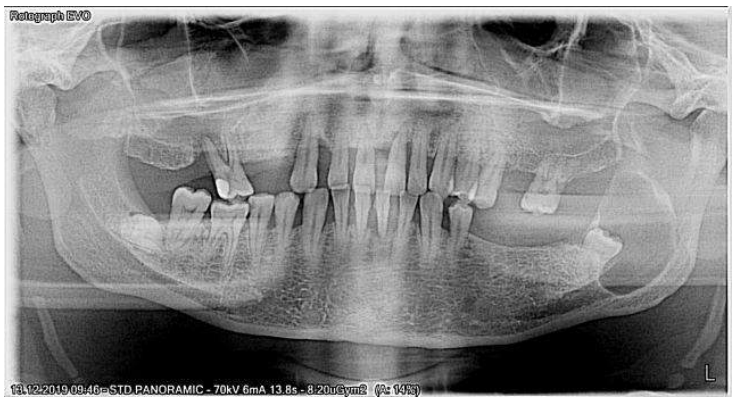

ODONTOGENIC KERATOCYST CASES OF WIDE AREA IN THE POSTERIOR REGION OF THE MANDIBLE

Muhammed Mustafa OZTURK, Ercan DURMUS, Mevlüt BEDER, Ahmet AKTI, Muhammet Akif MAYTALMAN, Burhan CELIK

Selcuk University Faculty of Dentistry, Oral, Maxillofacial Surgery

Objectives: Jaw cysts make up about 17% of intraoral pathology. Periapical cyst is the most common type of odontogenic cyst, followed by dentigerous and odontogenic keratocysts. Odontogenic keratocysts usually occur in the second and third decades of life.

Case Description: Odontogenic keratocyst; They are highly recurrent lesions with aggressive behavior developed from dental lamina residues and infiltrative properties to the surrounding tissues. Although it is mostly seen in the mandibular molar ramus region, it can be seen in every quadrant of the jaws. Direct radiography, tomography and ultrasonography are the methods used in its diagnosis in recent years. Their treatment varies from conservative methods such as curettage, enucleation and marsupialization / decompression to radical methods such as peripheral ostectomy, chemical cauterization, cryotherapy and resection.

Results: In the presented cases, an odontogenic keratocyst with a mandibular posterior location and embedded teeth was examined using direct radiography and dental volumetric tomography. Two male patients under 20 years of age who complained of intraoral and extraoral swelling applied to our clinic. In both patients, marsupyalization was planned as the lesion limits reached large sizes. Biopsies taken during the marsupialization process were sent to pathology for examination. Biopsy results were found to be odontogenic keratocyst in both patients. After 6 months of marsupialization, tooth extraction and enucleation was applied to the lesions which were reduced to the desired level.

Conclusions: Odontogenic keratocyst differs from other jaw cysts by its local aggressive behavior and high recurrence rate. Therefore, its treatment should aim at eliminating the pathological entity and reducing the potential for recurrence. Odontogenic keratocysts often show localization in the mandible and retromolar region. There are studies showing that it shows recurrence between 0% and 60%. It is stated that this different rate may be related to the surgical application, localization of the keratocyst and the follow-up period.

Keywords: Mandible, oral cancers, odontogenic keratocyst

PS114

BİFOSFONATA BAĞLI ÇENE KEMİĞİ NEKROZU VE TEDAVİSİ

Zülfikar KARABIYIK, Elif COBAN, Hami HAKİKİ

Kütahya Sağlık Bilimleri Üniversitesi, Ağız, Diş ve Çene Cerrahisi

Amaç: Bifosfonatlar, genellikle osteoporozda ve kanserlerin kemik metastazlarını önlemek için kullanılır. Bifosfonat kullanımının en önemli komplikasyonlarından birisi çene kemiği nekrozlarıdır. Diş çekimi önemli bir risk faktörü olarak kabul edilir. Tedavisi hastanın semptomları azaltmaktır.

Olgu: 78 yaşındaki hasta ağız kokusunun tedavisi için kliniğimize yönlendirildi. Hasta 4 yıl önce prostat kanseri tanısı aldığı öğrenildi. Hastanın hikayesinde 4 yıl boyunca kemoterapi aldığı ve zoledronik asit kullandığı öğrenildi. Ağız içi incelemede üst çenede arka bölgede semptomsuz açığa çıkmış kemik kütlesi gözlendi. 2 yıl önce bu bölgeden diş çekimi yapıldığı öğrenildi.

Materyal ve Metotlar: Hastaya ağız hijyeni motivasyonu yapıldı ve nekrotik kemik çıkarıldı. Oroantral ilişki oluştu. Bu oluşan ilişki hastanın üst çenede kullandığı protezi viskojelle kenarları modifiye edilerek obturatör olarak kullanıldı, amaç oroantral ilişki bölgesine gıdanın girmesini önlemekti. Serumla seyreltilmiş povidin iyodin hastaya reçete edildi ve günde üç defa hastanın bu bölgeyi seyreltilmiş povidin iyodin solüsyonuyla irrigasyon yapması tavsiye edildi.

Sonuç: İki haftalık takipte, oroantral ilişki ve nekrotik kemik kütlesi tamamen yumuşak dokuyla kapandı. Bu yöntemle, nekrotik kemik bölgesine cerrahi işlem uygulanmadan oroantral ilişki tedavi edilmiştir ve nekrotik kemik kütlesinin büyümesi önlendi. İlaca bağlı çene kemiği nekrozu olan hastalarda nekroz kemik kütlesine gelebilecek travmayı önlemek için minimal invaziv yöntemler tercih edilmelidir.

Anahtar Kelimeler: Bifosfonat, Çene kemiği nekrozu, Obturatör

BISPHOSPHONATE RELATED OSTEONECROSIS OF THE JAW AND ITS MANAGEMENT

Zülfikar KARABIYIK, Elif COBAN, Hami HAKIKI

Department of Oral and Maxillafacial surgery, Faculty of Dentistry, Kutahya Health and Science University

Objective: Bisphosphonates are commonly used to treat osteoporosis and prevent bone metastasis of cancer. One of the most recognized complications of bisphosphonates therapy is bone necrosis of the jaws. Dentoalveolar surgery is accepted as a predisposing factor for developing bone necrosis of the jaws. Treatment of bone necrosis of jaws includes reducing signs and symptoms of disease.

Case descriptions: Seventy-eight years old male patient was consulted to our department for the treatment of his halitosis. His medical history revealed prostate cancer which was diagnosed four years ago. He received chemotherapy along with bisphosphonates (Zoledronic acid) for four years. İntraoral examination showed asymptomatic necrotic bone mass at the upper right posterior region. Tooth has been extracted two years ago at the affected area.

Materials and methods: Oral hygiene encouragement was provided and necrotic bone was removed. As a result of this, oro-antral communication was closed by using his upper denture that was modified by using viscogel and used as a obturator. The aim of the obturator was to help patient keep to clean oro-antral communication area and prevent food impaction. Saline mixed with povidone iyodine was prescribed for patient and and instructed to rinse the area three times a day.

Result: After two weeks following, oro-anrtral communication and bone was fully covered with soft tissue. By preferring conservatice approach, ıt was aimed to not further interference with necrotic bone and prevent worsening of exposed bone area.

Conclusion: Patient who were bone necrosis associated with using bisphosphonates at jaws should be treated with minimaly invasive procedures because any surgical procedure involving bone cause the worsening of necrotic bone area.

Keywords: Bisphosphonate, Jaw necrosis, Obturatör

PS115

PERİFERAL DEV HÜCRELİ GRANÜLOM: 2 AYRI VAKA RAPORU

Ergin ÖZTÜRK, **Görkem TEKİN**, Nesrin SARUHAN

Eskişehir Osmangazi Üniversitesi, Diş Hekimliği Fakültesi, Ağız, Diş ve Çene Cerrahisi Anabilim Dalı, Ağız, Diş ve Çene Cerrahisi Anabilim Dalı

Giriş: Periferal dev hücreli granülomlar polipoid yapıdaki benign reaktif doku büyümeleridir. Mandibular arkta, maksiller arktan daha sık görülür ve sıklıkla daimi birinci molarlara kadar anterior bölgede görülür. Periferal dev hücreli granülomlar her yaşta gelişebilir. Kadınlarda 50-60 yaş aralığında daha çok rastlanmaktadır. İlişkili olduğu dişlerde yer değişimleri ve mobiliteye dişsiz bölgelerde ise alveoler krette rezorbsiyonlara neden olabilir. Bu vaka raporlarında periferal dev hücreli granülomların tanı ve tedavisi sunulmuştur.

Vaka 1: 41 yaşında serebrovasküler hastalık hikayesi olan ve buna bağlı olarak antikoagülan kullanan erkek hasta ağız içinde yavaş büyüyen sert şişlik şikayetiyle kliniğimize başvurdu. Ağız içi muayenede mandibula sağ molar bölgede saplı, hiperemik, sert, ekzofitik bir lezyon görülmüştür. Lokal anestezi altında 46 numaralı diş çekilip lezyon enükle edildi. Spesimen histopatolojik incelemeye gönderildi. Histopatolojik inceleme sonucu lezyona periferal dev hücreli granülom tanısı konuldu.

Vaka 2: 36 yaşındaki kadın hasta sağ alt çenede şişlik şikayetiyle kliniğimize başvurdu. Hastanın daha önce aynı bölgeden 2 kez operasyon geçirdiği ancak lezyonun tekrarladığı öğrenildi. Hastanın lokal anestezi altında lezyonla ilişkili olduğu düşünülen 43 ve 45 numaralı dişleri çekildi ve lezyon enükle edildi. Histopatolojik inceleme sonucunda nihai tanı olarak periferal dev hücreli granülom konuldu.

Tartışma: Periferal dev hücreli granülomlar genellikle irritatif etkenlerden köken alır. Periferal dev hücreli granülom'un ayırıcı tanısı, çenenin içinde yer alan ve daha agresif bir davranış sergileyen santral dev hücre granülom gibi çok benzer klinik ve histopatolojik özelliklere sahip lezyonları içerir.

Sonuç: Bu lezyonların erken ve kesin tanısı, komşu dişlere veya kemiğe zarar vermeden konservatif tedaviye izin verir. Ancak ilerlemiş vakalarda komşu dişler de çekilebilir.

Anahtar Kelimeler: Mandibula, Dev Hücreli Granülom, Reaktif Lezyon

PERIPHERAL GIANT CELL GRANULOMA: TWO DIFFERENT CASE REPORTS

Ergin OZTURK, **Görkem TEKIN**, Nesrin SARUHAN

Eskisehir Osmangazi University, Faculty of Dentistry, Department of Oral and Maxillofacial Surgery

Introduction: Peripheral giant cell granulomas are benign reactive tissue growths of polypoid structure. It is more common in the mandibular arch than in the maxillary arch and is often seen in the anterior region up to the permanent first molar. Peripheral giant cell granulomas can develop at any age. It is more common in women between the ages of 50-60. It can cause displacement and mobility in the teeth to which it is associated. In edentulous areas, it can cause resorption in the alveolar crest. In these case reports, diagnosis and treatment of peripheral giant cell granulomas are presented.

Case 1: A 41-year-old male patient with a history of cerebrovascular disease and, accordingly, using anticoagulants applied to our clinic with a complaint of slow growing hard swelling. In the oral examination, a hyperemic, hard, exophytic lesion was observed in the mandible right molar region. Tooth 46 was removed under local anesthesia and the lesion was enucleated. Specimen was sent for histopathological examination. As a result of histopathological examination, the peripheral giant cell granuloma was diagnosed.

Case 2: A 36-year-old woman presented to our clinic with a complaint of swelling in the right lower jaw. It was learned that the patient had previously operated 2 times from the same area, but the lesion recurred. In the clinical and radiological examination, hard and pedunculated lesion that was found to be associated with teeth 43 and 45 was observed. The patient's teeth 43 and 45, which are thought to be related to the lesion, were removed under local anesthesia and the lesion was enucleated. As a result of histopathological examination, peripheral giant cell granuloma was diagnosed.

Discussion: Peripheral giant cell granulomas generally originate from irritative factors. The differential diagnosis of peripheral giant cell granuloma includes lesions with very similar clinical and histopathological features, such as the central giant cell granuloma, which is located inside the jaws and exhibits a more aggressive behavior.

Conclusion: Early and definitive diagnosis of these lesions allows conservative treatment without damaging neighboring teeth or bone. However, in advanced cases, related teeth may also be removed.

Keywords: Mandible, Giant Cell Granuloma, Reactive Lesion

PS116

AKANTOMATÖZ AMELOBLASTOMA: VAKA RAPORU

Görkem TEKİN[1], Ergin ÖZTÜRK [1], Nesrin SARUHAN [1], Mustafa Fuat AÇIKALIN[2]

[1]Eskişehir Osmangazi Üniversitesi, Diş Hekimliği Fakültesi, Ağız Diş ve Çene Cerrahisi Anabilim Dalı, Ağız, Diş ve Çene Cerrahisi Anabilim Dalı

[2]Eskişehir Osmangazi Üniversitesi, Tıp Fakültesi, Tıbbi Patoloji Anabilim Dalı, Tıbbi Patoloji Anabilim Dalı

Giriş: Ameloblastoma benign özelliklerde olmasına karşılık tam çıkarılmadığı takdirde lokal yayılım ve nüks ile karakterize epitelyal odontojenik tümördür. Histopatolojik olarak foliküler, pleksiform, akantomatöz ve granüler tipleri bulunmaktadır. Akantomatöz tipte tümör adacıklarının ortasında yıldızsı hücreler içeren skuamöz epitel metaplazisi görülür ve keratinleşme de görülebilmektedir. Bu vaka raporunda rekürrens gösteren akantomatöz ameloblastomanın tanı ve tedavisi sunulmuştur.

Vaka: 48 yaşında sistemik olarak sağlıklı kadın hasta sol mandibular bölgede asemptomatik, intraoral şişlikle kliniğimize başvurmuştur. Hastanın alınan anemnezinde lezyon bölgesinden 2 defa operasyon geçirdiği öğrenilmiştir. Radyolojik ve klinik incelemede ameloblastoma ön tanısı konulan lezyon, lokal anestezi altında enükle edilerek histopatolojik incelemeye gönderilmiştir.

Bulgular: Histopatolojik incelemede akantomatöz ameloblastoma tanısı konulmuştur. 1 aylık takipte nüks gözlenmemiştir.

Tartışma: Ameloblastomalar ekspansiyon ve destrüksiyon yapma eğilimiyle birlikte rekürrens oranı yüksek tümörlerdir. Çenedeki tüm tümör ve kistlerin %1'ini oluştururlar. Bu tümörler kapsülsüz olup zaman zaman lokal invaziv özellikler gösterirler. En yaygın semptom ağrısız yavaş büyüyen kitledir. 1 cm ve daha küçük boyuttakiler basit kemik kisti ile karıştırılabilir. Kadın ve erkeklerde görülme oranları eşit olup 30 yaş üzerindeki hastalarda daha sık görülür. Olguların yaklaşık %80'i mandibuladan, %20'si maksilladan köken almaktadır. Eksizyon sonrası rekurrens oranı %33 olarak rapor edilmiştir. Ameloblastomanın tedavisi klinik, radyolojik, histolojik özelliklere göre yapılmaktadır. Bu tedavi yöntemleri; konservatif cerrahi (küretaj/ enükleasyon), radikal cerrahi (total/parsiyel rezeksiyon), radyoterapi, kemoterapi ve kombinasyonlarıdır. Bizim vakamızda da lezyon literatürle uyumlu olarak 48 yaşındaki kadın hastanın alt çenesinde görülmüştür. Enükleasyon ve küretaj tedavisi uygulanarak tedavi edilmiştir.

Anahtar Kelimeler: Akantomatöz ameloblastoma, enükleasyon, odontojenik tümör

ACANTHOMATOUS AMELOBLASTOMA: A CASE REPORT

Görkem TEKIN[1], Ergin OZTURK[1], Nesrin SARUHAN[1], Mustafa Fuat ACIKALIN[2]

[1]Eskisehir Osmangazi University, Faculty of Dentistry, Department of Oral and Maxillofacial Surgery

[2]Eskisehir Osmangazi University, Faculty of Medicine, Department of Pathology

Introduction: Although ameloblastoma is benign, it is an epithelial odontogenic tumor characterized by local spread and recurrence. Histopathologically, there are follicular, plexiform, acanthomatous and granular types. In the middle of acanthomatous tumor islets, squamous epithelial metaplasia with stellar cells is observed and keratinization can be seen. In this case report, the diagnosis and treatment of acanthomatous ameloblastoma with recurrence is presented.

Case: A 48-year-old systemically healthy female patient was admitted to our clinic with asymptomatic intraoral swelling in the left mandibular region. It was learned that the patient underwent 2 operations from the lesion area in the patient's information. The lesion, which was diagnosed as ameloblastoma in radiological and clinical examination, was enucleated under local anesthesia and sent for histopathological examination.

Results: In histopathological examination, acanthomatous ameloblastoma was diagnosed. No recurrence was observed at 1 month follow-up.

Discussion: Ameloblastoma is a tumor with high recurrence rate with tendency to expansion and destruction. They constitute up 1% of all tumors and cysts on the jaw. These tumors are uncapsulated and show local invasive features from time to time. The most common symptom is painless slow growing mass. Those of 1 cm and smaller can be mixed with a simple bone cyst. Its incidence is equal in women and men, and it is more common in patients over 30 years of age. Approximately 80% of cases originate from the mandible and 20% from the maxilla. The recurrence rate after excision was reported to be 33%. Treatment of ameloblastoma is performed according to clinical, radiological, histological features. These treatment methods; conservative surgery (curettage / enucleation), radical surgery (total / partial resection), radiotherapy, chemotherapy and combinations. In our case, the lesion was seen in the lower jaw of a 48-year-old female patient in accordance with the literature. It was treated with enucleation and curettage therapy.

Keywords: Acanthomatous ameloblastoma, enucleation, odontogenic tumor

PS117

ADOLESAN DÖNEMDE MANDİBULADA GÖRÜLEN DEKSTRÜKTİF VE PROGRESİF BİR SANTRAL DEV HÜCRELİ GRANÜLOM VAKASI

Ömer ERDUR[1], **Mevlüt BEDER**[2], Ahmet AKTI[2], Muhammet Akif MAYTALMAN[2], Muhammed Mustafa ÖZTÜRK[2]

[1]Selçuk Üniversitesi Tıp Fakültesi, Kulak, Burun, Boğaz Hastalıkları ve Baş Boyun Cerrahisi ABD

[2]Selçuk Üniversitesi Diş Hekimliği Fakültesi, Ağız, Diş ve Çene Cerrahisi ABD

Olgu Tanımlanması: Çenelerin dev hücreli granülomaları, periferal ve santral dev hücreli granülomalar olmak üzere ikiye ayrılırlar. Periferal dev hücreli granüloma diş eti ve alveol proçes üzerinde gelişirken, santral dev hücreli granülomalar kemikten gelişir. Santral dev hücreli granülomalar kemiği perfore edip ağız ortamına ulaştığında, periferik olandan ayrımı güçleşebilir, ancak bu ayrım iyi bir anamnez, klinik muayene ve radyolojik inceleme ile kolaylıkla yapılabilir. Santral dev hücreli granülomalar, kemiğin yaygın olmayan agresif karakterde benign lezyonları olup, çenelerin bütün benign lezyonlarının %7'sinden azını oluştururlar.

Bulgular: 14 yaşında bayan hasta kliniğimize mandibulada spontan gelişen ve hızla büyüyen şişlik şikayetiyle başvurdu. Hastanın mevcut teşhisinin konulabilmesi amacıyla radyolojik tetkiklerle birlikte insizyonel biyopsi yapıldı. Biyopsi sonucu santral dev hücreli granüloma olarak netleştikten sonra multidisipliner bir şekilde hasta hospitalize edilerek operasyon planlandı.

Genel anestezi altında 5*15 mm boyutlarındaki mandibula orta hattan sol angulusa kadar uzanan, kemikte ciddi dekstrüksiyona neden olan lezyon çevre yumuşak dokuyla beraber eksize edildi. İlgili bölgeden lezyonla ilişkili çok sayıda diş çekimi yapıldı. Operasyon sahasında yumuşak doku bölgeyi kapatmaya yeterli olmadığı için ağız tabanını kapatmak amacıyla bukkal mukoza kullanıldı.

Tartışma-Sonuç: Mandibulada görülen bu vakayı sunma nedenimiz, hastanın yaşının çok genç olması ile birlikte, çok hızlı ve yıkıcı bir şekilde ilerlemiş olmasıdır.

Anahtar Kelimeler: Santral dev hücreli granülom, mandibula, ağız kanserleri

A CASE OF DEXTRUCTIVE AND PROGRESSIVE CENTRAL GIANT CELL GRANULOMA IN THE MANDIBLE IN ADOLESCENT PERIOD

Ömer ERDUR[1], **Mevlüt BEDER**[2], Ahmet AKTI[2], Muhammet Akif MAYTALMAN[2], Muhammed Mustafa OZTURK[2]

[1]Selçuk University Faculty of Medicine, Department of Otorhinolaryngology Konya

[2]Selcuk University Faculty of Dentistry, Oral, Maxillofacial Surgery

Case Identification: Giant cell granulomas of the jaws are divided into two as peripheral and central giant cell granulomas. The peripheral giant cell granuloma develops on the gum and alveolar process, while the central giant cell granulomas develop from the bone. When central giant cell granulomas perforate the bone and reach the mouth, it can be difficult to distinguish from the peripheral one, but this distinction can easily be made with a good history, clinical examination, and radiological examination. Central giant cell granulomas are uncommon aggressive benign lesions of bone, making up less than 7% of all benign lesions of the jaws.

Results: A 14-year-old female patient presented to our clinic with a complaint of spontaneous and rapidly growing swelling in the mandible. In order to establish the current diagnosis of the patient, an incisional biopsy was performed with radiological examinations. After the biopsy became clear as the central giant cell granuloma, the patient was hospitalized in a multidisciplinary way and the operation was planned.

Discussion-Conclusion: The reason for presenting this case seen in the mandible is that the patient's age was very young and progressed very quickly and destructively.

Keywords: Central giant cell granuloma, mandible, oral cancers

PS118

MAXİLLA ANTERİOR VE MANDİBULADA GÖRÜLEN KOMPAUND ODONTOMA VAKA SERİSİ

Mevlüt BEDER, Ahmet AKTI, Muhammet Akif MAYTALMAN, Muhammed Mustafa ÖZTURK, Burhan ÇELİK, Ercan DURMUŞ

Selçuk Üniversitesi Diş Hekimliği Fakültesi, Ağız, Diş ve Çene Cerrahisi ABD

Olgu Tanımlanması: Odontoma terimi; mine, dentin, sement ve bağ dokusu yapıları içeren hamartom, doku değişimine uğramış odontejenik tümör olarak tanımlanmıştır. Odontomalar çenelerde görülen tüm odontojenik tümörlerin % 22'sini oluşturur Röntgenografik ve mikroskobik özelliklerine göre kompaund odontoma ve kompleks odontoma iki tip olarak tanımlanmıştır. Mikroskopik olarak kompaund odontoma diş benzeri yapılar şeklindedir. Kompleks odontomada ise mine, dentin, sement dokuları düzensiz bir şekilde yerleşmiştir.

Kompaund odontoma radyografik olarak fibröz stroma içerisinde apasite halinde görülen diş benzeri yapılardan oluşmaktadır. Histolojik olarak; dental laminadaki çok sayıda tomurcuklanmadan dolayı, birçok diş jermi meydana gelmekte ve kompaund odontomayı oluşturmaktadır.

Bulgular: Kliğimize yönlendirilen 6 hasta değerlendirildi. Mevcut teşhisinin konulabilmesi amacıyla radyolojik tetkikler istendi. Yapılan radyolojik tetkikler sonucunda 5 hastada maxilla anteriorda, bir hastada ise mandibula korpusta diş benzeri radyoopak lezyonlar izlendi. Hastalar lokal anestezi altında operasyona alındı ve cerrahi prosedürler eşliğinde opere edildi. Çok sayıda dişe benzer yapıda kalsifiye doku eksize edildi. Tüm hastalarda elde edilen biyopsi materyallerinin yapılan histopatolojik incelemesi sonucu, tümünde kompaund odontoma tanısı doğrulandı.

Tartışma-Sonuç: Bizim vakalarımızda etyolojik açıdan anlamlı bir bulgu elde edilememiştir. Histolojik olarak yapılan değerlendirmelerde, literatür bilgileriyle uyumlu bulgular elde edilmiştir.

Odontomaların tedavisiyle ilgili iki ayrı görüş mevcuttur. Bir grup araştırıcı odontomaların yavaş büyüyen iyi huylu lezyonlar olmaları nedeniyle şikayet vermedikçe bırakılabileceklerini savunurken, diğer bir grup odontomaların tanı konulur konulmaz çıkartılması gerektiğini savunmuştur.

Sonuç olarak odontomalar, benign odontojenik tümörlerdir. Fakat diastema oluşturabilmelerinden, diş sürmesine engel olabileceklerinden ve kistik odontomaya dönüşebileceklerinden dolayı, cerrahi olarak çıkarılmalarının uygun olacağı düşüncesindeyiz.

Anahtar Kelimeler: Kompaund Odontoma, Odontojenik Tümör

COMPAUND ODONTOMA CASE SERIES IN MAXILLA ANTERIOR AND MANDIBULA

Mevlüt BEDER, Ahmet AKTI, Muhammet Akif MAYTALMAN, Muhammed Mustafa OZTURK, Burhan CELİK, Ercan DURMUS

Selcuk University Faculty of Dentistry, Oral, Maxillofacial Surgery

Case Idtification: The term odontoma; the hamartoma, which includes enamel, dentin, cement, and connective tissue structures, has been described as an odontogenic tumor that has undergone tissue change. Odontomas constitute 22% of all odontogenic tumors seen in jaws. According to their roentgenographic and microscopic features, compaund odontoma and complex odontoma are defined as two types. Microscopically, compaund odontoma is in the form of tooth-like structures. In complex odontoma, enamel, dentin and cement tissues are irregularly located.

The compaund odontoma consists of tooth-like structures that appear radiographically in the fibrous stroma. Histologically; Due to the large number of buds in the dental lamina, many dental germs occur and the compound creates the odontoma.

Results: Six patients who were referred to our clinic were evaluated. Radiological examinations were requested to make the current diagnosis. As a result of the radiological examinations, tooth-like radiopaque lesions were observed in 5 patients in the maxilla anterior and in one patient in the mandible corpus. The patients were operated under local anesthesia and operated under surgical procedures. Calcified tissue with a similar number of teeth was excised. As a result of histopathological examination of biopsy materials obtained in all patients, the diagnosis of compound odontoma was confirmed in all.

As a result, odontomas are benign odontogenic tumors. However, we think that it would be appropriate to remove them surgically because they can form diastema, prevent tooth eruption and turn into cystic odontoma.

Keywords: Compaund Odontoma, Odontogenik tumours

PS119

AYNI AİLENİN BİREYLERİNDE GÖRÜLEN ODONTOJENİK KERATOKİST VAKALARI

Mevlüt BEDER, Adil ERSOY, Muhammed Mustafa ÖZTÜRK, Muhammet Akif MAYTALMAN, Ahmet AKTI

Selçuk Üniversitesi Diş Hekimliği Fakültesi, Ağız, Diş ve Çene Cerrahisi ABD

Olgu Tanımlanması: Odontojenik keratokist, sıklıkla çene kemiklerinde görülüp, yüksek rekürrens oranına ve hızlı büyüme potansiyeline sahiptir. Sıklıkla angulus mandibula ve ramus mandibulada görülür ve belirgin ekspansiyon yapma potansiyeli, bitişik dokulara ilerleyebilme ve hızlı büyüme potansiyelinden dolayı çok büyük boyutlara ulaşabilmektedir. Radyolojik olarak lezyonlar uniloküler ya da multiloküler radyolusent alanlar şeklinde görülür. Multiloküler olduğu durumlarda bazal hücreli nevus sendromu ile birlikte ve daha genç yaş grubunda görülebilmektedir. Tedavi seçenekleri; basit drenaj, marsupiyalizasyon, küretaj, enükleasyon, marjinal rezeksiyon veya tutulan alanın segmenter rezeksiyonu şeklindedir.

Bulgular: Bu klinik çalışmada, aynı ailenin farklı kuşaklarında (baba-kız) odontojenik keratokist olguları sunulmaktadır.

Tarafımıza ekstraoral şişlikle başvuran 10 yaşındaki hastanın detaylı muayenesi ve radyolojik tetkikleri sonucunda maksillada büyük boyutlara ulaşan radyolüsent lezyon tespit edilmiştir. Hastada lokal anestezi ile lezyonlar tümüyle eksize edilmiş ve patolojiye gönderilmiştir. Patoloji sonucunda hastada lezyonların odontojenik keratokist ile uyumlu olduğu sonucu çıkmıştır. Hastanın postoperatif dönemde takipleri devam etmekle birlikte opere edilen sahalarda iyileşme gözlenmiştir.

Hastanın tedavi süreci devam etmekte iken ailesinden kontrol amaçlı alınan panoromik radyografilerde, babasında da benzer multiple radyolüsent lezyonlara rastlanmıştır. Bu lezyonların odontojenik keratokist ile uyumlu olabileceği düşünülmüş ve lezyon büyük buyutlara ulaştığı için marsupyalizasyon planlanmış ve marsupyalizasyon sırasında alınan biyopsi sonucu da patolojik incelemeler sonucunda odontojenik keratokist ile uyumlu görülmüş bunun üzerine marsupyalizasyona devam edilmiştir ve hala da tedavi devam etmektedir.

Tartışma-Sonuç: Vakaları sunma nedenimiz aynı ailede farklı bireylerde aynı lezyonların görülmesidir. Odontojenik keratokist vakalarında detaylı anamnez ve detaylı aile muayenesinin önemi de vakalarımızda dikkat çekmektedir.

Anahtar Kelimeler: Oral kanserler, enükleasyon, odontojenik keratokist

ODONTOGENIC KERATOCYST CASES IN INDIVIDUALS OF THE SAME FAMILY

Mevlüt BEDER, Adil ERSOY, Muhammed Mustafa OZTURK, Muhammet Akif MAYTALMAN, Ahmet AKTI

Selcuk University Faculty of Dentistry, Oral, Maxillofacial Surgery

Case Identification: Odontogenic keratocyst, often seen in the bones of the jaw, has a high recurrence rate and rapid growth potential. It is frequently seen in the angulus mandible and the ramus mandible and can reach very large sizes due to its pronounced expansion potential, ability to progress to adjacent tissues and rapid growth potential. Radiologically, the lesions appear as unilocular or multilocular radiolucent areas. In cases where it is multilocular, it can be seen with basal cell nevus syndrome and in the younger age group. Treatment options; simple drainage, marsupialization, curettage, enucleation, marginal resection, or segmented resection of the affected area.

Results: In this clinical study, odontogenic keratocyst cases are presented in different generations of the same family (father-daughter).

A radiolucent lesion in the maxilla was detected as a result of the detailed examination and radiological examinations of the 10-year-old patient who applied to us with extraoral swelling. With local anesthesia, the lesions were completely excised and sent to the pathology. As a result of the pathology, it was concluded that the lesions were compatible with the odontogenic keratocyst. Although the patient's follow-up continued in the postoperative period, improvement was observed in the operated areas.

While the treatment process of the patient is ongoing, similar radiolucent lesions were found in his father on the panoramic radiographs taken from his family for control. These lesions were thought to be compatible with the odontogenic keratocyst, and since the lesion reached large sizes, marsupyalization was planned and the biopsy taken during marsupyalization was considered to be compatible with the odontogenic keratocyst as a result of pathological examinations, and marsupyalization was continued and still treatment continues.

Discussion-Conclusion: The reason we present the cases is that the same lesions are seen in different individuals in the same family. Detailed history and the importance of detailed family examination in odontogenic keratocyst cases also draw attention in our cases.

Keywords: Oral cancers, enucleation, odontogenic keratocyst

PS120

OROFASİYAL HEMANJİOMDA ÇOKLU FLEBOLİT BULGUSU: OLGU SUNUMU

Ayşe TAŞ, Selmi YILMAZ

Akdeniz Üniversitesi Diş Hekimliği Fakültesi, Ağız, Diş ve Çene Radyolojisi

Amaç: Hemanjiomlar yaygın görülen benign vasküler tümörlerdir. Çoğunlukla çocukluk çağında görülür ve tedaviye gerek kalmadan gerilerler. Bazen vücuda yayılmış, büyüklüğü birkaç santimetreyi bulan lekeler halinde görülebilirler. Flebolit ise ven veya hemanjiomların kalsifiye pıhtısıdır. Flebolit baş-boyun bölgesinde nadir görülür. Radyografide oval veya yuvarlak, çevresi düzgün radyoopak görüntü verirler. Amacımız klinikte karşılaştığımız nadir bir vakayı sunmaktır.

Olgu Tanımlaması:54 yaşındaki kadın hasta diş taşı şikâyetiyle kliniğimize başvurdu. Hastanın klinik muayenesinde ekstraoral olarak alt dudağında mor renklenme ve şişlik, intraoral olarak ise dil üst yüzeyinde kırmızı-mor lezyon gözlendi. Alınan panoramik radyografide çoklu flebolit görüntüsü izlendi.

Bulgular: Hasta kendisine çok uzun zaman önce hemanjiom tanısı konduğunu, ağrı ya da fonksiyonu etkileyen herhangi bir şikayeti olmadığını bildirmiştir.

Sonuç: Flebolitlerin boyutları nispeten küçük olduğunda radyografik görüntüsü sialolitle karışabilir. Sialolitler genellikle tek iken flebolitler çok sayıdadır. Ayırıcı tanıyı doğru yapabilmek için klinik muayenenin hasta öyküsünü dikkate alarak yapılması gerekmektedir.

Anahtar Kelimeler: Flebolit, hemanjiom, sialolit

FINDINGS OF MULTIPLE PHLEBOLITHS ON OROFACIAL HEMANGIOMA: CASE REPORT

Ayşe TAS[1], Selmi YILMAZ[1]

[1]Akdeniz University, Faculty of Dentistry, Oral and Maxillofacial Radiology

Objectives: Hemangiomas are common benign vascular tumors. They are mostly seen in childhood and exhibit spontane regression without treatment. Sometimes they can be seen as spots that spread in the body, measuring a few centimeters in size. Phleboliths are the venous or hemangiomal calcification ploids. Phleboliths are rare in the head and neck region. On the radiograph, they are seen as oval or round, smoothly radiopaque images. Our aim is to present a rare case which we encountered in the clinic.

Case Description: A 54-year-old woman applied to our clinic with a complaint of dental calculus. In the clinical examination of the patient, purple discoloration and swelling was observed on the lower lip, and intraoral red-violet lesion on the upper surface of the tongue. On the panoramic radiograph, multiple phleboliths image.

Results: The patient stated that she had been diagnosed with hemangioma for a long time ago, that she had no complaints of the pain or functional limitation.

Conclusion: When the sizes of the phleboliths are relatively small, the radiographic image may be confused with the sialoliths. While sialoliths are usually single, phleboliths are numerous. In order to make a differential diagnosis, the clinical examination needs to be done considering with the patient's medical history.

Keywords: Hemangioma, Phlebolith, Sialolith

PS121

ORAL LİKEN PLANUS VE TOLUİDİN MAVİSİ: 2 OLGU SUNUMU

Ayşe TAŞ, Selmi YILMAZ

Akdeniz Üniversitesi Diş Hekimliği Fakültesi, Ağız, Diş ve Çene Radyolojisi

Amaç: Oral liken planus (OLP) immun aracılı patogeneze sahip, premalign olabilen kronik bir hastalıktır. Oral benign, premalign ve malign lezyonların tespitini ve ayrımlarını kolaylaştırmak için bazı yeni teknikler geliştirilmiştir. En sık kullanılan yardımcı test, toluidin mavisi (TB) testidir. TB, çözeltide mavi menekşe rengini alan asidofilik bir metakromatik boyadır. Boya displazik veya malign hücreleri tutarak mukozaya mavi bir renk verir. Bu çalışmada amacımız kliniğimize gelen ve boyama işlemi yapılan 2 farklı OLP vakasını sunmaktır.

Olgu 1 Tanımlaması: Dermatoloji bölümünden kliniğimize yönlendirilen 40 yaşındaki kadın hastada sigara kullanımı mevcuttur. İntraoral muayenesi yapıldığında sağ ve sol bukkal mukoza ile retromolar bölgede beyaz likenoid lezyonlar saptanmıştır. Hasta ne zamandır var olduğunu bilmemektedir, ağrı ve yanma yoktur.

Olgu 2 Tanımlaması:65 yaşındaki kadın hasta ağızda ağrı ve yanma şikayeti ile kliniğimize başvurmuştur. OLP tanılı hastada sağ ve sol bukkal mukozada kırmızı-beyaz lezyonlar saptanmıştır. Bruksizm ve yanak ısırma öyküsü vardır.

Bulgular: İki hastaya da onam formu imzalatılarak toluidin mavisi ile boyama işlemi yapılmıştır. Olgu 1'de boyanma izlenmemiştir ve retiküler liken planus görüntüsü veren lezyonun kontrolü için 3 ay sonraya kontrol randevusu verilmiştir. Olgu 2'de ise boyanma pozitiftir, biyopsi sonucu ise negatiftir.

Sonuç: TB pozitif lezyonlar, histolojik olarak premalignite veya displazi ile birlikte, travma kaynaklı benign yapısal değişiklikler de olabilir. Bu ayrımı yapmak iyi bir anamnez ve klinik muayene ile hekimin görevidir. TB lezyon sınırları hakkında bilgi sağlayabilir, biyopsi kararını hızlandırabilir ve biyopsi yeri seçimine rehberlik edebilir.

Anahtar Kelimeler: displazi, oral liken planus, premalign, toluidin mavisi

ORAL LICHEN PLANUS AND TOLUIDINE BLUE: REPORT OF 2 CASES

Ayşe TAS[1], Selmi YILMAZ[1]

[1]Akdeniz University, Faculty of Dentistry, Oral and Maxillofacial Radiology

Objectives: Oral lichen planus (OLP) is a chronic disease with immune-mediated pathogenesis which can be premalignant. Some new techniques have been developed to improve the oral mucosal examination and facilitating the detection of and distinctions between oral benign and premalign lesions. The most frequently reported adjunctive test to asses oral mucosal abnormalities is the toluidine blue (TB)The dye retains dysplasic or malignant cells, giving the mucosa a blue color. The aim of this study was to present two cases of OLP that were treated in clinic.

Case 1 Description: A 40-year-old patient referred to clinic from the dermatology department was smoking. Intraoral examination revealed white lichenoid lesions in the right-left buccal mucosa and retromolar region. The patient doesn't know how long it has been present, no pain or burning.

Case 2 Description: A 65-year-old patient presented to clinic with complaints of pain and burning in the mouth. Red-white lesions of the right-left buccal mucosa were detected in the patient with OLP. She has a history of bruxism and cheek biting.

Results: Both patients were signed consent form and stained with toluidine blue. In case 1, no staining was observed and a control appointment was made 3 months later for the control of the lesion that had the appearance of reticular lichen planus. In case 2, staining was positive, biopsy was negative.

Conclusion: TB-positive lesions may be histologically premalignant, dysplasia, as well as traumatic benign structural changes. TB can provide information about lesion margins and accelerate biopsy decision.

Keywords: Dysplasia, oral lichen planus, premalign, toluidine blue

PS122

ORAL LİKEN PLANUS: VAKA RAPORU

Rıdvan KARAKURT, Derya İÇÖZ

Selçuk Üniversitesi Diş Hekimliği Fakültesi, Ağız, Diş Ve Çene Radyolojisi Anabilimdalı

Giriş-Amaç: Liken planus deri ve mukoz membranları tutan papüloskuamöz bir hastalıktır. Etyoloji ve patogenezi tam olarak bilinmemektedir. Mevsimsel değişikliklerin yanı sıra psikolojik stres, viral hastalıklar, otoimmünite ve kontakt alerjenler hastalığın ortaya çıkışında etkili olabilir. Bu vaka sunumunun amacı kliniğimize başvuran hastanın rutin muayenesi sırasında gözlenen liken planus vakasını sunmaktır.

Olgu Tanımlamasi**:** 29 yaşında kadın hasta kliniğimize rutin klinik muayane için başvurmuştur. İntraoral muayenesi sırasında sağ ve sol yanak bukkal mukozasında ince, retiküler, yüzeyden hafif kabarık, ağ şeklinde, yaygın, kazındığında yüzeyden ayrılmayan soluk beyaz renkte mukozal lezyon gözlendi. Lezyona retiküler liken planus ön tanısı konuldu. Hastanın lezyonla ilişkili herhangi bir şikayeti yoktu. Lezyon liken planus ön tanısıyla histopatolojik inceleme yapılması ve tedavi seçenekleri için dermatoloji bölümüne yönlendirilip, kliniğimizce de takip altına alınmıştır.

Bulgular: Yapılan histopatolojik değerlendirmenin sonucu kliniğimizdeki ön tanı ile uyumluydu.

Tartışma-Sonuç: Yapılan retrospektif çalışmalarda liken planus'un tahmin edilenden daha fazla malign dönüşüm gösterdiği bildirilmiştir. Bundan dolayı ilk muayenede derhal biyopsi için yönlendirilmesi gerekmektedir. Hastalar ağrı, yanma, kaşıntı gibi şikayetler olmadığında genelde bu lezyonları gözardı etmektedir. Liken planusun yüksek displastik potansiyeli ve sinsi ilerleyişi nedeni ile klinisyenlerin, hastaları dikkatli değerlendirilmesi, liken planus'un bulguları konusunda dikkatli davranılması ve hastaları bu konuda bilinçlendirip tedavisine yönelik gerekli yönlendirmeleri yapması gerekmektedir.

Anahtar Kelimeler: Liken planus, bukkal mukoza, retiküler, beyaz lezyon

ORAL LICHEN PLANUS: CASE REPORT

Rıdvan KARAKURT, Derya ICOZ

Selçuk University Faculty of Dentistry Department of Oral and Maxillofacial Radiology

Objectives: Lichen planus is a papulosquamous disease involving the skin and mucous membranes. The etiology and pathogenesis are unknown. In addition to seasonal changes, psychological stress, viral diseases, autoimmunity and contact allergens may be effective in the onset of the disease. The aim of this case report is to present the case of lichen planus observed during the routine examination of the patient admitted to our clinic.

Case Description: A 29-year-old female patient was admitted to our clinic for routine clinical examination. During intraoral examination, a pale white mucosal lesion of the right and left cheek buccal mucosa was thin, reticular, slightly raised from the surface, meshed, diffuse, and did not detach from the surface. The lesion was diagnosed as reticular lichen planus. The patient had no complaints related to the lesion. The lesion was referred to the dermatology department for histopathological examination and treatment options with a prediagnosis of lichen planus and followed up by our clinic.

Results: The outcome of histopathological evaluation which was made was consistent to with the preliminary diagnosis in our clinic.

Conclusions: In retrospective studies, it was reported that lichen planus shows more malignant transformation than expected. Therefore, it should be referred immediately for the biopsy at the first examination. Patients generally ignore these lesions when there are no complaints such as pain, burning, itching. Because of the high dysplastic potential and insidious progression of lichen planus, clinicians should carefully evaluate the patients, be careful about the findings of lichen planus, and make the patients aware of this issue and make the necessary instructions for their treatment.

Keywords: Lichen planus, buccal mucosa, reticular, white lesion

PS123

YUMUŞAK DOKU VE KEMİK UZANIMINA SAHİP AMELOBLASTOM: OLGU SUNUMU

Hatice BİLTEKİN[1], Çiğdem ŞEKER[1], Gediz GEDUK[1], Murat İÇEN[2]

[1]Zonguldak Bülent Ecevit Üniversitesi, Diş Hekimliği Fakültesi, Ağız, Diş ve Çene Radyolojisi

[2]Nevşehir Hacı Bektaş Veli Üniversitesi, Diş Hekimliği Fakültesi, Ağız, Diş ve Çene Radyolojisi

Giriş: Ameloblastom odontojenik epitelden köken alan benign karakterli, lokal invaziv bir tümördür. Klinik olarak en yaygın görülen odontojenik tümördür. En sık mandibula ramusta gözlenir. Genellikle asemptomatik olup rutin muayenelerde veya ağrısız şişliğin neden olduğu asimetri sonucu teşhis edilir. Tedavisi lezyonun sınırlarına bağlı olmakla beraber genellikle rezeksiyondur. Bu olgu sunumunun amacı ameloblastomun klinik ve radyografik bulgularını sunmak ve tartışmaktır.

Olgu Tanımlanmasi: 83 yaşında kadın hasta kliniğimize sol mandibula posterior bölgede 6 aydır var olan ağrısız şişlik şikayeti ile başvurdu. Şişlik ekstraoral olarak fark edilmedi.

Bulgular: İntraoral muayenede yüzeyi düzgün, renk değişikliği olmayan palpasyonda sert bir kitle izlendi. Panoramik radyografik değerlendirmede ilgili lezyon bölgesinde sınırları belirgin, uniloküler radyolusent lezyon izlendi. Dental volumetrik tomografide alveoler kretin superior sınırında destruksiyona neden olarak yumuşak dokuya uzanım gösteren lezyon izlendi. Hasta biyopsi için Ağız, Diş ve Çene Cerrahisi kliniğine yönlendirildi. Histopatoloji sonucunda lezyon ameloblastom tanısı aldı.

Tartışma- Sonuç: Ameloblastomlar çene kemiklerini etkileyen benign, intraosseöz lezyonlardır. Tümörün büyümesi kemikte ekspansiyona veya kortikal tabakada erozyona neden olabilir. Yumuşak dokulara invaze olan lezyonlar sert veya fluktuan hissedilebilir. Ameloblastomların görüntülenmesinde dental volumetrik tomografi sıklıkla kullanılsa da lezyonun yumuşak doku invazyonunun tespit edilebilmesinde multidedektör bilgisayarlı tomografiler daha avantajlıdır. Uniloküler ameloblastomun ayırıcı tanısında dentigeröz kist, odontojenik keratokist düşünülmelidir.

Anahtar Kelimeler: Ameloblastom, odontojenik tümör, mandibular

AMELOBLASTOMA WITH SOFT TISSUE AND BONE EXTENSION: CASE REPORT

Hatice BILTEKIN[1], Cigdem SEKER[1], Gediz GEDUK[1], Murat ICEN[2]

[1]Zonguldak Bulent Ecevit University, Faculty of Dentistry, Department of Oral and Maxillofacial Radiology

[2]Nevsehir Hacı Bektas Veli University, Faculty of Dentistry, Department of Oral and Maxillofacial Radiology

Objectives: Ameloblastoma is a benign, locally invasive tumor originating from odontogenic epithelium. It is the most common clinically odontogenic tumor. most commonly observed in mandibular ramus region. It is usually asymptomatic and is diagnosed by routine examinations or asymmetry caused by painless swelling. Its' treatment depends on the margins of the lesion but is usually resection. The aim of this case report is to present and discuss the clinical and radiographic findings of ameloblastoma.

Case Description: An 83 year old female patient was admitted to our clinic with a 6 month history of painless swelling in the posterior region of the left mandible. The swelling was not noticed as extraoral.

Results: Intraoral examination showed smooth mass and palpation without discoloration. Panoramic radiographic examination revealed unilocular radiolucent lesion in the region of the lesion. Dental volumetric tomography showed a lesion extending to the soft tissue causing destrusion at the superior border of the alveolar crest. The patient was referred to the Oral and Maxillofacial Surgery Clinic for biopsy. The lesion was diagnosed as ameloblastoma histopathologically.

Conslusion: Ameloblastomas are benign, intraosseous lesions affecting the jaw bones. Tumor growth may cause bone expansion or erosion of the cortical layer. Lesions invading soft tissues may feel hard or fluctuating. Although dental volumetric tomography is frequently used for imaging ameloblastomas, multidetector computed tomography is more advantageous in detecting soft tissue causing destruction of the lesion. Dentigerous cyst and odontogenic keratocyst should be considered in the differential diagnosis of unilocular ameloblastoma.

Keywords: Ameloblastoma, odontogenic tumor, mandible

PS124

BUKKAL MUKOZADA SKUAMÖZ HÜCRELİ KARSİNOM VE DİSPLAZİ: BİR VAKA SUNUMU

Özlem YARBAŞI[1], Derya YILDIRIM[1], İbrahim Metin ÇİRİŞ[2], Ramazan Oğuz YÜCEER[2]

[1]Süleyman Demirel Üniversitesi Diş Hekimliği Fakültesi, Ağız, Diş ve Çene Radyolojisi Anabilim Dalı

[2]Süleyman Demirel Üniversitesi Tıp Fakültesi, Tıbbi Patoloji Anabilim Dalı

Giriş-Amaç: Skuamöz hücreki karsinom (SHK), oral kavitede en yaygın görülen malign tümördür. Uzun süreli sigara ve alkol kullanımı SHK'nın gelişmesinde rol oynayan en önemli risk faktörlerindendir. Bu olgu sunumunun amacı bukkal mukozadaki SHK'nın ve displazinin klinik ve histopatolojik özelliklerinin sunulmasıdır.

Olgu Tanımlaması: 73 yaşında kadın hasta sağ bukkal mukozada bir aydır geçmeyen yara şikayetiyle kliniğimize başvurdu. Hastanın sistemik olarak romatoid artrit ve hipertansiyon tedavisi gördüğü ve aile üyelerinde mide kanseri olduğu öğrenildi. Alkol ve sigara kullanımı yoktu. Ekstraoral muayanede ağız açmada ağrı, yüzün sağ yarısında belirgin asimetri, sağ submandibular alanda sert, hareketsiz palpasyonda hassas lenf nodu belirlendi. İntraoral muayenede sağ bukkal mukoza ve sağ maksilla posterior vestibul sulkusa uzanan, endürasyon gösteren, plak tarzında, kanamalı ülsere alan tespit edildi. Ülsere alanın hemen inferiorunda yama şeklinde, yüzeyden kaldırılamayan, beyaz lökoplaki şeklinde ikinci bir lezyon belirlendi. Hastanın yaklaşık 15 yıldır aynı total protezi kullandığı öğrenildi.

Bulgular: Panoramik radyografi ve konik ışınlı bilgisayarlı tomografinin değerlendirilmesi sonucunda kemik yapıda etkilenme belirlenmedi. Yapılan biyopsi ve histopatolojik inceleme sonucunda superior ülsere lezyon invaziv SHK, lökoplaki şeklindeki inferior lezyona düşük dereceli displazi tanısı koyuldu.

Tartışma-Sonuç: SHK erken dönemde asemptomatik olması nedeniyle genellikle geç evrede farkedilirler bu yüzden hastalar rutin dental muayeneye gelmeleri konusunda bilgilendirilmelidirler.

Anahtar Kelimeler: Bukkal mukoza, etiyoloji, oral, skuamöz hücreli karsinom

SQUAMOUS CELL CARCINOMA AND DYSPLASIA OF BUCCAL MUCOSA: A CASE REPORT

Ozlem YARBASI[1], Derya YILDIRIM[1], Ibrahim Metin CIRIS[2]. Ramazan Oguz YUCEER[2]

[1]Süleyman Demirel University Faculty of Dentistry, Department of Dentomaxillofacial Radiology, Isparta, Turkey

[2]Süleyman Demirel University, Faculty of Medicine, Department of Pathology, Isparta, Turkey

Objectives: Squamous cell carcinoma (SCC) is the most common malignant tumor in the oral cavity. Long-term smoking and alcohol use are among the most important risk factors of SCC. The purpose of this report is to present the clinical and histopathological features of a case with both SCC and dysplasia in the buccal mucosa.

Case Description: A 73-year-old female patient was admitted to our clinic with a wound complaint in the right buccal mucosa that did not heal for a month. It was learned that the patient was treated systematically for rheumatoid arthritis and hypertension and stomach cancer in family members. Tobacco or alcohol use were not reported. Extraoral examination revealed pain in mouth opening and prominent asymmetry in the right half of the face. In the right submandibular area, a hard, immobile, sensitive lymph node was detected on palpation. On intraoral examination plaque-like, indurated bleeding ulcer of right buccal mucosa extending right maxilla to the posterior vestibular sulcus were detected. A second lesion in the form of a white patch which cannot be removed from the surface was detected just inferior to the ulcerated area. It was learned that the patient had been using the same total prosthesis for about 15 years.

Results: Panoramic radiography and cone beam computed tomography evaluation showed no bone involvement. Histopathological examination of superior ulcerative lesion was diagnosed as invasive SCC while the inferior lesion was low grade dysplasia.

Conclusions: Since SCC is asymptomatic in the early period, it was detected in late stage generally, so patients should be informed about the need of routine dental examination.

Keywords: Buccal mucosa, etiology, oral, squamous cell carcinoma

PS125

DAMAKTA ADENOİD KİSTİK KARSİNOM: OLGU SUNUMU

Muhammed Feyzi KÜÇÜKKALEM[1], Hakan EREN[1], Mert Özlü ÖZLÜ[2], İbrahim YANIK[2], Sibel Elif GÜLTEKİN[3], Orhan GÜLEN[3]

[1]Ankara Üniversitesi, Ağız, Diş ve Çene Radyolojisi

[2]Ankara Üniversitesi, Ağız, Diş ve Çene Cerrahisi

[3]Gazi Üniversitesi, Oral Patoloji

Giriş-Amaç: Adenoid Kistik Karsinom, baş ve boyun malignitelerinin % 1'inden azını ve tüm tükürük bezi tümörlerinin % 10' unu oluşturan nadir bir tümördür. En sık görüldüğü lokalizasyon damak olup, bunu parotis bezi ve submandibular bez takip eder. Genellikle asemptomatiktir. Tipik klinik bulgular arasında yavaş büyüme, lokal nüks, perinöral invazyon ve uzak metastaz bulunur. Her ne kadar yaygın bir yaş dağılımı gösterse de, görülme sıklığı kadınlar arasında, yaşamın 5. ve 6. yılları arasında daha fazladır. Histopatolojik olarak cribriform, tübüler ve solid olmak üzere üç çeşidi bulunmaktadır.

Olgu Tanimlanmasi: 60 yaşında kadın hasta 2 yıldan beri damakta var olan ve yavaş yavaş büyüyen şişlik nedeniyle kliniğimize başvurdu. Hastanın yakınmaları arasında yutkunmada güçlük ve ağız kuruluğu da vardı.

Bulgular: Yapılan intraoral muayene sonucunda sert damak posteriorundan yumuşak damağa doğru uzanan, palpasyonda sert kıvamlı ve ağrılı şişlik tespit edildi. Yapılan insizyonel biyopsi sonucunda cribriform ve tübüler paternde adenoid kistik karsinom tanısı konuldu. Hasta KBB Ana Bilim Dalı'na yönlendirildi.

Tartışma-Sonuç: Adenoid kistik karsinom genel olarak agresiftir. Lokal rekürrenslerin sıklığı, sinir kılıfı boyunca yayılma eğilimi ve hematojen yayılıma meyil uzun dönemde kötü bir prognoza sebep olur . Primer tedavi amacı, lokal kontrol, normal işlevsellik ve uzak metastazı önleme olmalıdır. Bu amaçla, daha olumlu bir prognoz ve daha iyi yaşam kalitesi sağlamak için lezyonun erken saptanması bir gerekliliktir. Tükürük bezi neoplazmları olan hastaların uzun süreli takibi, neoplazmın rekürrensi ve infiltratif davranışı nedeniyle zorunludur.

Anahtar Kelimeler: Adenoid kistik karsinom, damak, perinöral invazyon

ADENOID CYSTIC CARCINOMA IN THE PALATE: A CASE REPORT

Muhammed Feyzi KUCUKKALEM[1], Hakan EREN[1], Mert Özlü OZLU[2], Ibrahim YANIK[2], Sibel Elif GULTEKIN[3], Orhan GULEN[3]

[1]Department of Oral and Maxillofacial Radilogy, Ankara University, Ankara, Turkey

[2]Department of Oral and Maxillofacial Surgery, Ankara University, Ankara, Turkey

[3]Department of Oral Pathology, Gazi University, Ankara, Turkey

Objectives: Adenoid Cystic Carcinoma is a rare tumor that accounts for less than 1% of head and neck malignancies and 10% of all salivary gland tumors. The most common localization is the palate, followed by the parotid and submandibular glands. It is usually asymptomatic. Typical clinical findings include slow growth, local recurrence, perineural invasion, and distant metastasis. Although prevalence is widespread, the incidence is higher among women, between the 5th and 6th years of life. Histopathologically, there are three types: cribriform, tubular and solid.

Case Description: A 60-year-old female patient was admitted to our clinic because of a slowly growing swelling on the palate for 2 years. The patient's complaints included difficulty swallowing and dry mouth.

Results: Intraoral examination revealed a hard and painful swelling in the palpation extending from the posterior of the hard palate to the soft palate. As a result of incisional biopsy, adenoid cystic carcinoma was diagnosed in cribriform and tubular pattern. The patient was referred to the Department of Otorhinolaryngology.

Discussion: Adenoid cystic carcinoma is generally aggressive. The frequency of local recurrences, the tendency to spread through the nerve sheath and the tendency to hematogenous spread cause a poor prognosis in the long term. The primary treatment goal should be local control, normal functionality and prevention of distant metastasis. For this purpose, early detection of the lesion is a necessity to ensure a better prognosis and better quality of life. Long-term follow-up of patients with salivary gland neoplasms is mandatory due to recurrence and infiltrative behavior of the neoplasm.

Keywords: Adenoid cystic carcinoma, palate, perineural invasion

PS126

YENİ ANTİTE SKLEROZAN ODONTOJENİK KARSİNOMA: LİTERATÜR TARAMASI

Esin AKOL GÖRGÜN, Fatma ÇAĞLAYAN

Atatürk Üniversitesi Diş Hekimliği Fakültesi, Ağız, Diş ve Çene Radyolojisi Anabilim Dalı

Giriş-Amaç: Sklerozan odontojenik karsinoma(SOC), Dünya Sağlık Örgütünün Baş ve Boyun Tümörleri (2017) sınıflamasının güncel yaklaşımında ilk kez ayrı bir lezyon olarak belirtilmiş, çenelerde nadir olarak görülen odontojenik kökenli bir kemik içi karsinomadır. Lezyon, histopatolojik olarak küçük kübik veya poligonal epitel hücrelerinin ince kordonlarını içermekte olup, pleomorfizm ve mitozlar belirgin değildir. Lezyonun iskelet kası ve stromal skleroz ile perinöral infiltrasyon eğilimi karakteristiktir. Yerel olarak agresif bir lezyon olan SOC'un uzak metastaz ihtimali düşüktür. Bu çalışmanın amacı, literatürde SOC ile ilgili olarak yayınlanmış makale ve vakaları derlemek ve analiz etmektir.

Gereç-Yöntem: Sklerozan odontojenik karsinoma anahtar kelimesiyle PubMed veritabanında sistematik bir araştırma yapıldı.

Bulgular: Yapılan literatür taramasında 11 adet SOC vakasına ulaşıldı. Literatürde mevcut olan SOC olgularının çoğunluğu erkeklerde (8:3) ve yaşları 31-73 yaşları arasında değişmekteydi. Bildirilmiş olguların altısı mandibulada, üçü maksillada, biri sert damakta ve biri de lingual dişetindeydi. Olguların çoğunda şişlik, ağrı ve parestezi mevcuttu. Literatürde bugüne kadar olan tüm olgular radyografik görüntülemede öncelikle litik lezyon olarak görülmüştü. İki olguda ise lezyonla ile ilişkili sklerotik değişiklikler tanımlanmıştı.

Tartışma-Sonuç: SOC, nadir olarak görülen bir lezyon olmasına rağmen, malign veya benign çene lezyonlarının ayırıcı tanısı yapılırken göz önünde bulundurulmalıdır.

Anahtar Kelimeler: Sklerozan odontojenik karsinoma; literatür taraması; malign odontojenik tümörler.

NEW ANTITY SCLEROSING ODONTOGENIC CARCINOMA: LITERATURE REVIEW

Esin AKOL GORGUN, Fatma CAGLAYAN

Ataturk University, Faculty of Dentistry, Department of Oral, Maxillofacial Radiology

SUMMARY

Objectives: Sclerosing odontogenic carcinoma (SOC) is a rare primary intra-osseous carcinoma of the jaw which has been added to the current approach of World Health Organization Head and Neck Tumors (2017) classification. SOC contains small nests and thin cords of small cuboidal or polygonal epithelial cells and pleomorphism and mitoses are not prominent. The tendency of the lesion to skeletal muscle and stromal sclerosis and perineural infiltration is characteristic. The SOC is locally aggressive but reports suggest a very low probability of regional or distant metastasis. The aim of this study is to interpret and analyze published articles and cases related to SOC in the literature.

Materials and Methods: A systematic search was performed in PubMed database with the keyword "Sclerosing Odontogenic Carcinoma".

Results: In the literature review, 11 SOC cases were reached. Of the cases reported in the literature, the majority of SOC cases were in males (8: 3) and their ages ranged from 31 to 73 years. Six of the cases reported in literature occurred in the mandible, three in the maxilla and one each in the hard palate and lingual gingiva. Most cases presented with swelling and pain or paresthesia. All case reports in literature to date have described a primarily lytic lesion on radiographic imaging. Two case reports described sclerotic changes in association with the lesions on imaging.

Conclusion: Although SOC is a rare lesion, it should be considered in the differential diagnosis of malignant or benign jaw lesions.

Keywords: Sclerosing odontogenic carcinoma; literature review; malignant odontogenic tumors.

PS127

ÇENELERDEKİ NADİR MALİGN TÜMÖRLERDEN, EWİNG SARKOM: OLGU SUNUMU

Esin AKOL GÖRGÜN, Muhammed Enes NARALAN, Binali ÇAKIR

Atatürk Üniversitesi Diş Hekimliği Fakültesi, Ağız, Diş ve Çene Radyolojisi Anabilim Dalı

Giriş-Amaç: Ewing sarkomu, birincil kemik tümörlerinin yaklaşık % 4-6'sını içeren nadir bir malign neoplazmdır. Çoğu durumda, femur ve pelvis etkilenir ve çenelerde nadir görülür. Bu tümörler çoğunlukla 5-20 yaş arası erkeklerde daha sıktır. Agresif bir klinik davranışa sahiptir ve hızlı büyüme, yüksek metastaz gösterir. Özellikle çenelerde görülen primer ewing sarkomun dental apselerle ayırıcı tanısı yapılmadır.

Olgu Tanımlanması: 13 yaşında erkek çocuk hasta, sağ mandibular bölgesindeki ağrısız ekstraoral şişlik ile başka bir sağlık kuruluşuna başvurmuş ve dental apse endikasyonu konularak hastanın 46 numaralı dişi çekilmişti. Ancak hastanın ekstraoral şişlik şikâyetinin devam etmesi sonucu kliniğimize başvuran hastanın klinik ve radyolojik muayenesi yapıldı. Klinik muayenede sağ mandibular bölgede ekspansiyon ve palpasyonda sert şişlik gözlemlendi. Hastadan alınan panoramik filmde sağ mandibular premolar, molar ve ramus bölgesinde lezyon alanı izlendi.

Bulgular: Hastada yapılan KIBT incelemesinde sağ mandibular premolar, molar ve ramus bölgesinde ileri derecede ekspansif, bukkal ve lingual kortikal kemikte reaktif periost reaksiyonu ile beraber düzensiz sınırlı lezyon alanı izlendi. Hastada yapılan patolojik tetkik sonucunda hastada Ewing sarkom teşhisi kondu.

Tartışma-Sonuç: Neoplaziler sıklıkla ileri yaşlarda görülürler. Bununla birlikte genç hastalarda ve özellikle maksillofasiyal bölgede görülen neoplaziler vakamızda olduğu gibi dental apseler ile karıştırılabilir. Bu nedenle dental apselerin tanısı konarken malign neoplazi ihtimali unutulmamalı ve klinik - radyolojik inceleme muhakkak yapılmalıdır.

Anahtar Kelimeler: Konik ışınlı bilgisayarlı tomografi, ewing sarkom, malign tümör, dental apse

ONE OF THE RARE MALIGNANT TUMORS ON THE JAWS, EWING SARCOMA: CASE REPORT

Esin AKOL GORGUN; Muhammed Enes NARALAN; Binali CAKIR

Ataturk University, Faculty of Dentistry, Department of Oral, Maxillofacial Radiology

Introduction: Ewing sarcoma is a rare malignant neoplasm that contains about 4-6% of primary bone tumors. In most cases, the femur and pelvis are affected and rare in the jaws. These tumors are more common in men aged 5-20 years. This tumor has an aggressive clinical behavior and shows rapid growth, high metastasis. The differential diagnosis of primary ewing sarcoma, especially in the jaws, is made with dental abscesses.

Case Description: A 13-year-old boy was admitted to another healthcare facility with painless extraoral swelling in the right mandibular region, and the patient's lower right first molar tooth was removed with the indication of dental abscess. However, as a result of the patient's complaint of swelling, the patient who applied to our clinic had an examination. Clinical examination revealed expansion and hard on palpation.

Results: In the panaromic and cone beam computed tomography examination, a highly expansive, buccal and lingual cortical bone reactive periosteal reaction was observed, along with an irregularly limited lesion area in the right mandibular premolar, molar and ramus region. As a result of the pathological examination, the patient was diagnosed with ewing sarcoma.

Discussion-Conclusion: Neoplasms are often seen in older ages. However, neoplasms seen in young patients and especially in the maxillofacial region can be confused with dental abscesses as in our case. For this reason, when diagnosing dental abscesses, the possibility of malignant neoplasia should not be forgotten and clinical - radiological examination should definitely be done.

Keywords: Cone beam computed tomography, ewing sarcoma, malignant tumor, dental abscess

PS128

LAUGİER-HUNZİKER SENDROMU: BİR OLGU SUNUMU

İlknur ENİNANÇ, Defne YALÇIN YELER, Ali Cantürk GÜRLEYÜK

Cumhuriyet Üniversitesi Diş Hekimliği Fakültesi, Ağiz, Diş Ve Çene Radyolojisi

Amaç: Laugier-Hunziker sendromu iyi huylu, kazanılmış bir pigmentasyon hastalığıdır. Genellikle oral mukoza, dudak ve %50 oranında tırnakları tutmaktadır. Bu olgu sunumu oral mukozanın pigmente lezyonları içerisinde, nadir görülen bu sendroma dikkat çekmek amacıyla yapılmıştır.

Olgu: Kliniğimize rutin muayene için başvuran 57 yaşındaki kadın hastanın diyabet dışında sistemik bir rahatsızlığı yoktu ve 4 yıl oral antidiyabetik kullanmıştı. Son bir yıldır ise ilaç kullanımı hikayesi yoktu. Hastanın klinik muayenesinde bukkal mukozası, sert ve yumuşak damak ile tüm alveolar mukozası üzerinde melanotik maküller mevcuttu (RESİM 1). Ayrıca el ve ayak tırnaklarında melanonişi ve longitudinal çizgilenmeler bulunmaktaydı (RESİM 2). Bu belirtilerin yaklaşık 30 yıldır var olduğunu söyleyen hastanın ailesinde bu tip pigmentasyonların olmadığı öğrenildi. Hasta ilgili bölgeden biyopsi aldırmak istemedi, dermatoloji ve dahiliye bölümlerine konsülte edildi. Yapılan laboratuvar tetkikleri sonucu tam kan sayımı ve elektrolit değerlerini içeren kan biyokimyası, plazma kortizol düzeyi ve ACTH değerleri normal sınırlarda bulundu. HIV testi negatifti. Gaitada gizli kan testi negatifti. Peutz-Jeghers sendromu ve Addison hastalığı açısından patoloji saptanmadı. Hasta, Laugier-Hunziker sendromu ön tanısıyla takibe alındı.

Sonuç: Laugier-Hunziker sendromu tedavi gerektirmeyip hastalara takip önerilmektedir. Oral mukozada görülen melanotik lezyonlar değerlendirilirken bu sendrom da unutulmamalıdır.

RESİM 1. Hastanın, bukkal mukozası, sert ve yumuşak damak ile alveolar mukozasını kaplayan melanotik maküller

RESİM 2. Hastanın el ve ayak tırnaklarında longitudinal çizgilenmeler ve melanonişi

Anahtar Kelimeler: Laugier-hunziker, sendrom, pigmentasyon, makül

LAUGIER-HUNZIKER SYNDROME: A CASE REPORT

Ilknur ENINANÇ, Defne YALCIN YELER, Ali Cantürk GURLEYUK

Sivas Cumhuriyet University, Faculty of Dentistry, Department of Oral and Maxillofacial Radiology

Aim: Laugier-Hunziker syndrome is a benign, acquired pigmentation disorder. It usually involves the oral mucosa, lips and nails at a rate of 50%. This case report was made to draw attention to this rare syndrome in pigmented lesions of the oral mucosa.

Case: A 57-year-old female patient admitted to our clinic for routine examination did not have any systemic disorder except diabetes and had used oral antidiabetic for 4 years. There was no history of drug use in the last one year. On clinical examination, the patient had melanotic macules on the buccal mucosa, the hard and soft palate, and the entire alveolar mucosa (FIGURE1). There were also melanonychia and longitudinal streaks on the fingernails of the hands and toes (FIGURE2). The patient said that these symptoms had been present for approximately 30 years and it was learned that her family did not have such pigmentations. The patient did not want a biopsy from the relevant area, and she was consulted to the dermatology and internal medicine departments. As a result of laboratory tests, blood biochemistry values including complete blood count and electrolyte values, plasma cortisol levels and ACTH values were within normal limits. HIV test was negative. The fecal occult blood test was negative. No pathology was detected in terms of Peutz-Jeghers syndrome and Addison's disease. The patient was followed up with a preliminary diagnosis of Laugier-Hunziker syndrome.

Conclusion: Laugier-Hunziker syndrome does not require treatment and follow-up is recommended. This syndrome should not be forgotten when evaluating melanotic lesions in oral mucosa.

FIGURE 1. Melanotic macules covering the buccal mucosa, hard and soft palate and alveolar mucosa of the patient

FIGURE 2. Longitudinal streaks and melanonychia of the patient's hand and toenails

Keywords: Laugier-hunziker, syndrome, pigmentation, macul

PS129

TÜRK POPÜLASYONUNDA HİPERSEMENTOZ PREVALANSI VE OLASI ETYOLOJİK FAKTÖRLERİN SIKLIĞI

Defne YALÇIN YELER[1], **İlknur ENİNANÇ**[1], Melike KORALTAN[2]

[1]Sivas Cumhuriyet Üniversitesi Diş Hekimliği Fakültesi, Ağız Diş ve Çene Radyolojisi

[2]Sivas Ağız Ve Diş Sağlığı Hastanesi, Ağız Diş ve Çene Radyolojisi

Amaç: Bu çalışmanın amacı, geniş bir Türk popülasyon örneğinde hipersementoz prevalansını, tiplerini ve olası etiyolojik faktörlerin sıklığını araştırmaktır.

Gereç-Yöntem:2015-2017 yılları arasında Diş Hekimliği Fakültesi Ağız Diş ve Çene Radyolojisi bölümüne başvuran 18-96 yaşları arasındaki 1176 hastanın (462 erkek, 714 kadın) panoramik radyografileri kullanılarak kesitsel bir çalışma yapıldı. Hastaların artrit, tiroid hastalığı, akromegali, Paget hastalığı, osteoporoz, malignite, ateroskleroz varlığı ve bifosfonat kullanım bilgileri kaydedildi. Hastaların panoramik radyografileri, hipersementozun varlığı, tipleri (difüz, fokal / lokalize, manşet tip) ve hipersementoz ile ilişkili olabilecek lokal faktörler klinik bulgular eşliğinde incelendi.

Bulgular:1176 hastanın 128'inde (% 10.8) hipersementoz tespit edildi. Hipersementozlu dişlerin% 85.6'sı diffüz, % 7.5'i fokal ve % 6.8'i ise manşet tipindeydi. En sık mandibula ($p<0.05$) ve premolar bölgede saptandı. Bununla birlikte, bölgeler arasında (anterior, premolar, molar) hipersementoz prevalansı açısından anlamlı fark yoktu ($p>0.05$). Cinsiyetler arası fark anlamlı değildi ($p>0.05$). İdiyopatik durum (% 39.3), bruksizm (% 30) ve inflamasyon (% 24.37) en sık görülen lokal etiyolojik faktörler iken, gömülü diş (% 1.25) ve dişte travma öyküsü (% 0.62) daha nadir görülen lokal etyolojik faktörlerdi.

Sonuç: İç Anadolu popülasyonunda hipersementoz prevalansı diğer çalışmalara göre yüksekti ve en sık diffüz forma rastlandı. İdiyopatik durum hipersementoz ile ilişkili en yaygın faktördü.

RESİM 1. a) difüz hipersementoz b) manşet şeklinde hipersementoz c) antagonisti olmayan bir dişte hipersementoz d) inflamasyonlu bir dişte gözlenen hipersementoz

Anahtar Kelimeler: hipersementoz, türk popülasyonu, prevalans

PREVALENCE OF HYPERCEMENTOSIS AND FREQUENCY OF POSSIBLE ETIOLOGICAL FACTORS IN A TURKISH POPULATION

Defne YALCIN YELER[1], **Ilknur ENINANC[1]**, [2]Melike KORALTAN

[1]Cumhuriyet University Faculty of Dentistry, Department of Oral and Maxillofacial Radiology

[2]Sivas Oral and Dental Health Hospital

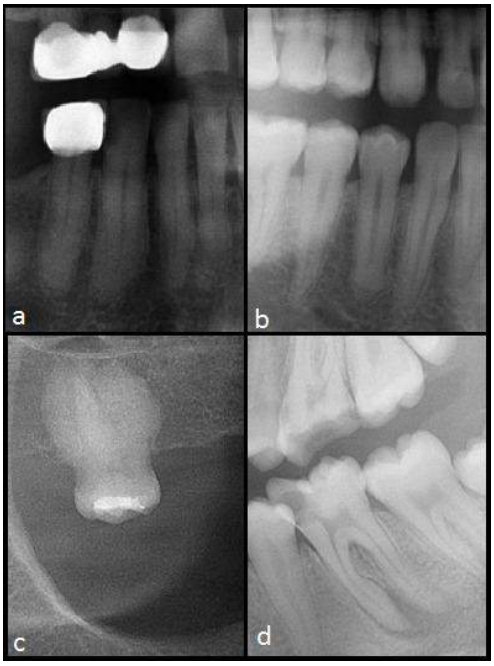

Objective: The aim of this study was to investigate the prevalence and types of hypercementosis and the frequency of possible etiological factors in a large sample of Turkish population.

Materials-Methods: A cross-sectional study was performed using panoramic radiographs of 1176 patients (462 males, 714 females) with an age range of 18 to 96 years who presented to the Department of Oral and Maxillofacial Radiology of the Faculty of Dentistry between 2015 and 2017. Patients' information about presence of arthritis, thyroid disease, acromegaly, Paget's disease, osteoporosis, malignancy, atherosclerosis and the use of bisphosphonates were recorded. Panoramic radiographs of the patients were examined for the presence, types of hypercementosis (diffuse, focal/localized and shirt sleeve cuff) and local factors that may be associated with hypercementosis with clinical findings.

Results: Hypercementosis was detected in 128 (10.8%) of 1176 patients. 85.6% of the teeth with hypercementosis had a diffuse type, 7.5% had a focal type and 6.8% had a shirt sleeve cuff type. Hypercementosis was observed most frequently in the mandibula ($p<0.05$) and the premolar region. However, there was no significant difference between the regions with respect to the prevalence of hypercementosis ($p>0.05$). Gender-related differences were non-significant ($p>0.05$). While idiopathic origin (39.3%), bruxism (30%) and inflammation (24.37%) were the most prevalent local etiological factors, impacted teeth (1.25%) and history of trauma (0.62%) were less common.

Conclusion: The prevalence of hypersementosis was higher in the Central Anatolian population compared to other studies and the most diffuse form was found. The idiopathic condition was the most common factor associated with hypersementosis.

FIGURE 1. a) diffuse hypercementosis b) hypercementosis in the shape of a shirt sleeve cuff c) hypercementosis observed in a tooth with no antagonist teeth, d) hypercementosis observed in an inflamed tooth.

Keywords: Hypercementosis, Turkish population, prevalence

PS130

ANTERİOR MAKSİLLADA BÜYÜK BİR RADİKÜLER KİST OLGU SUNUMU

Mine ÇETİN, Güldane MAĞAT, Sevgi ŞENER

Necmettin Erbakan Üniversitesi Diş Hekimliği Fakültesi, Ağız Diş ve Çene Radyolojisi

Amaç: Radiküler kistler en sık görülen odontojenik kistlerdir. Devital bir dişin kök apeksiyle ilişkili olan inflamatuar bir kisttir. Bu olgu sunumunda maksilla bölgesinde semptomatik radiküler kist olgusunu sunmayı amaçladık.

Olgu tanımı: 35 yaşında erkek hasta, son 12 ay içinde sürekli gelişen sol yüz iltihabı şikayeti ile kliniğimize başvurdu. İntraoral muayenede lateral-premolar diş bölgesinin palatal mukozasında şişme saptandı. Panoramik radyografide, 23' numaralı dişin kökü ile ilişkili olarak yaklaşık 4 cm x 3 cm ölçülerinde düzgün, iyi tanımlanmış sınırları olan bir uniloküler radyolusent lezyon izlendi. Lezyon çok geniş olduğu için hasta nazal fossa ve sınırları gibi diğer anatomik yapılarla ilişkisini 3 boyutta değerlendirmek üzere konik ışını bilgisayarlı tomografi (KIBT) taramasına tabi tutuldu. KIBT'de, burun tabanı sağlamdı. 23 nolu diş ile ilişkili radyolusent lezyonun sınırları 3 düzlemde belirlendi.

Bulgular: 22 ve 23 dişler, kist enükleasyonundan önce çekildi. İnsizyonel biyopsi yapıldı. Histopatolojik inceleme sonucu radiküler kist olarak bildirildi. Kiste marsüpyalizasyon uygulanıp ardından kist enükle edildi.

Sonuç: Büyük radiküler kistler, periapikal yara iyileşmesini önleyen veya geciktiren kistin astar epitelini ve kolesterol kristallerini tamamen çıkarmak için genellikle bir enükleasyon gerektirir. Dekompresyon ve marsupializasyon kistin boyutu azaltır, insizyonel biyopsiye olanak tanır ve daha sonra kistin enükle edilmesini mümkün kılar.

Anahtar Kelimeler: Radiküler kist, konik ışınlı bilgisayarlı tomografi, maksilla

A CASE REPORT OF A LARGE RADICULAR CYST IN THE ANTERIOR MAXILLA

Mine CETIN, Güldane MAGAT, Sevgi SENER

Necmettin Erbakan Unıversıty Oral and Maksillofacial Radiology

Objectives: Radicular cysts are the most common lesions of the jaw. They are inflammatory cysts associated with apex of a non-vital tooth. In this report, we aimed to present a symptomatic radicular cyst case in maxillary region.

Case description: A 35-year-old male patient attended our clinic with the chief complaint of left facial inflammation which has continuously evolved over the preceding 12 months. Intraoral examination revealed swelling on the palatal mucosa of the lateral-premolar teeth region. The panoramic radiograph showed a unilocular radiolucent lesion with smooth, well-defined borders measuring about 4 cm × 3 cm in relation to the root of the tooth 23. Since the lesion was very extensive, the patient was subjected to a cone-beam computed tomography (CBCT) scan for further exploration to evaluate its relationship with other anatomical structures such as nasal fossa and its borders in 3 dimensions. CBCT showed that the nasal floor was intact. The boundaries of the radiolucent lesion in relation to tooth 23 were determined in 3 planes.

Result: The teeth of 22 and 23 were extracted prior to cyst enucleation. An incisional biopsy was performed. The result of the histopathological examination was reported as a radicular cyst. The cyst was marsupializated and then enucleated.

Conclusion: Large radicular cysts usually require an enucleation to remove the cyst's lining epithelium and cholesterol crystals that prevent or delay periapical wound healing. Decompression and marsupialization reduce the cystic size, and make an incisional biopsy and subsequent complete removal of the cyst feasible.

Keywords: Radicular cyst, cone beam computed tomography, maxilla

PS131

ORAL MUKOZADA HIZLI GELİŞEN YAYGIN PROLİFERATİF VERRÜKÖZ LÖKOPLAKİ: OLGU SUNUMU

Hatice Ahsen DENİZ[1], Seray ÖZTÜRK[2], Hakan EREN[1], Rana NALÇACI[1], Erdal ERDEM[2]

[1]Ankara Üniversitesi Diş Hekimliği Fakültesi, Ağız, Diş ve Çene Radyolojisi

[2]Ankara Üniversitesi Diş Hekimliği Fakültesi, Ağız, Diş ve Çene Cerrahisi

Giriş-Amaç: Periferal Verrüköz Lökoplaki multifokal keratotik lezyonların varlığı ile karakterize, klinikopatolojik olarak diğerlerine göre daha agresif yapıda bir lökoplaki çeşididir. Bu olgu sunumunda hızlı ve yaygın bir gelişim gösteren Proliferatif Verrüköz Lökoplaki vakası sunulmuştur.

Olgu Tanımlaması: 57 yaşında kadın hasta, 10 ay önce başlayıp büyüyen lezyonlar için kliniğimize başvurdu. Yapılan muayenede hastanın maksilla anterior, palatina, üst dudak, sol komissura ve sol bukkal bölge mukozalarında beyaz, ekzotrofik lezyonlar izlenmiştir.

Bulgular: Alınan biyopside mukoza çok katlı epitelinde verrüköz proliferasyon, akantoz, granüler tabakada belirginleşme, hiperkeratoz ve fokal parakeratoz ile birlikte epitelde yapısal displazi bulunmuştur. Proliferatif Verrüköz Lökoplaki teşhisi konulan hasta Ağız, Diş ve Çene Cerrahisi Anabilim Dalı'na sevkedilmiştir.

Tartışma-Sonuç: Proliferatif Verrüköz Lökoplakinin Oral Skuamöz Hücreli Karsinomaya dönüşme riski çok yüksektir. Bu sebeple bu tarz lezyonların biyopsi alınarak incelenmesi önem taşımaktadır.

Anahtar Kelimeler: Periferal verrüköz lökoplaki, mukoza, displazi

WIDESPREAD PROLIFERATIVE VERRUCOUS LEUKOPLAKIA THAT DEVELOPS RAPIDLY IN THE ORAL MUCOSA: A CASE REPORT

Hatice Ahsen DENİZ[1], Seray OZTURK[2], Hakan EREN[1], Rana NALCACI[1], Erdal ERDEM[2]

[1]Ankara University, Department of Oral and Maxillofacial Radiology

[2]Ankara University, Department of Oral and Maxillofacial Surgery

Objectives: Peripheral Verrucous Leukoplakia is a type of leukoplakia, which is characterized by the presence of multifocal keratotic lesions, clinicopathologically more aggressive than others. In this case report, the case of Proliferative Verrucous Leukoplakia, which showed rapid and widespread development, is presented.

Case Description: A 57-year-old female patient applied to our clinic for lesions that occured and enlarged 10 months ago. In the examination, white, exotrophic lesions were observed in the maxilla anterior, palatina, upper lip, left commissura and left buccal region mucosa of the patient.

Results: In the biopsy taken, the multi-layered epithelium revealed verrucous proliferation, acanthosis, prominence in the granular layer, hyperkeratosis and focal paraeratosis, as well as structural dysplasia in the epithelium. The patient, who was diagnosed with proliferative verrucous leukoplakia, was referred to the Department of Oral and Maxillofacial Surgery.

Conclusions: The risk of Proliferative Verrucous Leukoplakia transforming into Oral Squamous Cell Carcinoma is very high. For this reason, it is important to examine such lesions by taking a biopsy.

Keywords: Peripheral verrucous leukoplakia, mucosa, dysplasia

PS132

NEKROTİZAN SIALOMETAPLAZİ: OLGU SUNUMU

Hatice Ahsen DENİZ[1], İrem ALAN[2], Hakan EREN[1], Rana NALÇACI[1]

[1]Ankara Üniversitesi Diş Hekimliği Fakültesi, Ağız, Diş ve Çene Radyolojisi

[2]Ankara Üniversitesi Diş Hekimliği Fakültesi, Ağız, Diş ve Çene Cerrahisi

Giriş-Amaç: Nekrotizan Sialometaplazi klinik ve histopatolojik olarak malign tümöre benzer görünüm oluşturan inflamatuar bir lezyondur. Bu olgu sunumunda palatal bölgede gelişen bir nekrotizan sialometaplazi vakası sunulmuştur.

Olgu Tanımlaması: 54 yaşındaki erkek hasta, damakta bir haftadır mevcut olan ağrılı lezyon sebebiyle kliniğimize başvurdu. Yapılan muayenede sol palatal bölgede kenarları endüre ülsere lezyon saptanmıştır.

Bulgular: Sigara kullanım öyküsü olan hastaya, sigara kullanmaması ve bir hafta sonra kontrole gelmesi söylenmiştir. Birinci hafta kontrolünde lezyonda küçülme olduğu izlenmiştir. İkinci hafta kontrolünde ise lezyonun tamamen iyileştiği gözlenmiştir.

Tartışma-Sonuç: Nekrotizan Sialometaplazi, Skuamöz Hücreli Karsinomu taklit ettiği için lezyonun ayırt edilmesinde spontan iyileşmesinin gözlenmesi gerekmektedir. Lezyonun takibi önem taşımaktadır.

Anahtar Kelimeler: Nekrotizan sialometaplazi, ülser, inflamasyon

NECROTIZING SIALOMETAPLASIA: A CASE REPORT

Hatice Ahsen DENIZ[1], Irem ALAN[2], Hakan EREN[1], Rana NALCACI[1]

[1]Ankara University, Department of Oral and Maxillofacial Radiology

[2]Ankara University, Department of Oral and Maxillofacial Surgery

Objectives: Necrotizing Sialometaplasia is an inflammatory lesion that resembles a malignant tumor clinically and histopathologically. In this case report, a case of necrotizing sialometaplasia developing in the palatal region is presented.

Case Description: A 54-year-old male patient was admitted to our clinic due to the painful lesion that had been occured in the palate a week ago. In the examination, an ulcerated lesion with swollen edges was detected in the left palatal region.

Results: To the patient, who was a smoker, was recommended to quit smoking and to come for control one week later. It was observed in the first week that there was reduction in lesion sizes. In the second week control, the lesion was completely recovered.

Conclusions: Since necrotizing sialometaplasia mimics Squamous Cell Carcinoma, spontaneous healing must be observed in the determination of the lesion. Follow-up of the lesion is important.

Keywords: Necrotizing sialometaplasia, ulcer, inflammation

PS133

FİBRÖZ DİSPLAZİLİ HASTADA KONTUR REVİZYONU: VAKA RAPORU

Bahadır SANCAR, **Burak ÜNLÜTÜRK**

İnönü Üniversitesi Diş Hekimliği Fakültesi, Ağız, Diş Ve Çene Cerrahisi

Giriş Amaç: Fibröz displazi tek (monostotik) veya çoklu (poliyostotik) kemik tutulumu yapabilen, yavaş gelişen, asemptomatik iyi huylu bir kemik hastalığıdır. Çok düşük de olsa malign transformasyon riski vardır. Etkilenen kemikle sağlıklı doku arasında net bir sınır yoktur. Genellikle çocuklarda ve adolesanlarda görülür. Tedavisi kemik ekspansiyonuna bağlı fonksiyonel veya kozmetik rahatsızlıklara sebep olduğunda gerekli olup, mümkünse yetişkinlik dönemine kadar ertelenmelidir.

Gereç – Yöntem: 33 yaşında erkek hasta estetik şikayetlerle kliniğimize başvurdu. Fasiyal asimetrisi olan hastanın korpus mandibula sağ tarafında kemik büyümesi tespit edildi ve insizyonel biyopsi yapıldı. Fibröz displazi tanısı alan hastanın büyüme ve gelişimini tamamlamış olduğu da göz önüne alınarak genel anestezi altında opere edilmesine karar verildi. İntraoral yaklaşımla kontur revizyonu yapıldı.

Tartışma Sonuç: Fibröz displazinin başarılı tedavisi doğru tanı, radyografik değerlendirme, cerrahi plan, cerrahın deneyimi, cerrahi beceri, hastane olanakları ve hastanın beklentisine bağlıdır. Maksilla veya mandibula etkilendiğinde, kemik rekonstrüksiyonu transoral olarak yapılabilir. İşitme veya görmenin tehdit edildiği durumlar dışında rezeksiyon önerilmez. Bu vakada da kontur revizyonu tercih edilmiştir.

Anahtar Kelimeler: Fibröz displazi, kontur, mandibular

CONTOUR REVISION OF A PATIENT WITH FIBROUS DYSPLASIA

Bahadır SANCAR, **Burak UNLUTURK**

Department of Oral and Maxillofacial Surgery, Inonu University Faculty of Dentistry, Malatya, Turkey

Objectives: Fibrous dysplasia is a slow-developing, asymptomatic benign bone disease that is capable of single (monostotic) or multiple (polyostotic) bone involvement. There is a very low risk of malignant transformation. There is no clear boundary between the affected bone and healthy tissue. It is usually seen in children and adolescents. Treatment is necessary when it causes functional or cosmetic disorders due to bone expansion and should be postponed until adulthood.

Materials Methods: A 33-year-old male patient was admitted to our clinic with aesthetic complaints. Bone growth was detected on the right side of the corpus mandible of the patient with facial asymmetry and incisional biopsy was performed. The patient was diagnosed as fibrous dysplasia and it was decided that he would be operated under general anesthesia considering that he had completed his growth and development. Contour revision was performed by intraoral approach.

Conclusion: Successful treatment of fibrous dysplasia depends on correct diagnosis, radiographic evaluation, surgical plan, experience of surgeon, surgical skills, hospital facilities and patient expectations. When the maxilla or mandible is affected, bone reconstruction can be performed transorally. Resection is not recommended except in situations where hearing or vision is threatened. In this case, contour revision was preferred.

Keywords: Contour, fibrous dysplasia, mandible

PS134

ORONAZAL FİSTÜL CERRAHİ TEDAVİSİ: VAKA RAPORU

Bahadır SANCAR, **Burak ÜNLÜTÜRK**

İnönü Üniversitesi Diş Hekimliği Fakültesi, Ağız, Diş Ve Çene Cerrahisi

Giriş Amaç: Oronazal fistül oral ve nazal kavite arasında patolojik bir defekttir. Dudak-damak yarığı onarımı, tümör rezeksiyonu, travma, radyasyon, sifilitik gom gibi sebeplerle gelişebilir. Oronazal fistül nazal konuşma, işitme kaybı, nazal alana sıvı ve yiyecek kaçışı ve kötü ağız hijyenine bağlı halitosis gibi belirtilerle kendini gösterir. Bu vaka raporunda tümör rezeksiyonu sonrası oronazal fistül gelişen hastanın cerrahi tedavi sunumu amaçlandı.

Gereç Yöntem: 50 yaşında erkek hasta kliniğimize nazal konuşma ve sıvı gıdaların burundan gelmesi şikayetiyle başvurdu. Klinik ve radyolojik muayenede, yaklaşık 25 yıl önce maksilla sağ taraftan tümör rezeksiyonu geçiren hastanın maksilla sağ premolar bölgesinde palatinal tarafta oronazal fistül belirlendi. Hasta genel anestezi altına alındı ve oral entübasyon uygulandı. Dingman retraktörü yerleştirilerek cerrahi görüş sağlandı. Fistül bölgesinde nazal taban oluşturuldu. Yara, yanaktan saplı flep çevrilerek kapatıldı.

Tartışma Sonuç: Oronazal fistül hastada velofarengeal yetmezlikle birlikte hipernazal konuşma ve nazal yetmezliğe sebep olabilen kronik bir durumdur. Oronazal fistül kapama teknikleri prostetik kapama, lokal fleplerle kapama ve uzak fleplerle sağlanabilir. Bu vakada lokal flep ile hastanın oronazal fistülü kapatılmıştır. Hasta takibi devam etmektedir.

Anahtar Kelimeler: Flep, oronazal fistül, tümör

SURGICAL TREATMENT OF ORONASAL FISTULA: A CASE REPORT

Bahadır SANCAR, **Burak UNLUTURK**

Department of Oral and Maxillofacial Surgery, Inonu University Faculty of Dentistry, Malatya, Turkey

Objectives: Oronasal fistula is a pathological communication between oral and nasal cavity. It may develop after cleft lip and palate surgery, tumor resection, trauma, radiation, syphilitic gum. Oronasal fistula presents with nasal speech, hearing loss, fluid and food leakage to the nasal area and halitosis due to poor oral hygiene. In this case report, we aimed to present a surgical treatment of an oronasal fistula following tumor resection.

Materials Methods: A 50-year-old male patient was admitted to our clinic with the complaint of nasal speech and fluid leakage from the nose while drinking liquid. Clinical and radiological examination revealed a 25-year history of tumor resection of the maxillary right side of the patient. He was placed under general anesthesia and oral intubation was performed. Dingmann retractor was placed and surgical vision was obtained. Nasal floor was created in the fistula region. The wound was closed by turning the handle flap on the cheek.

Conclusion: Oronasal fistula is a chronic condition that can cause hypernasal speech and nasal failure with velopharyngeal insufficiency. Oronasal fistula closure techniques can be achieved with prosthetic closure, local flap closure and distal flaps. In this case, oronasal fistula was closed with local flap. Patient's follow-up continues.

Keywords: Flap, oronasal fistula, tumor

PS135

ORAL MUKOZAL ŞİŞLİKLE KARAKTERİZE MİNÖR TÜKÜRÜK BEZİ TÜMÖRLERİ: 2 OLGU SUNUMU

Oğuzhan BAYDAR[1], Erinç ÖNEM[1], Esin ALPÖZ[1], Güray GÜMÜŞEL[1], Dilara ÖZYİĞİT BÜYÜKTALANCI[2]

[1]Ege Üniversitesi, Diş Hekimliği Fakültesi, Ağız, Diş ve Çene Radyolojisi Anabilim Dalı

[2]Ege Üniversitesi, Tıp Fakültesi, Tıbbi Patoloji Anabilim Dalı

Giriş Amaç: Tükürük bezi tümörleri, baş ve boyun tümörlerinin %3'ünü oluşturur. Minör tükürük bezi (MiTB) tümörleri ise tükürük bezi tümörlerinin %15-25'ini kapsamakta ve büyük tükürük bezi tümörlerinin aksine yüksek malignite riski taşımaktadır. Bu sunumda MiTB'den köken alan kanaliküler adenom ve duktus karsinomu olgularının klinik önemi tartışılmakta ve tükürük bezi tümörlerinin erken tanısında diş hekiminin önemli rolü vurgulanmaktadır

Olgu Tanımlaması: Olgu sunumunda kliniğimize oral mukozadaki şişlik nedeniyle başvuran ve miTB tümörü tanısı alan iki hastanın ayırıcı tanısı farklı görüntüleme yöntemleriyle tartışılmaktadır.

Bulgular: Olgu 1: Üst dudakta şişlik nedeniyle kliniğe başvuran 66 yaşındaki erkek hastanın ekstra-oral muayenesinde üst dudağı yukarı kaldıran labial mukozada endure şişlik gözlendi. Yapılan radyolojik incelemede kemikte herhangi bir destrüksiyon görülmezken, ultrasonografik (USG) tetkiklerde sınırları belirgin hipoekoik alan içerisinde, heterojen ekojenite görüldü. Nazolabial kist ön tanısıyla yapılan biyopsi kanaliküler adenom olarak sonuçlandı.

Olgu 2: Protez irritasyonu nedeniyle kliniğe başvuran 64 yaş erkek hastanın, intra-oral muayenesinde 35 nolu diş bölgesine komşu bukkal mukozada yüzeyi ülsere, palpasyonda sert, ağrısız nodüler yapı gözlendi. USG incelemede sınırlı belirgin olmayan hipodens alan içerisinde, multifokal anekoik alanlar izlendi. Histopatolojik incelemede lezyon, duktus karsinomu tanısını aldı.

Tartışma-Sonuç: MiTB tümörleri temel olarak damak (%50), dudaklar (%15), yanak mukozası (%12), dil (%5) ve ağız tabanında (%5) bulunurlar. Oral mukozada izlenen ağrısız yumuşak doku şişliklerinin ayrıcı tanısında; MiTB tümörler, yüksek malignite riskleri nedeniyle göz önünde bulundurulmalıdır. Yumuşak doku şişliklerinin kesin tanısında USG değerlendirme öncelikli olarak uygulanarak, histopatolojik inceleme ile desteklenmelidir. Malign olgularda ise Pozitron Emisyon Tomografisi gibi ileri görüntüleme yöntemlerine başvurulması önerilmektedir.

Anahtar Kelimeler: Minör tükürük bezi, ultrasonografi, ayırıcı tanı

MINOR SALIVARY GLAND TUMOR PRESENTING AS ORAL MUCOSAL SWELLINGS: 2 CASE REPORTS

Oğuzhan BAYDAR[1], Erinç ONEM[1], Esin ALPOZ[1], Güray GUMUSEL[1], Dilara OZYIĞIT BUYUKTALANCI[2]

[1]Ege University, Faculty of Dentistry, Department of Maxillofacial Radiology,

[2]Ege University, Faculty of Medicine, Deparment of Pathology

Objectives: Salivary gland tumors comprise 3% of head-neck tumors. Mınor salivary gland (MSG) tumors constitute 15-25% of all salivary gland tumors. Also in contrast with major salivary glands, MSG tumors show more malignancy. In this case report clinical importance of canalicular adenoma and ductus carsinoma is discussed and the crucial role of dentists in early diagnosis of MSG tumors is emphasized.

Case Description: In this case report, effect of various imaging modalities on differential diagnosis of oral mucosal swellings diagnosed as MSG tumor is presented.

Result: Case-1: 66-year-old male admitted to to clinic with a swelling on upper lip. Extra-oral examination revealed hard lump in labial mucosa, which raised upper lip. Radiological examination showed no bone destruction, whereas USG showed a heterogenic echogenity within a deliminated hypoechoic area. Biopsy with a preliminary diagnosis of nasolabial cyst resulted in canalicular adenoma.

Case-2: 64-year-old male presented to clinic with a large irritation fibroma. Examination revealed a ulcerated surface of the buccal mucosa, and a firm, painless nodular structure on palpation. USG showed hipoechoic multifocal anechoic areas with ill defined borders. The lesion was defined as ductus carcinoma on biopsy.

Conclusion: Most common site of MSG tumors is palatina followed by lips, buccal mucosa, tongue and floor of mouth. In differential diagnosis of painless soft tissue swellings; MSG tumors should be considered because of high malignancy risks. USG evaluation should be supported with histopathology in definitive diagnosis of soft tissue swellings and advanced imaging methods is recommended in malignant cases.

Keywords: Minor salivary gland, ultrasonography, differential diagnosis

PS136

DAMAKTA ADENOİD KİSTİK KARSİNOM: OLGU SUNUMU

Esra Ece ÇAKMAK[1], Süleyman CEBECİ[2], Serhat ŞIBAR[3], Nejlan ERATAM[1], Hakan EREN[1], Kıvanç KAMBUROĞLU[1]

[1]Ankara Üniversitesi Diş Hekimliği Fakültesi, Ağız, Diş ve Çene Radyolojisi Anabilim Dalı

[2]Gazi Üniversitesi Tıp Fakültesi, Kulak, Burun, Boğaz Anabilim Dalı

[3]Gazi Üniversitesi Tıp Fakültesi, Plastik ve Rekonstrüktif Cerrahi Anabilim Dalı

Giriş-Amaç: Adenoid kistik karsinomlar, yavaş büyüyen fakat agresif, rekürrens kapasitesi yüksek neoplazmlardır. Sıklıkla minör tükürük bezlerinde ve submandibular bezde, daha az sıklıkta ise sublingual ve parotis bezinde görülür. Bu olgu sunumunda maksillada damakta gelişen adenoid kistik karsinom vakası sunulmuştur.

Olgu Tanımlanması: 37 yaşında erkek hasta kendiliğinden gelişen ve iyileşmeyen şişlik nedeniyle kliniğimize başvurdu. Yapılan muayene sonucunda maksillada sert damakta sağda daha belirgin olmak üzere, orta hattın soluna ve yumuşak damağa da uzanım gösteren, sert damağı neredeyse tamamen kaplayan, palpasyonda yumuşak kıvamlı ağrılı şişlik tespit edildi. Hastaya ait bilgisayarlı tomografi görüntüleri değerlendirildi.

Bulgular: Yapılan biyopsi sonucu adenoid kistik karsinom tanısı konuldu. Hasta KBB Ana Bilim Dalı'na yönlendirildi.

Tartışma-Sonuç: Adenoid Kistik Karsinom hastalarının oran olarak yarısında hastalığın seyri sırasında uzak metastaz görülür; akciğerler ve kemikler en sık metastaz görülen bölgelerdir. Tükürük bezi kaynaklı neoplazmların yavaş, fakat etkili infiltratif davranışları ile ilişkili olarak, uzak metastaz yapabilmeleri ve geç lokorejyonel rekürrens gösterebilmeleri nedeni ile uzun dönem takip edilmeleri çok önemlidir.

Anahtar Kelimeler: Adenoid kistik karsinom, maksilla, prognoz

PALATAL ADENOID CYSTIC CARCINOMA: CASE REPORT

Esra Ece ÇAKMAK[1], Süleyman CEBECI[2], Serhat SIBAR[3], Nejlan ERATAM[1], Hakan EREN[1], Kıvanç KAMBUROGLU[1]

[1]Ankara University, Faculty of Dentistry, Department of Oral and Maxillofacial Radiology

[2]Gazi University, Faculty of Medicine, Department of Otorhinolaryngology

[3]Gazi University, Faculty of Medicine, Department of Plastic and Reconstructive Surgery

Objectives: Adenoid cystic carcinoma is a slow-growing but aggressive neoplasm with a remarkable capacity for recurrence. It occurs most often in minor salivary glands and the submandibular gland, and less frequently in the sublingual and parotid glands. In this case report, a case of adenoid cystic carcinoma of the palate in the maxilla is presented.

Case Description: A 37-year-old male patient was admitted to our clinic with spontaneous swelling which did not heal. As a result of the examination, it was found that painful swelling in palpation, which consisted almost completely covering the hard palate, extending to the left of the midline and soft palate, more prominent on the hard palate on the right maxilla. Computed tomography images of the patient were evaluated.

Results: Biopsy revealed a diagnosis of adenoid cystic carcinoma. The patient was referred to the Department of Otolaryngology.

Conclusions: In half of the adenoid cystic carcinoma patients, distant metastasis occurs during the course of the disease; lungs and bones are the most common sites of metastasis. Long-term follow-up is very important because of the slow but effective infiltrative behavior of salivary gland-derivedneoplasms, since they can distant metastasis and show late locoregional recurrence.

Keywords: Adenoid cystic carsinoma, maxilla, prognosis

PS137

DİLDE SKUAMÖZ HÜCRELİ KARSİNOM: OLGU SUNUMU

Esra Ece ÇAKMAK[1], Süleyman CEBECİ[2], Serhat ŞIBAR[3], Nejlan ERATAM[1], Hakan EREN[1], Kıvanç KAMBUROĞLU[4]

[1]Ankara Üniversitesi Diş Hekimliği Fakültesi, Ağız, Diş ve Çene Radyolojisi Anabilim Dalı

[2]Gazi Üniversitesi Tıp Fakültesi, Kulak, Burun, Boğaz Anabilim Dalı

[3]Gazi Üniversitesi Tıp Fakültesi, Plastik ve Rekonstrüktif Cerrahi Anabilim Dalı

[4]Ankara Üniversitesi Diş Hekimliği Fakültesi, Ağız, Diş ve Çene Radyolojisi Anabilim

Giriş-Amaç: Skuamöz hücreli karsinom; oral kaviteyi döşeyen çok katlı yassı epitelde displazi ile başlayan ve neoplazik hücrelerin bazal membrana aşarak subepitelyal alana invaze olması ile gelişen malign bir tümördür. Bu olgu sunumunda dilde gelişen skuamöz hücreli karsinom vakası sunulmuştur.

Olgu Tanımlanması: 63 yaşında erkek hasta dilde sol tarafta yaklaşık bir yıldır var olan yaraya ek gelişen çene altında şişlik nedeniyle kliniğimize başvurdu. Yapılan muayene sonucunda dilin sol tarafında dil köküne uzanan orta hattı geçen, yüzeyi ülsere, palpasyonda sert kitle tespit edildi. Dilde sola deviasyon ve submandibular bölgede palpe edilen kitle mevcuttu.

Bulgular: Yapılan biyopsi sonucunda yassı hücreli karsinom tanısı konuldu ve hasta KBB Ana Bilim Dalı'na yönlendirildi.

Tartışma-Sonuç: Oral kavite kanserleri baş-boyun bölgesinde en sık rastlanan kanserlerdendir. Tüm malignitelerin %2-5'ini oluşturur. Dil, ağız tabanı, yanak, sert damak, retromolar üçgen, diş eti ve dudak gibi farklı anatomik bölgelerde görülebilir. En sık görüldüğü yer dildir. Skuamöz hücreli karsinom tüm oral kavite karsinomlarının %90'dan fazlasını oluşturur. Dil kanseri vakalarının 2/3 'ünde dilin posterolateralinde ağrısız, sertleşmiş ülser veya ekzofitik lezyon görülür. Orta hatta yakın lezyonlarda kontralateral lenf nodu tutulumu görülebilir. Uzak metastazlar nadirdir. Hastanın anamnez bilgilerinin doğru alınması, detaylı muayenesi, tetkiklerinin özenli yapılması ve tedavisinin ardından dikkatli takibi sağ kalım oranını arttırabilir.

Anahtar Kelimeler: Skuamöz hücreli karsinom, oral kanser, metastaz

SCUAMOUS CELL CARCINOMA ON THE TONGUE: CASE REPORT

Esra Ece CAKMAK[1], Süleyman CEBECI[2], Serhat SIBAR[3], Nejlan ERATAM[1], Hakan EREN[1], Kıvanç KAMBUROGLU[1]

[1]Ankara University, Faculty of Dentistry, Department of Oral and Maxillofacial Radiology

[2]Gazi University, Faculty of Medicine, Department of Otorhinolaryngology

[3]Gazi University, Faculty of Medicine, Department of Plastic and Reconstructive Surgery

Objectives: Squamous cell carcinoma; It is a malignant tumor that starts with dysplasia in the multilayer squamous epithelium covering the oral cavity and invades the subepithelial area of the neoplasic cells. In this case report, we present a case of squamous cell carcinoma of the tongue.

Case Description: A 63-year-old male patient presented to our clinic with swelling under the mandible that developed on the left side of the tongue for approximately one year. As a result of the examination, a hard mass was detected on the left side of the tongue, crossing the midline extending to the root of the tongue, ulcerating surface and palpation. There was left deviation of tongue and palpable mass in submandibular region.

Results: Biopsy revealed a diagnosis of squamous cell carcinoma and the patient was referred to the otolaryngology department.

Conclusions: Oral cavity cancers are the most common cancers in the head and neck region. It constitutes 2-5% of all malignancies. The tongue can be seen in different anatomical regions such as the base of the mouth, cheek, hard palate, retromolar triangle, gum and lip. Tongue is the most common place. Squamous cell carcinoma accounts for more than 90% of all oral cavity carcinomas. In 2/3 of tongue cancer cases, painless, hardened ulcer or exophytic lesion is seen on the posterolateral of the tongue. Contralateral lymph node involvement may be seen in lesions close to the midline. Distant metastases are rare. Accurate taking of the patient's anamnesis information, detailed examination, careful survey and attentive follow-up after treatment may increase the survival rate.

Keywords: Squamous cell carcinoma, oral cancer, metastasis

PS138

PRİMER ORAL BULGU İLE MULTİPL MYELOM TANISI: BİR VAKA SUNUMU

Deniz AKIN[1], Bahadır KAN[2]

[1]Kocaeli Üniversitesi Diş Hekimliği Fakültesi, Ağız, Diş ve Çene Cerrahisi

[2]Biruni Üniversitesi Diş Hekimliği Fakültesi, Ağız, Diş ve Çene Cerrahisi

Amaç: Multipl myelom, kemiğin malign tümörlerinin yaklaşık %43'ünü oluşturmaktadır. Daha sık olarak kafatası, vertebra ve pelviste gelişir. Maksilla veya mandibula tutulumu sık izlenmemekle birlikte, multipl myelomun tanısında ilk bulgu olarak çenelerde lezyon izlenmesi oldukça nadirdir. Bu posterde oral bölgedeki semptom ile multipl myelom tanısı konmuş hasta sunulacaktır.

Vaka: 48 yaşındaki erkek hasta son 1 aydır sol alt çenede bulunan yumuşak doku kitlesi şikayetiyle Kocaeli Üniversitesi Ağız Diş ve Çene Cerrahisi Kliniği'ne başvurdu. Klinik muayenede sol mental bölgede fikse yumuşak doku kitlesi palpe edildi. Panoramik radyografide ve konik ışınlı bilgisayarlı tomografisinde radyografik bulgu izlenmedi. Lokal anestezi altında insizyonel biyopsi gerçekleştirildi. Histopatolojik incelemesi sonucu plazma hücreli neoplazm tanısı kondu. Hasta hematoloji bölümüne yönlendirildi. Hastanın kemik iliği biyopsisi ile multipl myelom tanısı kesinleşti. Hasta teşhisten sonraki 2. Ayda akut renal yetmezlik sonucu kaybedildi.

Sonuç: Oral bulgular multipl myelomun tanısı için ilk semptom olabilmektedir. Bu açıdan diş hekimleri daima oral bölgedeki lezyonların, sistemik malign durumların yansıması olabileceğini hatırlamalıdır.

Anahtar Kelimeler: Multipl myelom, yumuşak doku, mandibular

MULTIPLE MYELOMA DIAGNOSIS WITH PRIMARY ORAL MANIFESTATION: A CASE REPORT

Deniz AKIN[1], Bahadır KAN[2]

[1]Kocaeli University Faculty of Denstistry, Oral and Maxillofacial Surgery Department, Kocaeli

[2]Biruni University Faculty of Denstistry, Oral and Maxillofacial Surgery Department, Istanbul

Objective: Multiple myeloma represents about 43% of malignant tumors of bone. It usually developes in skull, vertebrae and pelvis. Although involvement of maxilla or mandible is common, jaw lesion as the primary symptom of multiple myeloma is rare. In this poster, the patient who diagnosed multiple myeloma with oral symptom is presented.

Case: A 48 years old man referred to Kocaeli University Faculty of Dentistry Maxillofacial Surgery Department with the complaint of soft tissue mass in lower left jaw which had been present for a month. In clinical examination, a soft tissue mass with smooth surface around left mental area was palpated. Panoramic radiograph and cone beam computed tomography revealed no significant radiographic symptom. Under local anesthesia, incisional biopsy was performed. Histopathological examination revealed plasma cell neoplasm. The patient was referred to the department of haematology. The patient's multiple myeloma diagnosis was confirmed by bone marrow biopsy. 2 months after the diagnosis, due to acute renal failure, the patient died.

Conclusion: Oral manifestations may be the first symptom of multiple myeloma. Therefore, dentists should always remember that the lesions in the oral region may be the reflection of the systemic malign conditions.

Keywords: Multiple myeloma, soft tissue, mandible

PS139

ORAL KAVİTEDE ÜLSERATİF KAPİLLER HEMANJİOMA: OLGU SUNUMU

Mert AKBAŞ[1], Fian DERVİŞ[2], Hakkı TANYERİ[1]

[1]İstanbul Üniversitesi, Çene Cerrahisi

[2]İstanbul Üniversitesi, Diş ve Çene Cerrahisi

Giriş-Amaç: Benign karakterli vasküler lezyonlar kan damarı anormallikleri veya endotel hücre çoğalması sonucunda meydana gelmektedir. Hemanjiomalar baş boyun bölgesinde sıklıkla karşılaşılan iyi huylu vasküler tümörlerdir ve yaşam içerisinde oluşma dönemlerine göre sınıflandırılmaktadırlar. Literatürde vasküler lezyonların tedavisinde steroid tedavisi, sklerozan tedavi, kriyoterapi, lazer cerrahisi ve cerrahi tedavi gibi birçok alternatif yöntemin savunulmasına karşın henüz oral hemanjiomaların tedavisinde evrensel olarak kabul edilmiş bir tedavi protokolü yoktur. Günümüzde, küçük vasküler lezyonların tedavisinde eksizyonel cerrahi tedavi seçenekleri arasında en popüler olandır. Kesin tanı, planlama ve tedavi ile vasküler lezyonlar en az kan kaybı ve morbidite ile tedavi edilebilmektedirler.

Bu olgu sunumunda ülseratif komplikasyonla birlikte görülen kapiller hemanjiyom vakasına lokal anestezi altında elektokoter ile total eksizyon tedavi şekli anlatılmıştır.

Olgu Tanımlaması: 48 yaşında sağlıklı kadın hasta İstanbul Üniversitesi Dişhekimliği Fakültesi Ağız Hastalıkları Bölümüne intraoral bölgede şişlik, ağrı, kanama şikayeti ile başvurmuştur.

Yapılan intraoral muayenede mandibula sol posterior bölgesinde alveol kret üzerinde, yüzeyden kabarık solgun parlak renkte, sınırları belirgin yaklaşık 4 cm çapında üzerinde ülserasyonun bulunduğu lezyon gözlemlenmiştir. Patolojik yumuşak doku lezyonu elektrokoter cihazı ile lokal anestezi altında total olarak eksize edildi.

Bulgular: İncelenen histo-patolojik kesitlerde parçaların üzerinde eksüda, debris ve mikroorganizma kolonileri örtüldüğü, bunların altında çok sayıda irili-ufaklı, bazılarının lümeni henüz açılmamış endotel ile döşeli çok sayıda lümen izlendiği ve çevresinde iltihap hücresi infiltrasyonu ve taze kanama alanlarının olduğu saptanmıştır.

Tartışma-Sonuç: Kesin tanı ve tedavi şekli ile vasküler lezyonlar en az kan kaybı ve morbidite ile tedavi edilebilmektedirler. Bu makalede, oral hemanjioma olgusunun koterizasyon yönemiyle tedavi ve takibi sunulmuştur. Hasta 3. gün, 7. gün ve 6.ay kontrole geldiğinde herhangi bir nüks gözlenmemiştir.

Anahtar Kelimeler: Hemanjiom ağız koterizasyon

ULCERATIVE CAPILLARY HEMANGIOMA IN ORAL CAVITY: CASE REPORT

[1]**Mert AKBAS,** Fian DERVIS[2], [1]Hakkı TANYERI

[1]Maxillofacial Surgery Department Dentistry Faculty Istanbul University

[2]Maxillofacial Surgery Department Okmeydanı Mouth and Teeth Hospital

Introduction Background: Benign vascular lesions occur as a result of blood vessel abnormalities or endothelial cell proliferation. Hemangiomas are common benign vascular tumors in the head and neck region and are classified according to their occurrence in life. Despite the advocacy of many alternative methods in the literature, such as steroid treatment, sclerosing treatment, cryotherapy, laser surgery and surgical treatment, there is no universally accepted treatment protocol for the treatment of oral hemangiomas. Today, excisional surgery is the most popular treatment option for the treatment of small vascular lesions. With precise diagnosis, planning and treatment, vascular lesions can be treated with minimal blood loss and morbidity.

In this case report, we describe a case of capillary hemangioma associated with ulcerative complications and total excision with electrocautery under local anesthesia.

Case Description: A 48-year-old healty female patient was admitted to Istanbul University Faculty of Dentistry Department of Oral Diseases with complaints of swelling, pain and bleeding in the intraoral region.

In the intraoral examination, the lesion was observed on the alveolar crest in the left posterior region of the mandible with a bright, pale, bright colored, ulcerating over 4 cm in diameter. Pathological soft tissue lesion was totally excised under local anesthesia with electrocautery device.

Results: In the histopathological sections examined, exudate, debris and microorganism colonies were covered on the fragments.

Discussion-Conclusion: Vascular lesions can be treated with minimal blood loss and morbidity. In this article, treatment and follow-up of the case of oral hemangioma with cauterization is presented. No recurrence was observed when the patient arrived at the 3rd day, 7th day and 6th month.

Keywords: Hemangioma mouth cauterization

PS140

FLORİD SEMENTO-OSSEÖZ DİSPLAZİ: OLGU SUNUMU

Betül SUBAŞI AKSAKAL, Kübra TÖRENEK AĞIRMAN, Ahmet Berhan YILMAZ

Atatürk Üniversitesi, Ağız, Diş ve Çene Radyolojisi

Giriş-Amaç: Florid semento-osseöz displaziler, sıklıkla asemptomatik, yavaş büyüyen ve neoplastik olmayan fibro-osseöz bir lezyondur. Bu lezyonlar genellikle rutin radyografik inceleme esnasında teşhis edilirler. Bu çalışmada florid semento-osseöz displazi ön tanısı alan bir olgunun sunumu amaçlanmıştır.

Olgu Tanımlanması: Rutin dental muayene amacıyla kliniğimize başvuran 40 yaşındaki bayan hastanın ortopantomografisinde maksilla ve mandibulada yaygın radyoopak lezyon alanları tespit edilmiştir. Herhangi bir şikayeti olmayan hastanın florid semento-osseöz displazi şüphesiyle KIBT'si alındı. İncelenen 3 boyutlu görüntülerde hastanın her dört kuadranında da radyoopak düzgün sınırlı odaklar tespit edildi. Bu lezyonlarla ilişkili herhangi bir semptom bulunmaması üzerine, florid sement-oosseöz displazi ön tanısı ile hastanın takibine karar verilmiştir. Hasta lezyonların benign olduğu konusunda bilgilendirildi ve mevcut dental problemlere gerekli tedavilerin yapılması için hasta ilgili bölümlere yönlendirildi.

Sonuç: Florid semento-osseöz displaziler asemptomatik olup genellikle tedavi gerektirmezler, ancak lezyonlar düzenli olarak takip edilmelidir. Ancak semptomatik vakalarda biyopsi yapılması ve cerrahi olarak çıkarılması düşünülebilir.

Anahtar Kelimeler: Florid semento-osseöz displaziler, mandibula, üç boyutlu görüntüleme

FLORID CEMENTO-OSSEOUS DYSPLASIA: A CASE REPORT

Betül SUBASI AKSAKAL, Kübra TORENEK AGIRMAN, Ahmet Berhan YILMAZ

Department of Dentomaxillofacial Radiology, Faculty of Dentistry, Ataturk University

Introduction-Purpose: Florid cemento-osseous dysplasias are often asymptomatic, slow growing and non-neoplastic fibro-osseous lesions. These lesions are usually diagnosed during routine radiographic examination. In this study, we aimed to present a patient who was diagnosed with fluoride cemento-osseous dysplasia.

Case Description: In the orthopantomography of a 40-year-old female patient who applied to our clinic for routine dental examination, widespread radiopaque lesion areas in the maxilla and mandible were detected. The patient, who did not have any complaints, underwent CBCT with suspicion of fluoride cemento-osseous dysplasia. In 3D images examined, radiopaque smooth limited foci were detected in all four quadrants of the patient. Since there were no symptoms associated with these lesions, it was decided to follow up the patient with a preliminary diagnosis of fluoride cemented-osseous dysplasia. The patient was informed that the lesions were benign, and the patient was referred to the relevant departments to perform the necessary treatments for existing dental problems.

Conclusion: Florid cemento-osseous dysplasias are asymptomatic and usually do not require treatment, but the lesions should be monitored regularly. However, biopsy and surgical removal may be considered in symptomatic cases.

Keywords: Fluoride cemento-osseous dysplasias, mandible, three-dimensional imaging